6 Dilatative Kardiomyopathie des Hundes

Nach der Mitralendokardiose ist die dilatative Kardiomyopathie (DKMP, DCM, primäres idiopathisches Myokardversagen) die häufigste erworbene Herzkrankheit des Hundes [86]. Legt man eine untere Grenze von etwa 15 kg Körpergewicht zugrunde, ist sie unter den großen Hunderassen sogar die häufigste erworbene Herzkrankheit.

6.1 Disposition

Gemäß Definition ist für diese Form der Myokardschwäche keine Ätiologie bekannt, von einer genetischen Grundlage wird ausgegangen. Diese Annahme wird durch gehäuftes Auftreten bei bestimmten Rassen oder innerhalb bestimmter Linien und dem seltenen Auftreten bei Mischlingen unterstützt. Es wurden rassebedingt unterschiedliche Erbgänge vermutet oder nachgewiesen, darüber hinaus scheint die Krankheit individuell eine unterschiedliche Penetranz aufzuweisen [1–3, 16, 42, 43]. Männliche Tiere sind grundsätzlich häufiger, schwerer und früher betroffen als weibliche Tiere. Auch aus klinischer Sicht handelt es sich um eine eher inhomogene Krankheitsgruppe mit verschiedenen Ausprägungen hinsichtlich Erstdiagnosealter, Progression und begleitenden Arrhythmieformen. Die Unterschiede bestehen zwischen den einzelnen Rassen, teilweise sogar innerhalb einer Rasse, wie es am Beispiel des Boxers gezeigt werden konnte (s. S. 43) [19]. Verursachende Mutationen konnten noch nicht identifiziert werden [4–6, 11]. Eine immunologische oder autoimmune Ursache wird ebenfalls diskutiert [77]. Parvoviren können beim Fetus und Welpen eine entzündliche Myokarditis auslösen [78], was in den 1970er- und zu Beginn der 1980er-Jahre noch häufig beobachtet wurde. Sie haben aber als Ursache für eine Kardiomyopathie beim erwachsenen Tier heutzutage keine Bedeutung mehr. Dies könnte an einer Änderung der pathogenen Eigenschaften des Erregers, v.a. aber an einem Schutz durch maternale Antikörper in der vulnerablen Phase (bis zur 6. Lebenswoche) liegen. Es besteht kein ätiologischer Zusammenhang zwischen Hypothyreose und DCM, jedoch kann eine manifeste Hypothyreose ein reversibles DCM-ähnliches klinisches Bild hervorrufen [84, 85, 87].

Ein systolisches Myokardversagen mit einer identifizierbaren Ätiologie wird als sekundäre Kardiomyopathie bezeichnet. Sekundäre Kardiomyopathien sind im Vergleich zum primären Myokardversagen sehr selten. Bekannte Ursachen dafür sind nutritiv (Carnitin-, Taurinmangel), toxisch (Doxorubicin) oder infektiös (Trypanosomen, Parvoviren u.a.).

Exkurs

Sekundäre nutritive Formen

Eine carnitinresponsive Kardiomyopathieform wurde beim Boxer gefunden. Die Diagnosestellung ist schwierig, da die Plasmaspiegel meist nicht erniedrigt sind. Letztlich wird eine diagnostische Therapie über 3–6 Monate angeraten (L-Carnitin, 50–100 mg/kg, 2–3 × tgl. p.o.). Bei dieser Form kommen generell keine Arrhythmien vor [14, 15, 18]. Beim amerikanischen Cockerspaniel wurde eine taurin- und carnitinresponsive Kardiomyopathie nachgewiesen [27], von der anekdotisch auch bei anderen Rassen (Retriever, Dalmatiner, Neufundländer) berichtet wird [79]. Des Weiteren sollte bei ungewöhnlicher oder einseitiger Fütterungsanamnese, einer ungewöhnlichen Rasse mit DCM oder familiärem Auftreten an eine nutritive Ursache gedacht werden. Die Bestimmung des Taurinspiegels ist sinnvoll und liefert einen ätiologischen Hinweis [80, 81]. Das Substrat und der Referenzbereich sollten mit dem Labor abgesprochen werden. Generell wird Taurin aus dem Plasma bestimmt und sollte dann über 50 nmol/ml liegen, betroffene Hunde haben einen Spiegel unter 25 nmol/l [44]. Zur Taurinsubstitution werden beim Cockerspaniel 500 mg/Hund und bei größeren Rassen 1000 mg/Hund, 1–2 × tgl. gegeben. Einige Hunde mit Taurinmangel benötigen zusätzlich Carnitin, damit eine Besserung eintritt. Die Kontrolle der Wirkung erfolgt klinisch und echokardiografisch, wie oben für den Carnitinmangel beschrieben [59]. Die Prävalenz einer taurin- und/oder carnitinresponsiven Kardiomyopathie ist in Deutschland nicht systematisch untersucht, sie dürfte aber sehr niedrig sein.

Histologisch sind beim primären Myokardversagen zwei Varianten beschrieben: einmal die „Attenuated-Wavy-Fibers“ mit dünnen, wellenförmigen Myofibrillen bei Neufundländern und anderen Riesenrassen und dann eine andere Form mit bindegewebig-fettiger Degeneration des Myokards beim Boxer. Beim Dobermann wurden beide Formen

aus: Deinert, Therapie erworbener Herzerkrankungen bei Hund und Katze (ISBN 9783830410935)
© 2010 Enke Verlag

gefunden [20, 25, 26, 39–41]. Die bindegewebig-fettige Degeneration ist eher mit ventrikulären Arrhythmien assoziiert als die „Attenuated-Wavy-Fiber"-Form. Alle weiteren Ausführungen beschränken sich auf diese beiden idiopathischen Formen der Kardiomyopathie.

6.2 Prognose

In einer jüngeren Studie betrug die mediane Überlebenszeit für Hunde mit kongestivem Herzversagen 126 Tage (8–1335 Tage), nach einem Jahr lebten 34%, nach 2 Jahren noch 20% der Hunde [24]. Insgesamt wird die mediane Überlebenszeit ab Dekompensation in verschiedenen Studien im Bereich von 80–140 Tagen angegeben, bei der Mitralendokardiose liegt sie dagegen mit entsprechender Therapie bei 267 Tagen [29]. Das Erstdiagnosealter im Stadium 3 (Erklärung der Stadien s. u.) wird im Bereich von 4–10 Jahren angegeben, bei bestimmten Rassen und Linien wurde die Krankheit sogar bereits im Welpenalter diagnostiziert [3, 26]. Dies stellt aber genau wie die Erstdiagnose in sehr hohem Alter eine Ausnahme dar.

6.3 Anamnese

Die Krankheit verläuft meist über mehrere Jahre klinisch okkult, die Patienten werden in der Regel erst im Zustand der Dekompensation vorgestellt. Die Besitzer berichten dann über Dyspnoe, Husten oder vermehrten Bauchumfang durch Aszites. Nicht selten verläuft die Dekompensation beispielsweise durch das Auftreten von Vorhofflimmern derart akut, dass die respiratorischen Symptome vom Besitzer als Fremdkörperaufnahme, Lungenentzündung oder Trauma gedeutet werden.

Bei arrhythmogenen Kardiomyopathieformen können dagegen Synkopen als erstes Krankheitszeichen auftreten. Besonders Dobermänner und Boxer mit Synkopen sollten daher auf eine Kardiomyopathie hin untersucht werden. Vorbehandlung mit Kortikosteroiden oder die Aufnahme größerer Mengen Salz können im kompensierten Stadium zur Dekompensation führen und sollten deshalb anamnestisch erfragt werden. Letztlich spielt bei Kardiomyopathien die Fütterungsanamese eine Rolle, da ein Taurin- und Carnitinmangel u. a. bei einer vegetarischen oder einseitigen Ernährung möglich ist.

6.4 Klinisches Bild

Die Krankheit verläuft progressiv und ist nicht heilbar. Es können beide Ventrikel oder auch nur der linke betroffen sein. Beim Boxer ist eine besondere Form beschrieben, die mit rechtsventrikulären Arrhythmien und einer fettigen Infiltration des Myokards der freien rechtsventrikulären Wand einhergeht (ARVC, arrhythmogene rechtsventrikuläre Kardiomyopathie) [22, 28]. Dabei kann es auch zu einem rechtsventrikulären Versagen kommen, jedoch nicht in allen Fällen [16, 18]. Der Nachweis einer verminderten rechtsventrikulären Funktion hat dabei keinen signifikanten Einfluss auf die Überlebenszeit im Vergleich zu der alleinigen Arrhythmieform [21]. Gleichzeitig existiert beim Boxer aber auch die klassische Form mit einem linksventrikulären Myokardversagen und ventrikulären oder supraventrikulären Arrhythmien [17, 19]. Es bestehen auch Unterschiede im klinischen Verlauf bei den anderen betroffenen Rassen [12, 13]. Die Krankheit ist besonders beim Dobermann [7] und auch beim Neufundländer [8, 10], der Deutschen Dogge [2] und dem Irischen Wolfshund [1, 9, 30] gut untersucht. Die Prävalenz der DCM beim Dobermann betrug in Deutschland 47,6% (!) in einer Untersuchung an 105 Hunden, die älter als 7 Jahre waren. Jüngere Altersgruppen wiesen erwartungsgemäß geringere Prävalenzen auf [31].

Der Verlauf der dilatativen Kardiomyopathie des Hundes wird in **drei Stadien** eingeteilt: Im Stadium 1 sind weder echokardiografische noch elektrokardiografische Veränderungen nachweisbar, jedoch können bereits histologische Veränderungen gefunden werden [25]. Im Stadium 2 bestehen elektrokardiografische oder echokardiografische Veränderungen, jedoch keine klinischen Beschwerden oder Leistungsschwäche, weshalb es auch als okkultes Stadium bezeichnet wird. Im Stadium 3 ist die Krankheit auch für den Besitzer apparent, da nun Zeichen eines kongestiven Herzversagens bestehen [23]. Es herrscht Uneinigkeit, ob nicht besser das Stadium 1 als das okkulte bezeichnet werden sollte, da im Stadium 2 durchaus Veränderungen nachweisbar sind. Stadium 1 und 2 können über Jahre hinweg mit langsamer Progression bestehen. Stadium 3, in welchem bei der Mehrzahl der Hunde erstmals die Diagnose gestellt wird, verläuft dagegen vergleichsweise kurz.

aus: Deinert, Therapie erworbener Herzerkrankungen bei Hund und Katze (ISBN 9783830410935)
© 2010 Enke Verlag

Die klinische Untersuchung asymptomatischer Tiere ergibt meist keinen Befund. Eventuell fallen bei der Auskultation einzelne Extrasystolen auf, oder es kann ein leises Mitralgeräusch bestehen. Das Fehlen jeglicher Auffälligkeiten bei der klinischen Untersuchung ist beim kompensierten Patienten in der okkulten Phase jedoch die Regel.

Bei dekompensierten Patienten sind Dyspnoe und Hüsteln durch ein Lungenödem und/oder ein Thoraxerguss vorherrschend, bei Rechtsherzversagen kommt es zu Aszites. In diesem Stadium fallen auch häufiger schwerere Arrhythmien auf, bei denen es sich um Vorhofflimmern oder ventrikuläre Extrasystolen oder ventrikuläre Tachykardien handeln kann. Dann ist auch ein Pulsdefizit tastbar. Das Auftreten von Vorhofflimmern kann bei einer vormals stabilen Kreislaufsituation die Ursache für eine akute Dekompensation sein. Patienten mit Körperhöhlenergüssen, Lungenödem und Tachyarrhythmien sind als Notfälle zu betrachten und bedürfen einer sofortigen Behandlung.

Ein weiterer möglicher Grund für eine tierärztliche Vorstellung sind Synkopen, die auf eine elektrische Instabilität der Herzfunktion hindeuten. In der Regel handelt es sich bei der dilatativen Kardiomyopathie um paroxysmale supraventrikuläre oder ventrikuläre Tachyarrhythmien mit sehr hohen Ventrikelfrequenzen (bis zu 300/min). Bradykarde Rhythmusstörungen oder Blockierung sind selten, aber nicht ausgeschlossen [82, 83]. Die tachykarden Rhythmusstörungen können zu einem plötzlichen Herztod führen, was v.a. beim Boxer und Dobermann das erste und einzige Symptom einer dilatativen Kardiomyopathie sein kann.

6.5 Klinische Untersuchung

6.5.1 EKG

Die elektrokardiografische Untersuchung besitzt bei der dilatativen Kardiomyopathie eine größere Bedeutung als bei der degenerativen Klappenkrankheit. Wie bereits erwähnt, kommen tachykarde Rhythmusstörungen bei dekompensierten Patienten häufig vor. Es muss zwischen supraventrikulären und ventrikulären Formen unterschieden werden, da diese unterschiedlich behandelt werden. Die wichtigste supraventrikuläre Tachyarrhythmie ist das Vorhofflimmern, das meist in Kombination mit vergrößerten Atrien auftritt. Zu den ventrikulären Arrhythmien zählen Kammerextrasystolen variabler Häufigkeit bis hin zur ventrikulären Tachykardie. Die Unterscheidung ist auskultatorisch nicht sicher möglich. Wenn sich ventrikuläre Tachykardien etablieren oder sogar maligne Konfigurationen zeigen („R-auf-T"-Phänomen oder Kammerflattern), ist eine gesonderte antiarrhythmische Therapie indiziert, da die Wahrscheinlichkeit für Synkopen oder einen plötzlichen Herztod hoch ist. Bei einzelnen, auch gehäuft auftretenden Kammerextrasystolen kann zunächst einmal die Wirkung der Grundtherapie abgewartet werden.

Noch bevor echokardiografische Veränderungen auftreten, sind beim Boxer und Dobermann einzelne ventrikuläre Extrasystolen ein erstes Anzeichen für die Krankheit. Das entspräche somit einem frühen Stadium 2. Diese ventrikulären Extrasystolen sind selten und werden mit dem normalen EKG-Streifen nur zufällig entdeckt. Über ein Zeitintervall von 24 h werden mit einem **Langzeit-EKG (Holter-EKG)** bei diesen Hunden 50–100 Extrasystolen oder mehr gefunden. Das entspricht etwa einer Extrasystole alle 15–30 min. Sie treten aber nicht regelmäßig auf, sodass auch ein 5-minütiges EKG nicht ausreichend sensitiv für die Diagnose wäre [32]. Das Holter-EKG gilt somit als Goldstandard für die Frühdiagnostik beim Dobermann.

Bei den Riesenrassen kann **Vorhofflimmern** ohne atriale Vergrößerung auftreten (sog. primäres Vorhofflimmern oder „lone atrial fibrillation"), also auf der Basis eines echokardiografisch unveränderten Herzens. Dabei besteht meist eine normofrequente Ventrikelfrequenz um 100–120/min, weil keine Aktivierung des sympathischen Nervensystems besteht. Diese Form ist auskultatorisch weit weniger auffällig als die schnelle Form, weshalb sie klinisch leicht übersehen werden kann. Es bestehen auch dabei ein Pulsdefizit und eine wechselnde Pulsqualität. Gerade in solchen Fällen kann eine Kardioversion, also eine Rückführung in einen Sinusrhythmus versucht werden. Die Indikation dazu unterliegt jedoch der Diskussion, da die Prozedur aufwendig ist und nicht bei jedem Hund ein Sinusrhythmus zu etablieren ist oder es zu baldigen Rezidiven kommt. Der Autor verweist dazu auf die Spezialliteratur und empfiehlt die Überweisung zu einem damit erfahrenen Kardiologen [45–47, 94, 95].

Länger bestehendes primäres Vorhofflimmern führt zu einer Vergrößerung des linken Atriums, sodass zu einem späteren Zeitpunkt das Benennen von

aus: Deinert, Therapie erworbener Herzerkrankungen bei Hund und Katze (ISBN 9783830410935)
© 2010 Enke Verlag

„Henne oder Ei“ nicht mehr möglich ist. Manche Hunde mit primärem Vorhofflimmern entwickeln im Laufe der Zeit eine klassische dilatative Kardiomyopathie und/oder hochgradige Mitralinsuffizienzen.

Primäres Vorhofflimmern wird speziell beim Irischen Wolfshund jedoch als Frühzeichen einer DCM angesehen. Die Überlebenszeit der betroffenen Hunde ist mit 2,7 Jahren tendenziell sogar etwas kürzer als bei Hunden mit sekundärem Vorhofflimmern aufgrund von DCM (3,4 Jahre), wie in einer Studie mit 37 Irischen Wolfshunden mit primärem Vorhofflimmern und 62 Hunden mit Vorhofflimmern und DCM gezeigt werden konnte [30]. In einer anderen Studie mit gemischten Hunderassen wiesen die Tiere mit primärem Vorhofflimmern dagegen eine signifikant längere Überlebenszeit als Tiere mit sekundärem Vorhofflimmern auf [45]. Primäres Vorhofflimmern besitzt bei den einzelnen Rassen daher eine unterschiedliche prognostische Bedeutung.

Große Hunde mit vergrößerten Vorhöfen sind einem erhöhten Risiko für sekundäres Vorhofflimmern ausgesetzt (**Abb. 6.1**). Eine Kardioversion ist bei Vorhofflimmern mit vergrößerten Atrien nicht indiziert, stattdessen ist das therapeutische Ziel die medikamentöse Kontrolle der erhöhten Ventrikelfrequenz. Diese liegt bei sekundärem Vorhofflimmern und Herzinsuffizienz meist über 170/min. Bei medikamentöser Kontrolle der Herzfrequenz hat die Kombination DCM mit sekundärem Vorhofflimmern gegenüber DCM mit Sinusrhythmus beim Irischen Wolfshund keine signifikante Auswirkung auf die Überlebenszeit [30].

6.5.2 Röntgen

Wie auch bei der Mitralendokardiose liefert das Röntgenbild Informationen über Herzgröße, Lungenzeichnung und Gefäße (**Abb. 6.2** u. **Abb. 6.3**). Ein Lungenödem und eine Pulmonalvenenstauung stellen sich wie bei der MI dar. Während bei den kleinen Hunderassen die Herzgröße häufig überinterpretiert wird, stellt sich eine Kardiomegalie bei einem Dobermann weniger dramatisch dar. Dies liegt an den Unterschieden in Herz- und Thoraxform zwischen den Rassen. Durch Serienaufnahmen über längere Zeit kann beim einzelnen Patienten eine Herzvergrößerung zuverlässiger erkannt werden.

▶ **Abb. 6.1** EKG-Ableitung II eines Bernhardinerrüden mit dekompensierter DCM. Das EKG zeigt Vorhofflimmern mit verbreiterten QRS-Komplexen, HF 140/min (50 mm/s, 20 mm/mV).

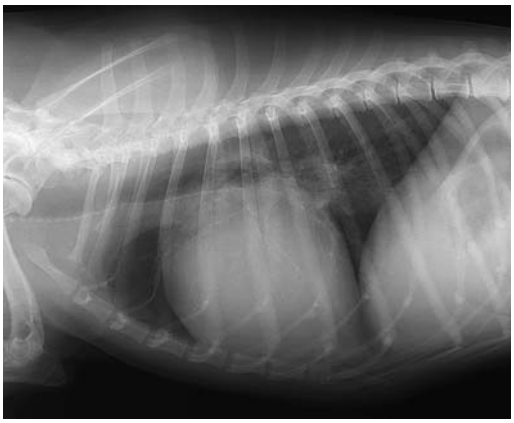

▶ **Abb. 6.2** Röntgenaufnahme eines englischen Cockerspanielrüden (12 kg) mit asymptomatischer DCM (ISACHC Ib). Herzwirbelsumme 12,3. Echokardiografie: Verkürzungsfraktion 21 %, diastolischer Kammerdurchmesser 56 mm, systolischer 44 mm (Norm 35/23 mm), sekundäre Mitralinsuffizienz, Verhältnis Vorhof zu Aorta 2,5.

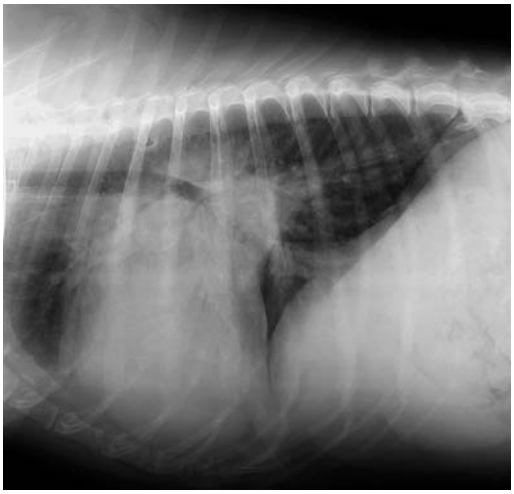

▶ **Abb. 6.3** Röntgenaufnahme einer 8-jährigen Dobermannhündin (32 kg) mit dekompensierter DCM. Echokardiografie: Verkürzungsfraktion FS 13 %, linker Ventrikel diastolisch 63 mm/systolisch 55 mm (norm. bis 46/38 mm); Verhältnis Vorhof zu Aorta 2,5 (vgl. **Abb. 6.5**).

aus: Deinert, Therapie erworbener Herzerkrankungen bei Hund und Katze (ISBN 9783830410935)
© 2010 Enke Verlag