Abb. 8.13 Zervikale Flexion und Extension mit Überdruck mit und ohne Kontakt/Entlastung der Mandibula.
a Handposition während einer normalen physiologischen Flexion mit Überdruck.
b Handposition während einer normalen physiologischen Flexion mit Entlastung der Mandibula.
c Handposition während einer normalen physiologischen Extension mit Überdruck.
d Handposition während einer normalen physiologischen Extension mit Entlastung der Mandibula.

Während der Extension liegt eine Hand auf der Mandibula, um die Bewegung gut ausführen zu können (▶ Abb. 8.13c). Klinisch bedeutet dies, dass hier wiederum eine Kompression in den beiden kraniomandibulären Gelenken stattfindet. Zur Differenzierung legt man nun diese Hand in Supination an das Okziput, um die Extension auszuführen (▶ Abb. 8.13d).

Rotationsdifferenzierung kraniozervikale versus kraniomandibuläre Region im Sitzen

Bei einer endgradigen HWS-Rotation nach links bewegt sich die Mandibula im Sinne einer Laterotrusion nach links. Dadurch entsteht eine veränderte Mandibulaposition während des Zahnkontakts und somit auch eine andere Okklusion [Chapman et al., 1991]. Gibt der Patient bei dieser Bewegung unilateral temporale Schmerzen an, kann sowohl die obere HWS als auch die kraniomandibuläre Region als nozizeptive Quelle in Betracht gezogen werden. Im folgenden Beispiel wird davon ausgegangen, dass das Kiefergelenk für den Schmerz verantwortlich ist.

Ausgangsposition

Der Patient sitzt an der kurzen Seite einer Behandlungsliege, der Therapeut steht *rechts hinter ihm*. Kann der Patient seinen Schmerz tolerieren, wird er gebeten, so weit seinen Kopf nach links zu drehen, bis seine Symptome gerade beginnen. Der Therapeut umgreift in dieser Position mit seiner *linken* Hand die Stirn des Patienten, sodass die Finger der linken Hand etwas oberhalb des rechten Auges liegen. Der rechte Daumen liegt auf der rechten Hälfte der Mandibula, der rechte Zeigefinger vor, der Mittelfinger unter dem Kinn des Patienten (▶ Abb. 8.14).

aus: von Piekartz (Hrsg.) u.a., Kiefer, Gesichts- und Zervikalregion (ISBN 9783131392329) © 2015 Georg Thieme Verlag KG

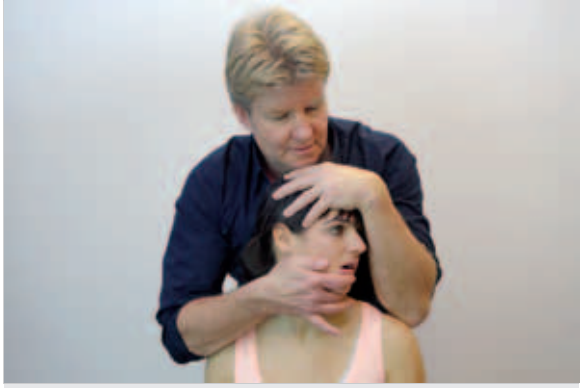

Abb. 8.14 Ausgangsposition für die Differenzierung kraniozervikale versus kraniomandibuläre Region. Im dargestellten Beispiel erfolgt die Rotation nach links. Wichtig ist, dass die linke Hand den Kopf so fixiert, dass die Rotationsposition gut gehalten werden kann. Der rechte Zeigefinger sowie Mittelfinger liegen auf der Mandibula. Damit eine möglichst physiologische Laterotrusion ausgeführt werden kann, sollte der Unterarm horizontal gehalten werden.

Methode

- Jetzt kann aus dieser Position heraus mit der rechten Hand die Laterotrusion links etwas reduziert werden. Die HWS bleibt, durch die linke Hand fixiert, unverändert. Die Schmerzen reduzieren sich.
- Ebenso kann die HWS-Rotation durch das Nachgeben der linken Hand etwas aufgehoben werden. Dadurch erzielt man weniger Stress an der HWS, aber etwas mehr Stress in der kraniomandibulären Region. Der Schmerz bleibt gleich oder erhöht sich ein wenig.
- Nachdem die einzelnen Gelenke isoliert voneinander derotiert worden sind, kann nun der Stress selektiv erhöht werden. Dazu wird mit der rechten Hand die Laterotrusion links verstärkt. Erhöht sich der Schmerz, bestätigt sich die Hypothese „kraniomandibuläre Region".
- Mit der linken Hand kann über den Kopf des Patienten die HWS-Rotation verstärkt werden. Dabei wird das Kiefergelenk relativ entlastet, sodass in unserem Beispiel der Schmerz gleich bleibt oder aber etwas nachlässt.
- Der 5. Test besteht aus einer isolierten Laterotrusion links in Rotationsposition der HWS, bevor diese schmerzhaft wird, die mit der rechten Hand ausgeführt wird. Lautet die Hypothese „kraniomandibuläre Region", tritt der Schmerz wieder auf.
- Der letzte Test stellt eine isolierte HWS-Rotation dar. Der Therapeut steht jetzt links vor dem Patienten und legt seine Hände seitlich an den Kopf des Patienten. Mit seinen Daumen fixiert er gleichzeitig bilateral die Mandibula. Dadurch wird das Kiefergelenk hinsichtlich einer möglichen Laterotrusion geschient. Bewegt der Therapeut seine Hände nun als eine Einheit, entsteht eine in unserer Hypothese schmerzfreie HWS-Rotation.

Rotationsdifferenzierung kraniozervikale versus kraniomandibuläre Region in Bauchlage

Da viele Patienten mit Kieferproblemen ihre Symptome entwickeln, während sie auf dem Bauch liegen, kann es sinnvoll sein, die Tests auch in Bauchlage durchzuführen.

Ausgangsposition

Der Patient liegt auf dem Bauch mit nach links rotiertem Kopf. Der Therapeut steht auf der rechten Seite der Behandlungsliege und legt seine rechte Hand auf das Os frontale des Patienten sowie seinen linken Zeige- und Mittelfinger von links auf das Kinn. Die Rotation ist so weit eingestellt, dass der Patient gerade beginnt, seinen Schmerz zu spüren. Auch in diesem Beispiel soll das Kiefergelenk für den Schmerz verantwortlich sein.

Methode

- Mit der linken Hand verringert der Therapeut geringfügig die Laterotrusion auf der linken Seite, daraus resultiert eine Entlastung des Kiefergelenks. Der Schmerz nimmt ab.
- Nachdem die Ausgangsposition wieder eingenommen wurde, wird nun mit der rechten Hand die HWS-Rotation minimal reduziert. Das bedeutet weniger Stress für die HWS, aber relativ mehr Stress für die kraniomandibuläre Region. Der Schmerz bleibt gleich oder verstärkt sich etwas.
- Als 3. Test wird die Laterotrusion links mit der linken Hand verstärkt. Ist das Kiefergelenk für den Schmerz verantwortlich, nimmt der Schmerz bei dieser Bewegung deutlich zu.
- Durch eine vermehrte HWS-Rotation, über die rechte Hand vermittelt, wird das Kiefergelenk relativ entlastet, was zu einer Schmerzverringerung führt.

Weil in der manuellen Therapie nun mal kein „Goldstandard" für kraniomandibuläre Dysfunktionen existiert, müssen die Ergebnisse mehrerer Tests, auch „Multitest-Ergebnisse" genannt, herangezogen werden, um mittels eines gründlichen *Clinical Reasoning* die Hypothesen über die Quellen der Symptome zu bestätigen oder zu verwerfen. Wenn die Schmerzmechanismen hauptsächlich Input-bezogen sind, kann die Rotationsdifferenzierung einen wertvollen Beitrag zur Strukturdifferenzierung leisten.

Zervikale Zusatzbewegungen in verschiedenen Mandibulapositionen

Wie in diesem Kapitel schon erwähnt, gibt es eine deutliche neurophysiologische, biomechanische, neurodynamische und funktionelle Beziehung zwischen der kraniozervikalen und der kraniomandibulären Region [von Pie-

aus: von Piekartz (Hrsg.) u.a., Kiefer, Gesichts- und Zervikalregion (ISBN 9783131392329) © 2015 Georg Thieme Verlag KG

kartz, 2000]. Verschiedene Zusatzbewegungen, wie auch die passiven intervertebralen Bewegungen (PAIVMS) [Maitland et al., 2005], können in verschiedenen Positionen der Mandibula beurteilt werden. Diese Ergebnisse spiegeln sich in den Parametern Widerstand, Schmerzen und Schutzspasmus während der Beurteilung der PAIVMS wieder. Die EMG-Aktivitäten ändern sich auch bei gesunden Probanden, sind aber deutlich größer bei kraniozervikalen und kraniomandibulären Dysfunktionen. In der klinischen Praxis darf der Therapeut während der PAIVMS deutliche Änderungen erwarten [Maitland et al., 2005]. Im Folgenden einige Beispiele.

Unilaterale posteroanteriore Bewegung auf C 2 in verschiedenen Mandibulapositionen

Beispiel: Ein Patient mit Verdacht auf hauptsächlich hochzervikal bedingte Beschwerden gibt dem Therapeuten im subjektiven Befund an, dass seine Beschwerden auch beim Essen eines Apfels oder beim Besuch des Zahnarztes auftreten.

Diese Aktivitäten weisen möglicherweise auf den Einfluss einer submaximalen Depression der Mandibula hin. Der Patient liegt entspannt auf dem Bauch mit den Händen unter dem Kopf. Der Therapeut untersucht mittels PAIVMS die hochzervikale Wirbelsäule und findet eine abnormale Dysfunktion bei unilateraler Bewegung auf der rechten Seite des 2. Halswirbels. Aufgrund der Daten aus dem subjektiven Befund hat der Therapeut den Eindruck, dass die Nackenbeschwerden des Patienten mit kraniomandibulären Aktivitäten zusammenhängen. Der Therapeut umgreift jetzt mit den beiden Mittel- und Zeigefingern die Mandibula und positioniert sie in z. B. submaximaler Depression. In dieser Position wird die Intensität von Widerstand, Schmerz und/oder Schutzspasmus verglichen unter Aufhebung der submaximalen Depression.

Transversale Bewegung auf C 1 in verschiedenen Mandibulapositionen

Beispiel: Ein Patient klagt über ein Gefühl, als ob er Wasser im Ohr hätte. Zusätzlich hat er auch leichte Tinnitusbeschwerden. Er kann seine Beschwerden reproduzieren, wenn er endgradige Mundbewegungen, vor allem in Laterotrusion, macht. Der Tinnitus verstärkt sich bei Lateroflexion der zervikalen Wirbelsäule und bei leichtem Druck auf das Ohr. In diesem Fall liegt der Patient in rechter Seitenlage, wobei der Nacken mit einem kleinen Kissen unterstützt wird. Der Therapeut steht an der kurzen Seite der Liege und umfasst mit dem Thenar und Hypothenar beider Hände den Kopf. Die beiden Daumen liegen nebeneinander auf dem Querfortsatz von C 1, der linke Zeige- und Mittelfinger liegen links auf der Mandibula. In dieser Position kann auf C 1 eine leichte transversale Bewegung nach medial ausgeführt werden. Sie wird anschließend in Munddepression und dann in Laterotrusion wiederholt. Die Reaktionen und die Veränderungen des Widerstands werden registriert und miteinander verglichen.

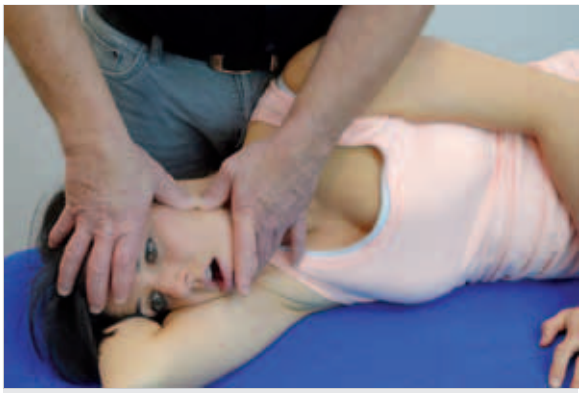

Abb. 8.15 Zusatzbewegung (transversale Bewegung nach medial auf C 1) in verschiedenen Positionen der Mandibula. In diesem Fall in Laterotrusion nach rechts in leichter Depression. Die Behandlungsliege muss tief gestellt sein, damit das Sternum des Therapeuten über der kraniozervikalen Region des Patienten positioniert ist.

Der Therapeut achtet darauf, dass die transversalen Bewegungen langsam und sanft ausgeführt werden, da die Periostempfindlichkeit von C 1 sehr hoch ist und hier auch verschiedene Zweige kranialer Nerven verlaufen (▶ Abb. 8.15).

Mandibulabewegungen in verschiedenen HWS-Positionen

Das gleiche Prinzip kann auch angewendet werden, wenn der Therapeut der Meinung ist, dass bei einer hauptsächlich kraniomandibulären Dysfunktion eine zervikale Mitbeteiligung vorliegt. In verschiedenen physiologischen Positionen der oberen Halswirbelsäule kann es bei physiologischen Bewegungen oder Zusatzbewegungen der Mandibula zu verschiedenen Reaktionen kommen.

Zwei der am häufigsten vorkommenden Beispiele sollen hier Erwähnung finden.

Depression (Mundöffnung) in verschiedenen Positionen von zervikaler Flexion und Extension: Variiert man Flexion und Extension der zervikalen Wirbelsäule, so hat dies Einfluss auf die Qualität und das Bewegungsausmaß der Mandibula [Rocabado u. Iglash, 1991] [Higbie et al., 1999]. Die Mundöffnung ist die funktionellste Bewegung der kraniomandibulären Region.

Das folgende Beispiel verdeutlicht dies. Ein Patient hat möglicherweise eine anteriore Diskusverlagerung ohne Reposition und macht vor der maximalen aktiven Mundöffnung eine Extension. Bei diesem Patient ist es nun angebracht, in Rückenlage die Qualität, den Widerstand und das Schmerzverhalten in neutraler Position, aber auch in Flexion zu untersuchen.

aus: von Piekartz (Hrsg.) u.a., Kiefer, Gesichts- und Zervikalregion (ISBN 9783131392329) © 2015 Georg Thieme Verlag KG

Während der transversalen Bewegung der Mandibula nach medial in leichter zervikaler Lateroflexion nach links werden die Ohrenschmerzen und Schmerzen im temporalen Bereich auf der rechten Seite reproduziert, wenn er 10 Minuten auf einem Kissen liegt. In diesem Fall liegt der Patient auf seiner linken Seite in einer leichten hochzervikalen Lateroflexion, und der Therapeut führt transversale Bewegungen nach medial auf dem rechten Collum mandibulae durch. Die Zeichen und Symptome werden dann mit den Zeichen und Symptomen verglichen, die entstehen, wenn man den gleichen Vorgang ohne diese Vorpositionierung durchführt.

8.3.4 Differenzierung kraniomandibuläre versus kraniofaziale Region

Temporokraniomandibuläre Differenzierung

Durch eine leichte Druckänderung auf das Kranium mittels genereller Techniken, wie auch im Kap. 14 beschrieben wird, kann man die Qualität der aktiven Bewegungen der Mandibula untersuchen.

Beispiel: Bei der aktiven Mundöffnung wird ein Knacken registriert und außerdem eine Deflexion nach rechts mit einem maximalen Bewegungsausmaß in Depression von 42 mm.

Während einer bilateralen Rotation beider temporaler Knochen verschwindet das Knacken, der Shift nimmt ab, das Bewegungsausmaß erweitert sich auf 49 mm. Auch das Druckgefühl im Ohr hat sich verringert. Dies legt die Schlussfolgerung nahe, dass dieser Patient mit kraniomandibulärer Dysfunktion auch kraniofaziale Komponenten hat.

Dieses Prinzip kann man mit jeder generellen Kraniumtechnik durchführen und mit jeder aktiven physiologischen Bewegung der Mandibula kombinieren.

8.3.5 Differenzierung kraniofaziale versus kraniozervikale Region

Hierzu benutzt man meistens eine Standard-Okziputtechnik in exakt der Position, in der der Patient seine Beschwerden angibt, z. B. Computerarbeit, die einen okzipitalen Nackenschmerz nach einer Zeitdauer von 5 Minuten hervorruft. Der Therapeut führt den Test im Stehen aus. Der Patient beugt sich so lange, bis sich der Schmerz oder das unangenehme Gefühl einstellt.

Der Therapeut steht dabei vor dem Patienten und umfasst mit beiden Handballen das Okziput. In dieser Position können nun Kompression und Rotationen um verschiedene Achsen (Kap. 12) durchgeführt werden. Ändern sich die Schmerzen durch Druckänderungen am Okziput, dann spielt eventuell das Kranium eine Rolle. Auch temporale oder sphenoidale Techniken sind möglich. Da jedoch das Okziput direkten Kontakt zum Atlas hat, kommen primär Okziputbewegungen zur Anwendung.

8.3.6 Differenzierung kraniales Nervensystem versus kraniozervikale Region

Wenn hauptsächlich eine hochzervikale Flexion und Lateroflexion der zervikalen Wirbelsäule die Symptome verursachen und der subjektive Befund Hinweise auf eine neurodynamische Mitbeteiligung liefert, dann kann der Therapeut in der funktionellen Position zusätzlich sensibilisierende Bewegungen ausführen [Breig, 1978] [Butler, 2000]. Nehmen wir hier als Beispiel noch einmal den Patienten, der oben bereits beschrieben wurde und dessen Symptome in Flexionsposition am PC provoziert werden.

Jetzt soll die Hypothese über die Beteiligung des Nervensystems als Quelle der Symptome überprüft werden.

Differenzierung zervikale Flexion und Slump-Position

Der Patient sitzt an der kurzen Seite der Behandlungsliege, der Therapeut steht schräg vor ihm:

- In einem irritierbaren Zustand wird der Kopf bis zu den ersten Symptomen oder dem ersten unangenehmen Gefühl gebeugt. Anschließend legt der Therapeut die ganze Hand in den Nacken des Patienten, der linke Daumen hat Kontakt mit dem Okziput. Der linke kleine Finger berührt die Wirbelsäule. Der Therapeut fragt den Patienten, ob er eine thorakale Flexion ausführen kann. Während dieser sensibilisierenden Bewegung des Nervensystems soll der Kopf keine Flexion oder Extension durchführen. Der Therapeut achtet auf die Distanz zwischen Okziput und thorakaler Wirbelsäule, die während des Manövers gleich bleiben soll. Wenn sich die Symptome mehr oder weniger ändern, weist das auf eine neural-neurodynamische Komponente hin (▶ Abb. 8.16a). Wenn der Therapeut den Eindruck hat, dass ein oder mehrere kraniale Nerven mitbeteiligt sind, kann er in der hochzervikalen Flexion zusätzlich eine hochzervikale, kontralaterale Lateroflexion durchführen. Weitere Informationen zu neurodyamische Tests und Behandlungstechniken finden sich in Kap. 15 und Kap. 16.
- Wenn die Beschwerden des Patienten nicht deutlich irritierbar sind, wird das Manöver am besten mit gut fixiertem Kopf ausgeführt. Die rechte Hand des Therapeuten wird nun in Supination auf der Maxilla des Patienten platziert. Die linke Hand umfasst das Okziput in dieser Position (▶ Abb. 8.16b). So kann die hochzervikale Flexion meistens problemlos in den Widerstand hineingeführt und gehalten werden, während die hochzervikale Lateroflexion in diesem Fall nach rechts ausgeführt wird.

aus: von Piekartz (Hrsg.) u.a., Kiefer, Gesichts- und Zervikalregion (ISBN 9783131392329) © 2015 Georg Thieme Verlag KG



Abb. 8.16 Zervikaler Slump-Test.
a Während eines irritierbaren Zustands.
b Während eines nicht irritierbaren Zustands. Beachtenswert sind die verschiedenen Positionen der rechten Hand.

8.3.7 Differenzierung kraniales Nervensystem versus kraniomandibuläre Region

Wenn während der funktionellen Differenzierungstests nicht eindeutig eine andere Struktur in den Fokus gerät, sammelt der Therapeut klinische Daten aus der kraniomandibulären Region. Die hier im Folgenden beschriebenen Tests des kranialen Nervensystems lassen sich sicherlich nicht alle durchführen. Am sinnvollsten ist es, wenn der Therapeut aufgrund der Daten aus dem subjektiven Befund und der bisherigen physikalischen Untersuchung entscheidet, welche Tests er im Rahmen der zur Verfügung stehenden Zeit durchführen will [Mohl, 1991].

Klinische und durch Forschung unterstützte, evidenzbasierte Nachweise zeigen, dass Mandibulabewegungen während neurodynamisch veränderter Positionen der Halswirbelsäule veränderte Funktionen haben [Isberg et al., 1987] [von Piekartz, 2000]. Ein Beispiel ist die Laterotrusion der Mandibula in Lateroflexion der Halswirbelsäule.

Laterotrusion der Mandibula in hochzervikaler Flexion und Lateroflexion der Halswirbelsäule

Bei einem Patienten mit Zahnschmerzen der rechten unteren Backenzähne wird eine Laterotrusion der Mandibula nach links durchgeführt. Die Zahnschmerzen werden leicht provoziert. Der Therapeut denkt hier an eine mögliche neuropathische Beteiligung des N. mandibularis. Danach wird der Patient in eine hochzervikale Flexion und Lateroflexion zur linken Seite positioniert, was einer kraniozervikalen höheren neurodynamischen Belastung entspricht [Breig, 1978] [Doursonian et al., 1989]. Anschließend wird die Laterotrusion nochmals aktiv durchgeführt. Die aktive Laterotrusion nach links ist jetzt eingeschränkt, provoziert deutlicher die Zahnschmerzen und im rechten M. masseter findet sich ein Schutzspasmus. Dieses klinische Muster deutet möglicherweise auf eine (neuropathische) Beteiligung des N. mandibularis hin. In diesem Fall soll der neurodynamische Standardtest des N. mandibularis durchgeführt werden [von Piekartz, 2000].

8.3.8 Differenzierung kraniales Nervensystem versus kraniofaziale Region

Anatomische und klinische Hinweise zeigen eine direkte Korrelation der Symptome, die durch diese Strukturen verursacht werden können. Die Dura z. B. ist verschmolzen mit dem Kranium, spielt eine wichtige Rolle beim Schädelwachstum [Wagemans et al., 1988] und ist eine mechanosensitive Struktur [Kumar et al., 1996]. Nicht selten lässt sich bei Patienten mit dominierend neuropathischen Schmerzen beobachten, dass spontane Druckänderungen des Kraniums die Schmerzen reduzieren oder verstärken können. Wenn der Patient während der subjektiven Untersuchung dieses Muster angibt, kann der Therapeut in leichter neurodynamischer Position des kraniozervikalen Übergangs zusätzlich verschiedene generelle Kraniumtechniken anwenden.

Wenn während der funktionellen Differenzierungstests keine andere Struktur eindeutig im Vordergrund steht, ist es logisch, dass der Therapeut klinische Daten der kraniomandibulären Region sammelt.

Okzipitaltechniken in Slump-Position

Der Therapeut fragt den Patienten, ob er eine Flexion der lumbalen und thorakalen Wirbelsäule ausführen kann. Während dieser sensibilisierenden Bewegung des Nervensystems soll der Kopf keine Flexion oder Extension ausführen. Der Therapeut achtet darauf, dass die Distanz

aus: von Piekartz (Hrsg.) u.a., Kiefer, Gesichts- und Zervikalregion (ISBN 9783131392329) © 2015 Georg Thieme Verlag KG

zwischen Okziput und thorakaler Wirbelsäule während des Manövers gleich bleibt. Wenn sich die Symptome mehr oder weniger ändern, kann dies auf eine mögliche neurale Komponente hinweisen. In dieser Position führt der Therapeut verschiedene Standard-Neurokraniumtechniken im okzipitalen, temporalen, sphenoidalen, frontalen und parietalen Bereich durch, entsprechend den Hypothesen über die möglichen Quellen. In diesem Fall umfassen beide Handballen sanft das Okziput, sodass eine generelle Kompression und/oder Rotation um verschiedene Achsen ausgeführt werden kann.

8.4 Aktive Bewegungen

8.4.1 Aktive Bewegungen im Sitzen

Die aktiven Standardbewegungen, die ausgeführt werden können, sind:
- Depression: Mundöffnung,
- Propulsion: Vorwärtsbewegung der Mandibula,
- Retropulsion: Dorsalbewegung der Mandibula,
- Laterotrusion: Seitwärtsbewegung der Mandibula.

Ausgangsposition, Methoden und einige klinische Tipps werden im Folgenden beschrieben.

Mundöffnung (Depression)

Ausgangsposition und Methode

Der Patient sitzt auf einer Behandlungsliege in einer standardisierten Position. Meistens ist das in einer für den Patienten aufrechten Haltung. Der Therapeut steht direkt davor und palpiert die Capita mandibulae. Um das rechte Kiefergelenk zu untersuchen, legt er seinen linken Zeigefinger vor und seinen linken Mittelfinger hinter das rechte Caput mandibulae. Mit der rechten Hand geschieht das Gleiche für das linke Caput mandibulae. Dann wird der Patient gebeten, seinen Mund zu öffnen. Der Therapeut beurteilt zuerst die symmetrische Rollbewegung der Capita mandibulae, gefolgt von einer Gleitbewegung nach ventral/kaudal, die am Caput mandibulae zu spüren ist.

Wenn der Patient zusätzliche Bewegungen mit dem Nacken macht, was meistens in Extension geschieht, versucht der Therapeut, den Kopf in der Position zu standardisieren, in der er mit der Mundöffnung anfängt. Dies ist notwendig, weil die Nackenposition stark die Funktion und das Ausmaß der Mundöffnung beeinflussen kann. Während der Öffnung des Mundes versucht der Therapeut, den Patienten darauf aufmerksam zu machen, dass eine isolierte Kieferbewegung stattfinden soll. Wenn der Patient das nicht allein kann, stabilisiert der Therapeut den Kopf, indem er mit einer Hand um das Okziput greift. Der Unterarm dieser Hand liegt parallel zur Wirbelsäule, sodass der Patient nicht in thorakale Flexion ausweichen kann [Higbie et al., 1999] [La Touche et al., 2011].

Während der Beurteilung von lateral lässt sich bei der Depression eine bogenförmige Linie des Kinns nach kaudal dorsal erkennen, was als normal zu betrachten ist.

Hinweise auf Dysfunktionen

Sieht oder spürt man ein schwingendes Öffnungsmuster/Deflexion oder einen Shift, wird dieser mit leichtem Druck des Daumens am Kinn korrigiert. Werden dadurch Zeichen (Knacken, Widerstand) oder Symptome ausgelöst, liegt dem abweichenden Bewegungsmuster wahrscheinlich eine Schutzdeformität zugrunde [Maitland et al., 2005]. Ein kontinuierliches schwingendes Öffnungsmuster, bei dem der Unterkiefer zu Beginn der Depression nach lateral schwingt, dann aber am Ende der Bewegung wieder in die Mittelstellung gelangt, kann Folge eines intraartikulären Problems sein. Ist das schwingende Öffnungsmuster sehr variabel, dann spricht das eher für eine Muskeldysbalance [Hochstedler et al., 1996]. Kommt es bei der Mundöffnung zu einem ständigen Shift nach lateral, so ist dies ein Hinweis auf ein homolaterales, intraartikuläres Problem.

Messung der Mundöffnung (Depression)

In verschiedenen Studien konnte bewiesen werden, dass die Inter- und Intrazuverlässigkeit der Messungen der Mundöffnung mit einem Lineal moderat bis gut sind [Lund et al., 1995] [Walker et al., 2000]. Auch eine Schieblehre oder ein Goniometer kann in der Klinik gut verwendet werden und ist ähnliche zuverlässig [Graff-Radford, 1985].

Die folgenden Messungen lassen sich mit einem Metall-Lineal von 15 cm Länge durchführen, mit dem man einfach und schnell alle wichtigen Bewegungsausschläge der Mandibula bestimmen kann (▶ Abb. 8.17).

Der Patient befindet sich in aufgerichteter Position der Mandibula (UPPM = upright postural position of the mandible) und öffnet den Mund. Das Lineal wird zwischen

Abb. 8.17 Messung der Mundöffnung mit einem Lineal. Gemessen wird der Abstand zwischen der Oberkante der unteren Schneidezähne und der Unterkante der oberen Schneidezähne.

aus: von Piekartz (Hrsg.) u.a., Kiefer, Gesichts- und Zervikalregion (ISBN 9783131392329) © 2015 Georg Thieme Verlag KG

der Oberkante der unteren Schneidezähne und der Unterkante der oberen Schneidezähne positioniert.

Um zu verhindern, dass der Patient eine zervikale Extension ausführt, stabilisiert der Therapeut den Kopf mit seiner anderen Hand.

Überbiss (Overbite)

[ ]

Überbiss (Overbite)
Überbiss (Overbite) ist die Distanz der Überdeckung der oberen Schneidezähne über die unteren [Harzer, 1999].

Zuerst bringt der Therapeut eine horizontale Markierung auf den unteren Schneidezähnen an, und zwar dort, wo die oberen Schneidezähne in maximaler Interkuspidation stoppen. Danach wird der Patient aufgefordert, den Mund halb zu öffnen, sodass eine vertikale Messung zwischen der Linie und dem superioren Aspekt der unteren Schneidezähne gemacht werden kann. Der durchschnittliche Wert bei Probanden ohne kraniomandibuläre Dysfunktion ist 3 mm [Walker et al., 2000] (▶ Abb. 8.18).

[ ]

Overjet
Darunter versteht man die horizontale Distanz zwischen den oberen und unteren Schneidezähnen, wenn der Mund geschlossen ist.

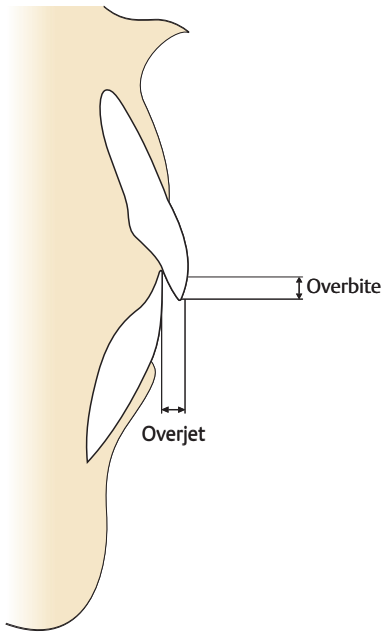

Abb. 8.18 Normaler Overjet (horizontaler Überbiss) und Overbite (vertikaler Überbiss).

Das Lineal wird senkrecht bei geschlossenem Mund auf den unteren Schneidezähnen positioniert, bis das Lineal Kontakt mit der oberen Schneidezahnkante bekommt. Diese Distanz wird in Millimeter gemessen. Der durchschnittliche Wert bei Probanden ohne kraniomandibuläre Probleme beträgt 3,2 mm [Walker et al., 2000].

Visual Range of Motion Scale: Registrieren der quantitativen und qualitativen Daten der Mundöffnung

Sicherlich ist es von großem Wert, wenn der Therapeut nicht nur das Bewegungsausmaß festlegt, sondern auch die Bewegungsqualität des Unterkiefers beschreiben kann, bei der Symptome provoziert oder reduziert werden. Man kann z. B. untersuchen, ob ein Knacken vor, während oder am Ende eines Shifts des Unterkiefers auftritt bzw. wo dieser Shift am stärksten ausgeprägt ist. Diese Daten kann man in einer *Visual Range of Motion Scale* (VROM-Skala) zusammen analysieren.

VROM in der frontalen Ebene

Ein Beispiel einer VROM-Skala in der frontalen Ebene ist in ▶ Abb. 8.19a dargestellt. Die vertikale Linie repräsentiert die Mundöffnung vom Beginn (A) bis zum durchschnittlichen Limit (B). Die horizontale Linie steht für die Laterotrusion, wobei in diesem Beispiel 10 mm links (L) und 10 mm rechts (R) gewählt sind. In ▶ Abb. 8.19b ist das oben beschriebene Beispiel dargestellt. Der Shift nach rechts beginnt bei 8 mm, erreicht bei 21 mm Mundöffnung und 8 mm Laterotrusion nach rechts sein Maximum und verschwindet bei 39 mm wieder. Das Knacken findet bei 14 mm statt. Die maximale Mundöffnung beträgt 45 mm. Auch wenn der Therapeut nicht all diese Daten braucht, kann er das für den einzelnen Patienten individuell Nötigste auswählen.

Vorteile der *VROM-Skala* sind:

- Sie bietet viel Information innerhalb kurzer Zeit. Dies ist hilfreich, um klinische Muster zu erkennen, wie z. B. intraartikuläre Dysfunktionen, Einschränkungen, muskuläre Dysbalancen.
- Sie lässt sich einfach in den klinischen Alltag integrieren, ist leicht zu zeichnen und für jeden Kliniker visuell schnell vorstellbar.
- Reassessment: Die Erstellung der Skala ist einfach und wenig zeitaufwendig. Da die Skala selbst eine hohe Intratester-Zuverlässigkeit aufweist, kann man sie gut für den Wiederbefund nach der Behandlung verwenden [Shellhas, 1989].
- Uniformität: Diese Skala wird häufig auch in der zahnärztlichen Praxis verwendet, ebenso in kieferorthopädischen Settings und Protokollen, und stellt daher ein gutes Kommunikationsmittel dar [Sheppard u. Sheppard, 1965] [Rosenbaum, 1975] [Curl, 1992].

aus: von Piekartz (Hrsg.) u.a., Kiefer, Gesichts- und Zervikalregion (ISBN 9783131392329) © 2015 Georg Thieme Verlag KG

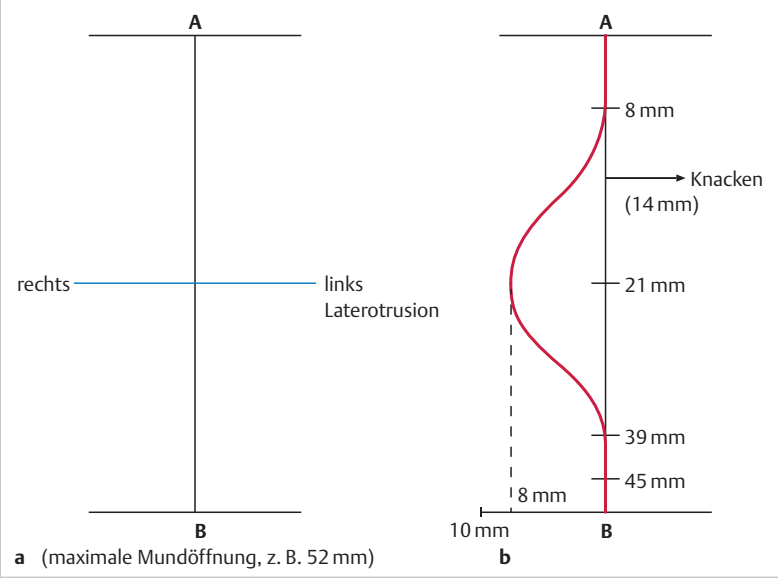

Abb. 8.19 Visuelle Range of Motion Scale (VROM-Skala) in der frontalen Ebene.
a Beispiel einer VROM-Skala in frontaler Ebene.
b VROM-Skala in der frontalen Ebene bei Mundöffnung mit Knack und Shift des Unterkiefers nach rechts.

Interpretation der Terminologie: Deviation/Shift oder Deflexion?
Die Terminologie in der Rehabilitation/Physiotherapie und der Zahnmedizin stimmt häufig überein, aber deckt sich nicht immer hinsichtlich ihrer Bedeutung. So wie bei den Begriffen Deviation/Shift und Deflexion. So wird *Deviation/Shift* in der Physiotherapie häufig definiert als eine (Ausweich-)Bewegung, die um eine andere Achse stattfindet als die eigentliche Achse der auszuführenden Bewegung. Zum Beispiel tritt bei einer Lendenwirbel-Flexion ein Shift oder eine Deviation nach links auf (= Lateroflexion = Bewegung um die sagittale Achse). Oder währen der Mundöffnung kommt es zu einen Deviation nach rechts (= Laterotrusion nach rechts = Bewegung um die sagittale Achse). *Deflexion* wird allgemein definiert als Beschreibung der Bewegungsqualitätsänderungen oder Schmerzen aus der Flexionsbewegung zurück nach neutral. Ein Patient kann beispielsweise gut lumbal flektieren, aber während der Aufrichtung (= zurück nach neutral) verspürt er Schmerz. Deflexion in der Zahnmedizin wird definiert als Abweichung des Inzisalpunktes zu einer Seite während der Mandibulaöffnungsbewegungen ohne Rückkehr in die Medianebene [Türp, 2000].

VROM in der sagittalen Ebene

In manchen Fällen ist es wichtig, auch in der sagittalen Ebene eine VROM-Skala während der Mundöffnung zu erstellen. Die Bewegung soll normalerweise bogenförmig nach kaudodorsal erfolgen. Die Kinnspitze soll hinter einer vertikalen Gedächtnislinie bleiben, die ihren Ursprung hinter den Nasenflügeln hat. Abnormale Bewegungen in Propulsion und Retropulsion sind dann in Kombination mit anderen Symptomen einfach zu registrieren und in eine VROM-Skala zu übertragen.

Propulsion

Ausgangsposition und Methode

Der Therapeut steht seitlich neben dem sitzenden Patienten und bittet diesen, seinen Unterkiefer nach vorne zu schieben. Die normale Bewegung verläuft wie ein Bogen des Unterkiefers, zuerst nach kaudoventral und dann nach kranioventral. Die Spitze des Kinns soll sich in der frontalen Ebene nach vorne bewegen.

Hinweise auf Dysfunktionen

Während der Bewegung wird darauf geachtet, dass der Patient keine kompensatorischen zervikalen Bewegungen macht. Wenn dies doch der Fall ist, korrigiert der Therapeut die HWS und lässt den Patienten die Bewegung erneut ausführen.

Auch ein Shift nach rechts oder links mit oder ohne Schmerz kann entstehen. Hierbei kommt es zur Deviation der Mandibula, was an der Bewegung der Kinnspitze wahrgenommen wird. Eine mögliche Ursache kann eine intraartikuläre Dysfunktion oder eine muskuläre Dysbalance sein [Okeson, 2005] [Palla et al., 1998] [Bryden u. Fitzgerald, 2001]. Auch hier lässt sich das Kinn während der Bewegung korrigieren. Das Bewegungsausmaß, die Reaktionen, die Knackgeräusche, die Muskelspasmen und die Symptome können mit der Bewegung ohne Korrektur verglichen werden. Bei deutlichen Unterschieden zwischen Bewegung mit und ohne Korrektur kann vorsichtig konkludiert werden, dass die Deviation möglicherweise relevant ist für die Dysfunktion.

aus: von Piekartz (Hrsg.) u.a., Kiefer, Gesichts- und Zervikalregion (ISBN 9783131392329) © 2015 Georg Thieme Verlag KG

Abb. 8.20 Messung der Propulsion mit einem Lineal. Dabei ist wichtig, dass die kraniozervikale Region immer in der gleichen Position bleibt.

Abb. 8.21 Messung der Retropulsion mit einem Lineal.

Distanzmessung

Um die Propulsion zu messen, wird mit einem Lineal oder einer Schieblehre der Abstand zwischen oberen und unteren Schneidezähnen in der Transversalebene gemessen und dieser Wert zu der Distanz zwischen den Schneidezähnen in der Ruhestellung (Overjet – horizontaler Überbiss) addiert (▶ Abb. 8.20).

Der Durchschnittswert beträgt für Männer 6–11 mm und für Frauen 6–12 mm [Burch, 1983] [Clark et al., 1989].

Retropulsion

Ausgangsposition und Methode

Die Ausgangsposition entspricht der Position, die auch bei der Propulsion eingenommen wird. Der Patient wird aufgefordert, seinen Unterkiefer nach hinten zu bewegen. Wenn der Patient nicht in der Lage ist, die Bewegung selbst isoliert auszuführen, kann der Therapeut mit seinen Fingerkuppen einen leichten taktilen Reiz auf das Kinn des Patienten ausüben.

Hinweise auf Dysfunktionen

Für viele Patienten mit kraniomandibulärer Dysfunktion ist diese Bewegung schwierig auszuführen. Sie ist im motorischen Kortex nur in einer reduzierten Form gespeichert [Ramachandran u. Blakeslee, 1998] [Kaas, 2000]. Häufig sind bei dieser Bewegung eine erhöhte Muskelaktivität der Kaumuskeln und der suprahyoidalen Muskulatur sowie Zungenpressen zu erkennen. Wenn der Therapeut die Bewegung einige Male passiv oder gemeinsam mit dem Patienten ausführt, kann es sein, dass der Patient anschließend besser in der Lage ist, sie alleine zu machen. Wenn dies der Fall ist, erhält der Therapeut schon wichtige Hinweise für die Integration von Koordinationsübungen innerhalb seines Gesamtmanagements.

Distanzmessung

Die Distanz zwischen den Schneidezähnen kann wieder mit einem Lineal oder mit einer Schieblehre in der Transversalebene gemessen werden (▶ Abb. 8.21). Der Abstand zwischen den Schneidezähnen in Ruhe muss jetzt jedoch davon subtrahiert werden. Der durchschnittliche Wert beträgt 4 mm [Graber, 1969].

Laterotrusion

Ausgangsstellung und Methode

Der Therapeut steht wie bei der Depression direkt vor dem auf einer Behandlungsliege sitzenden Patienten. Der Patient wird aufgefordert, den Unterkiefer locker zu lassen und bei leicht geöffnetem Mund (2–4 mm) seinen Unterkiefer nach links zu schieben. Diese Bewegung wird mit der Laterotrusion nach rechts verglichen.

Hinweise auf Dysfunktionen

Die Reaktionen bei Patienten mit kraniomandibulären Dysfunktionen können bei der Laterotrusion deutlich unterschiedlich sein im Vergleich zu den vorher aktiv ausgeführten Bewegungen. Der Grund dafür ist, dass die Laterotrusion eine horizontale Bewegung der Mandibula ist, was eine andere Auswirkung auf die Kiefergelenke und auf das neuromuskuläre System hat [Murray et al., 2001] [Herring, 2001]. Lässt sich hier zwischen links und rechts ein deutlicher Unterschied von mehr als 5 mm feststellen, dann ist dies ein klarer Hinweis auf intraartikuläre Dysfunktionen – und zwar meistens auf der entgegengesetzten Seite, wo die Laterotrusion eingeschränkt ist [Bell, 1982] [Rocabado u. Iglash, 1991].

Distanzmessung

Gemessen wird der direkte Abstand in der Endposition zwischen den zentralen Schneidezähnen des Ober- und

aus: von Piekartz (Hrsg.) u.a., Kiefer, Gesichts- und Zervikalregion (ISBN 9783131392329) © 2015 Georg Thieme Verlag KG

Abb. 8.22 Messung der Laterotrusion mit einem Lineal.

den zentralen Schneidezähnen des Unterkiefers. Ist der Unterkiefer in der Ruheposition etwas nach links verschoben, muss diese Distanz gemessen und von der ermittelten Distanz der Laterotrusion nach links subtrahiert bzw. zu der nach rechts addiert werden. 10–12 mm pro Seite entsprechen einem normalen Bewegungsausmaß. Ist die Differenz zwischen der Laterotrusion nach links und der nach rechts größer als 5 mm, kann dies auf ein intraartikuläres Problem weisen. Der durchschnittliche Wert ist in verschiedenen Studien unterschiedlich. Er variiert zwischen 8,6 mm und 12 mm [Graber, 1969] [Curl, 1992] [Walker et al., 2000]. Ein Unterschied im Links-rechts-Vergleich von ungefähr 3 mm wird noch als normal beurteilt [Burch, 1983] [Curl, 1992] (▶ Abb. 8.22).

Referenzwerte für die Bewegungsausmaße der Mandibula

Die Messergebnisse der Bewegungsausmaße der Mandibula gelten oft als valide und zuverlässige klinische Indikatoren für eine Dysfunktion [Karlsson et al., 1991] [Hannam, 1991]. Referenzwerte, durchschnittliche Werte der Bewegungsausmaße einer Population gesunder Probanden [Agterberg, 1987], können dann zum Vergleich bei der Analyse und Interpretation der gefundenen kontinuierlichen Daten verwendet werden. Leider finden sich jedoch nicht in jeder Studie die gleichen durchschnittlichen Werte. Mögliche Ursachen dafür sind die verschiedene Anzahl von Probanden (n), die Ausgangsposition der Messungen und die Art des Messinstruments, welches verwendet wird. Hier werden die Ergebnisse einiger Studien beschrieben, die mit einem Lineal gemacht wurden und die meiner Meinung nach für den Kliniker einfach zu interpretieren sind.

Mundöffnung

Die Messung der Öffnungskapazität ist meistens die wichtigste Bewegung, die gemessen wird. Dieser Wert gibt nicht nur Auskunft über den Zustand der Kiefergelenke und der Kaumuskulatur, sondern ist oft der beste Parameter für den Wiederbefund während der Behandlung [Palla et al., 1998]. Carlsson und Magnusson [Carlsson u. Magnusson, 1999] betonten nochmals die klassische Studie von Agterberg [Agterberg, 1987], in der der durchschnittliche Wert der Mundöffnung in einer großen Population von Probanden ermittelt wurde. Der Vorteil dieser Daten ist, dass bei ihrer Erhebung ein Unterschied entsprechend Alter und Geschlecht der Probanden gemacht wurde. Die minimalen und maximalen Werte sind deutlich beschrieben, aber leider wurde die Standardabweichung nicht benannt. Hierbei handelt es sich um eine aktive Mundöffnung ohne passiven Überdruck (▶ Tab. 8.4).

Mundöffnung in verschiedenen Halswirbelsäulenpositionen

Meistens ist es sinnvoll, in einer funktionellen Position der Halswirbelsäule zu messen, speziell wenn der Patient in seinem subjektiven Befund Positionen angibt, in denen seine Beschwerden provoziert werden. La Touche et al. (2011) haben durchschnittliche Werte der maximalen aktiven Mundöffnung in neutraler Position (40,8 mm), in Retraktion des Kopfes (36,8 mm) und Anteroposition des Kopfes (43,7 mm) gemessen. In einer Probandengruppe (n = 39) war ein deutlich signifikanter Unterschied zwischen den 3 Gruppen feststellbar, was zeigt, dass die Messung immer in einer standardisierten Position ausgeführt werden soll, wie der UPPM.

Zusammenfassend kann gesagt werden, dass die maximale Mundöffnung bei den meisten Menschen mehr als 40 mm beträgt (Mittelwert minus 2 mm Standardabwei-

Tab. 8.4 Maximale Mundöffnung in Abhängigkeit von Alter und Geschlecht

Alter (Jahre)	Hauptwerte (mm)		Weiten (mm)
	männlich	weiblich	
1,5	38,6	38,1	32–44
6	44,3	45,2	33–60
13	53,4	54,4	41–73
16	57,0	55,0	39–82
20	58,6	53,3	42–77
70	52,7	49,3	38–65

In Anlehnung an [Carlsson u. Magnusson, 1999].

aus: von Piekartz (Hrsg.) u.a., Kiefer, Gesichts- und Zervikalregion (ISBN 9783131392329) © 2015 Georg Thieme Verlag KG