rung dar, bei denen erst nach 4–5 Wochen, wenn der blockierende Draht entfernt ist, geübt werden kann. Dessen ungeachtet sind jedoch die Mobilisierung benachbarter Gelenke und der funktionelle Einsatz der nicht betroffenen Finger möglich. Der Patient ist hierzu von Anfang an anzuhalten. Nach 4–5 Wochen können, falls erforderlich, intensivere passive Übungen und nach der 6. Woche auch mit Widerstand und Kraft Übungen erfolgen. Eine freie Funktion ist im Allgemeinen erst nach 12 Wochen zu erwarten; gelegentlich sind ergotherapeutische, geschicklichkeitsfördernde Maßnahmen zusätzlich sinnvoll. Dies gilt insbesondere, wenn Sehnen oder Nerven mitverletzt waren. Bei solchen Kombinationsverletzungen richtet sich die Übungsbehandlung nach den Möglichkeiten, die die Versorgung dieser Strukturen zulassen (Kap. Nachbehandlung, Kap. 9 u. Kap. 10.4.5).

5.3 Mittelhandfrakturen

Ursachen

Mittelhandfrakturen sind meist Folge direkter Gewalteinwirkung durch Schlag und Quetschung. Auch axiale Gewalteinwirkungen können im köpfchennahen Bereich eine Rolle spielen [9], [26]. Basisfrakturen mit oder ohne Beteiligung der Karpometakarpalgelenke entstehen als Stauchungs- oder Verrenkungsfrakturen beim Sturz auf die zurückgebeugte Hand oder bei schweren direkten Gewalteinwirkungen häufig in Kombination mit anderen Handfrakturen.

Symptome – Diagnostik

Infolge der meist schmerzhaften Schwellung, die durch eine direkte Traumatisierung der umgebenden Weichteile verstärkt sein kann, sind häufig Verkürzungen und Achsenabweichungen anfangs schwer zu erkennen. Auch Standardröntgenaufnahmen zeigen bei köpfchennahen Frakturen der Metakarpalia II–V das Ausmaß einer Abknickung in Richtung Hohlhand nicht vollständig. In der direkten a.–p. Aufnahme lässt nur die genaue Betrachtung der Köpfchenkonturen im Vergleich mit nichtfrakturierten Nachbarknochen eine Dislokation vermuten. Die Beurteilung einer streng seitlichen Aufnahme ist durch das Übereinanderprojizieren der Mittelhandknochen erschwert.

5.3.1 Köpfchennahe Frakturen (MC II–V)

Von dieser Frakturform ist vor allem der 5. Mittelhandstrahl betroffen.

Problematik: Derartige Frakturen neigen zum Abkippen des Köpfchenfragments zur Beugeseite hin (▶ Abb. 5.14).

Ausgelöst wird der Kippmechanismus durch die Handbinnenmuskeln, welche die Finger II–V in den Grundgelenken beugen und in den Mittelgelenken strecken. (▶ Abb. 5.15a). Beträgt die Achsenabweichung nach Reposition und Anlegen einer palmaren Gipsschiene, die die Mittelhand und den betroffenen Finger alleine oder gemeinsam mit einem Nachbarfinger einschließt (s. ▶ Abb. 5.2), mehr als 20–30°, so sollte eine

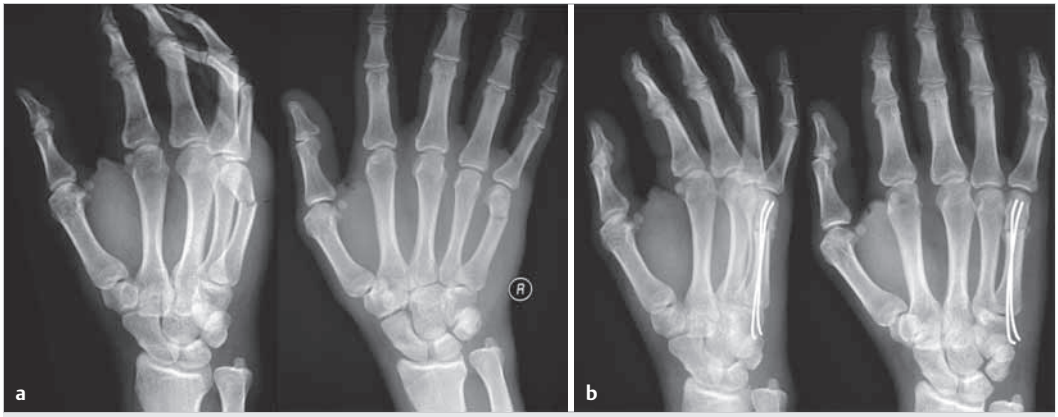

Abb. 5.14 Abgekippte köpfchennahe MC-V-Fraktur.
a Ausgangssituation.
b 4 Wochen nach geschlossener Reposition und perkutaner Kirschner-Draht-Fixierung.

aus: Rudigier u.a., Kurzgefasste Handchirurgie (ISBN 9783131264268) © 2014 Georg Thieme Verlag KG

operative Stabilisierung nach nochmaliger Einrichtung erfolgen. Andernfalls können durch die Fehlstellung eine schmerzhafte Überstreckhaltung im Grundgelenk, Behinderungen beim festen Zupacken durch das in die Hohlhand hinein vorstehende Mittelhandköpfchen und eine Störung des Muskel-Sehnen-Gleichgewichtes [12] entstehen.

Bei konservativer Behandlung reichen im Allgemeinen 3 Wochen Ruhigstellung aus.

Die Reposition kann geschlossen erfolgen durch einen nach dorsal gerichteten Druck auf das in Grund- und Mittelgelenken um 90° gebeugte Grundglied; die dadurch bedingte Anspannung der Strecksehnen und Entspannung der Handbinnenmuskeln und Beugesehnen erleichtern das Aufrichten (▶ Abb. 5.15b). Vor einer Fixierung in dieser Haltung durch einen partiellen Unterarmfaustgips ist wegen der Gefahr von Drucknekrosen und Beugekontrakturen im Mittelgelenk zu warnen [6], [9], [25].

Zur Fixierung werden vor allem bei Köpfchenfrakturen des 5. Mittelhandstrahls retrograd von der über ein schräges Bohrloch eröffneten Markhöhle aus 2–3 vorgeschränkte Kirschner-Drähte eingebracht (▶ Abb. 5.14). Diese werden durch das Bohrloch an ihren umgebogenen Drahtenden mithilfe einer Flachzange unter Röntgendurchleuchtung eingebracht und ermöglichen eine sofortige Übungsstabilität. Die proximalen Drahtenden werden subkutan versenkt. Durch Drehen am proximalen Drahtende kann das Köpfchenfragment, in das die vorgeschränkte Drahtspitze in palmarer Richtung eingebracht ist, zusätzlich nach dorsal aufgerichtet werden (▶ Abb. 5.14).

Vorteile: Gegenüber anderen Operationsverfahren ist diese Kirschner-Draht-Fixierung gewebeschonend und die spätere Metallentfernung ohne größeren Aufwand möglich.

Nachteile: Arbeiten im Strahlengang des Durchleuchtungsgerätes.

Alternativ können derartige Frakturen offen reponiert und mit einer *Miniplatte* stabilisiert werden. Letzteres stellt vor allem bei Stückfrakturen in den Schaft hinein ein empfehlenswertes Verfahren dar (▶ Abb. 5.16).

Vorteile dieser Verfahrensweisen sind die mögliche exakte Reposition und die Übungsstabilität.

Als *Nachteil* kann die Notwendigkeit der zweimaligen operativen Freilegung zwecks Versorgung und Metallentfernung und die eventuelle Behinderung des Streckapparats durch eine dorsale Plattenlage direkt unter dem Streckapparat betrachtet werden. Dies lässt sich vermeiden, wenn ausreichend Periost bzw. Sehnengleitgewebe über der Platte genäht werden kann.

Weitere Möglichkeiten: Infrage kommt eine vor allem bei Osteoporose sinnvolle quere Kirschner-Draht-Fixierung an 1 oder 2 benachbarte intakte Mittelhandköpfchen [14], [26].

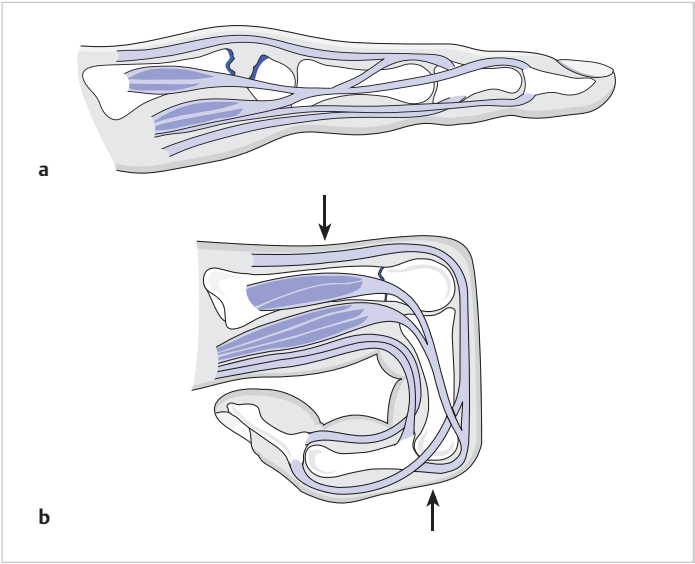

Abb. 5.15 Reposition eines palmar abgekippten Mittelhandköpfchens.
a Typische Dislokation subkapitaler Mittelhandfrakturen durch Zug der Handbinnenmuskulatur.
b Haltung bei der Reposition.

aus: Rudigier u.a., Kurzgefasste Handchirurgie (ISBN 9783131264268) © 2014 Georg Thieme Verlag KG

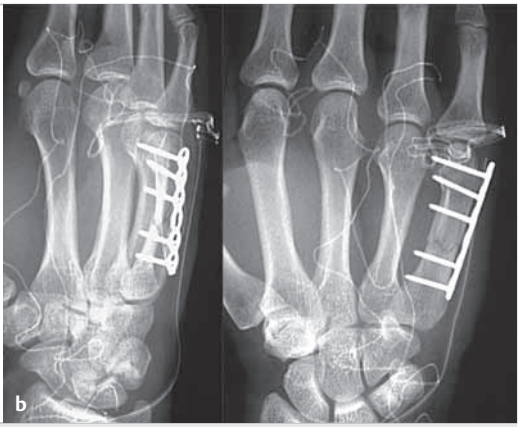

Abb. 5.16 Abgekippte MC-V-Schaftfraktur mit Frakturzone in den Köpfchenbereich hinein.
a Ausgangssituation.
b Nach offener Reposition und Stabilisierung mit einem winkelstabilen 2-mm-Plättchen. (Vorteile dieses winkelstabilen Implantates sind hier die mögliche seitliche Plattenlage ohne Irritation des Streckapparats und die sichere Fixierung des Köpfchenfragments. Konventionelle Platten würden in dieser Position auslockern!)

5.3.2 Köpfchennahe Frakturen mit Gelenkbeteiligung

Zusätzliche Frakturen der Gelenkfläche des Mittelhandköpfchens bedürfen einer sorgfältigen Wiederherstellung und Stabilisierung des Köpfchens mit anschließender Fixierung am Schaft (Kap. 5.3.1).

Die Rekonstruktion der Gelenkfläche kann bei größeren Fragmenten mithilfe von Minischrauben oder feinen K-Drähten (▶ Abb. 5.17), ggf. in Kombination mit einer möglichst winkelstabilen Mini-T-Platte oder Minikondylenplatte [10] erfolgen. Übungsstabile Verhältnisse sollten auch hier erreicht werden.

5.3.3 Schaftfrakturen

Die gleichen Gründe wie bei köpfchennahen Frakturen führen auch bei Frakturen in Schaftmitte zu einer Abknickung in die Hohlhand hinein (▶ Abb. 5.16a). Hiervon sind vor allem der 2. und 5. Mittelhandknochen betroffen.

Hingegen entstehen wegen der bestehenden Bandverbindungen zwischen den 4 Mittelhand-

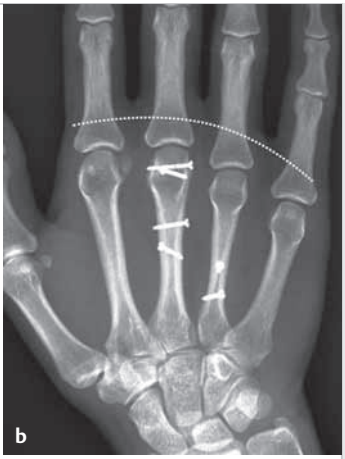

Abb. 5.17 Verkürzte Frakturen der Metakarpalia III und IV mit zusätzlicher transartikulärer Köpfchenfraktur des MC III (Pfeil).
a Präoperative Aufhebung des von den Mittelhandknochen gebildeten Bogens als radiologischer Hinweis auf die Verkürzung von MC III und IV.
b Korrekte Wiederherstellung der Längenverhältnisse und der Gelenkfläche des MC-III-Köpfchens durch interfragmentäre Schrauben. (Voraussetzung für das Verzichten auf eine zusätzliche Platte ist eine gute jugendliche Knochenqualität und ein zuverlässiger Patient; evtl. ist postoperativ eine 3-wöchige Gipsbehandlung ratsam.)

aus: Rudigier u.a., Kurzgefasste Handchirurgie (ISBN 9783131264268) © 2014 Georg Thieme Verlag KG

knochen der Finger II–V (Ligg. metacarpea transversa) bei isolierten Frakturen des 3. oder 4. Mittelhandknochens häufig nur geringe Achsenabweichungen, Verkürzungen und selten Drehfehler, sofern diese Bänder nicht mitverletzt sind (▶ Abb. 5.18).

Konservative Behandlung

Die konservative Behandlung mit einer palmaren Gipsschiene (Grundgelenk ca. 70° gebeugt, Mittel- und Endgelenke gestreckt, Handgelenk dorsalextendiert) ist hierfür die adäquate Versorgung. Vielfach reicht es bereits aus, den Gips nur bis knapp über die Grundgelenke hin anzulegen und die Finger frei zu lassen.

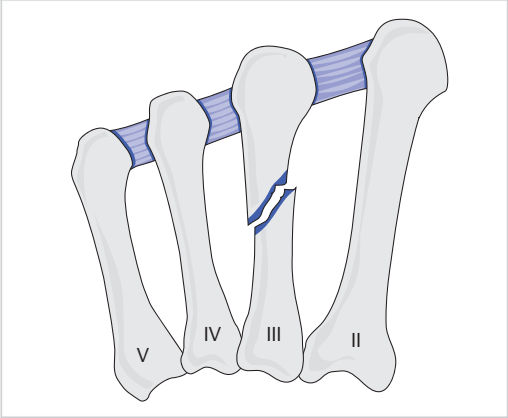

Abb. 5.18 Relativ geringe Dislokationsneigung bei Frakturen des 3. oder 4. Mittelhandknochens bei intakten Ligg. metacarpea transversa.

Operative Behandlung

Eine *Operationsindikation* ist gegeben bei Achsenabweichungen von mehr als 20–30°, der Gefahr von Drehfehlern, bei stärkeren Verkürzungen (Schräg- oder Trümmerbrüche) und Serienfrakturen mehrerer Mittelhandknochen (▶ Abb. 5.19).

Für die *operative Behandlung* sind geeignet: Bei Schräg- und Spiralfrakturen Minischrauben (▶ Abb. 5.17), bei queren Schaftfrakturen intraossäre Drahtnähte, axiale Kirschner-Drähte von proximal nach distal und dorsale Kleinfragmentplatten (konventionell oder winkelstabil) (▶ Abb. 5.19) sowie der Minifixateur externe.

Die Platte wirkt der erwähnten Abkippneigung der Fragmente zur Beugeseite hin am sichersten entgegen (*Prinzip der Zuggurtung*) [26], [27] und erlaubt damit einen engen Knochenkontakt im gesamten Frakturspalt. Plattenosteosynthesen sind anzustreben bei Serienfrakturen oder Trümmerfrakturen der Mittelhandknochen (▶ Abb. 5.19). Bei offenen Frakturen und zur Überbrückung bei knöchernen Defekten kann allerdings der Minifixateur, evtl. in Kombination mit Kirschner-Drähten, vor allem bei zusätzlichem Weichteilschaden, die bessere Alternative sein. In derartigen Fällen ist die sichere Stabilisierung eine wichtige Voraussetzung für die infektfreie, komplikationslose Abheilung auch der mitverletzten Weichteile.

Bei *Schaftfrakturen des 1. Mittelhandknochens* sind wegen der Dislokationsneigung durch die Thenarmuskulatur und den M. adductor pollicis meist dorsoradiale Plattenosteosynthesen zwischen den Sehnen der Mm. extensor pollicis longus und brevis angezeigt, da andernfalls die Abspreizfähigkeit nach einer knöchernen Fixierung

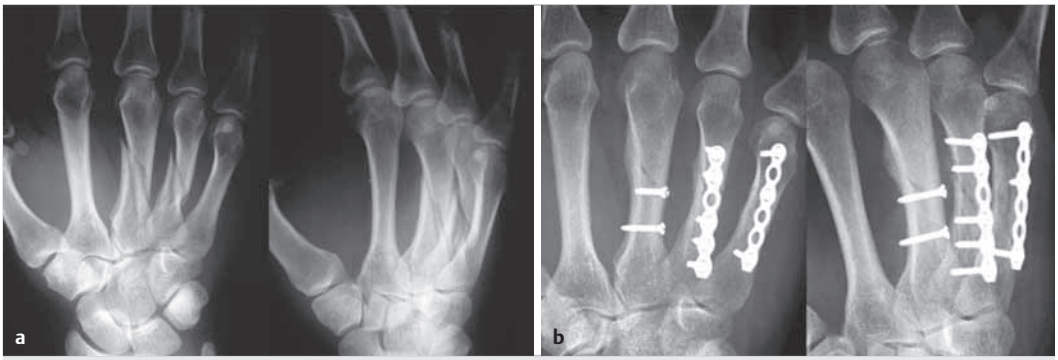

Abb. 5.19 Serienfraktur der Metakarpalia III–V mit Verkürzung und Drehfehlern.
a Unfallbilder.
b 8 Wochen nach operativer Versorgung mit Schrauben und 2 winkelstabilen 2-mm-Platten.

aus: Rudigier u.a., Kurzgefasste Handchirurgie (ISBN 9783131264268) © 2014 Georg Thieme Verlag KG

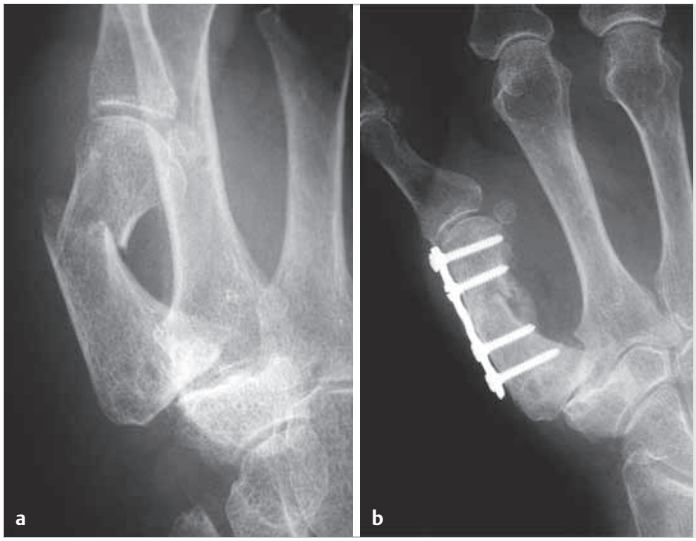

Abb. 5.20 Metakarpale-I-Fraktur bei Osteoporose (84 Jahre alte Patientin).
a Unfallbilder.
b 6 Wochen nach operativer Versorgung mit winkelstabiler 2-mm-Platte.

in Fehlstellung beeinträchtigt ist. Besonders vorteilhaft sind hier wie auch bei den Basisfrakturen winkelstabile Miniplatten (Schraubendimension 2 mm) (▶ Abb. 5.20).

5.3.4 Basisnahe Frakturen der Mittelhandknochen II – V

Konservative Behandlung

Die konservative Behandlung bei fehlender oder geringer Dislokation besteht in einer 4 – 5-wöchigen Ruhigstellung mit einer palmaren Unterarmgipsschiene ohne Einschluss der Finger [25] bei 30 – 40° Dorsalextension des Handgelenks.

Operatives Vorgehen

Größere Dislokationen vor allem in Verbindung mit ligamentären Verletzungen des benachbarten Karpometakarpalgelenks erfordern Osteosynthesen.

Handelt es sich um *Luxationsfrakturen nach schweren Gewalteinwirkungen* (s. Kap. 6.4) sind differenzierte Überlegungen zur korrekten Wiederherstellung der anatomischen Verhältnisse notwendig. Hier sei zunächst auf die weniger komplizierten *extraartikulären Basisfrakturen* eingegangen. Vor allem die Basisfraktur des 5. Mittelhandknochens neigt durch den Muskelzug des M. abductor digiti minimi zu einer stärkeren Dislokation und sollte im Hinblick auf die normale Gewölbestruktur der Mittelhand und, um Achsenfehler (Drehfehler, seitliche Abweichung) und Verkürzungen zu vermeiden, sorgfältig reponiert und stabilisiert werden (▶ Abb. 5.21).

Gute eigene Erfahrungen lassen uns winkelstabile Mini-T-oder -L-Platten (▶ Abb. 5.21), die im Bereich der Metakarpalbasen IV und V bei extraartikulärer Lage sehr gut stabilisieren und eine funktionelle Nachbehandlung erlauben, gegenüber anderen Vorgehensweisen bevorzugen.

Perkutan eingebrachte Kirschner-Drähte, die bis in die benachbarten Handwurzelknochen transartikulär vorgebohrt werden, sind bei sehr gelenknahen Frakturen wie bei Luxationsfrakturen (▶ Abb. 6.7) alternativ möglich. Diese müssen vor allem im Bereich der Metakarpalbasen IV und V bereits nach 5 – 6 Wochen entfernt werden, um die in den Karpometakarpalgelenken IV und V immerhin ca. 30° betragende Opponierbarkeit nicht dauerhaft zu blockieren und um Drahtbrüche zu vermeiden. Aus diesem Grund ist zusätzlich eine palmare Gipsschiene zur Ruhigstellung notwendig.

Trümmerbrüche mit Zerstörung und Luxation der Karpometakarpalgelenke können auch mit gelenküberbrückenden Platten bis in die distale Handwurzelreihe hinein behandelt werden, um die wiederhergestellten Gelenkflächen (wichtig vor allem bei den Karpometakarpalgelenken IV und V) zu sichern. Auch diese sind nach der knöchernen Konsolidierung zu entfernen (nach 6 – 8 Wochen) (▶ Abb. 5.44).

aus: Rudigier u.a., Kurzgefasste Handchirurgie (ISBN 9783131264268) © 2014 Georg Thieme Verlag KG

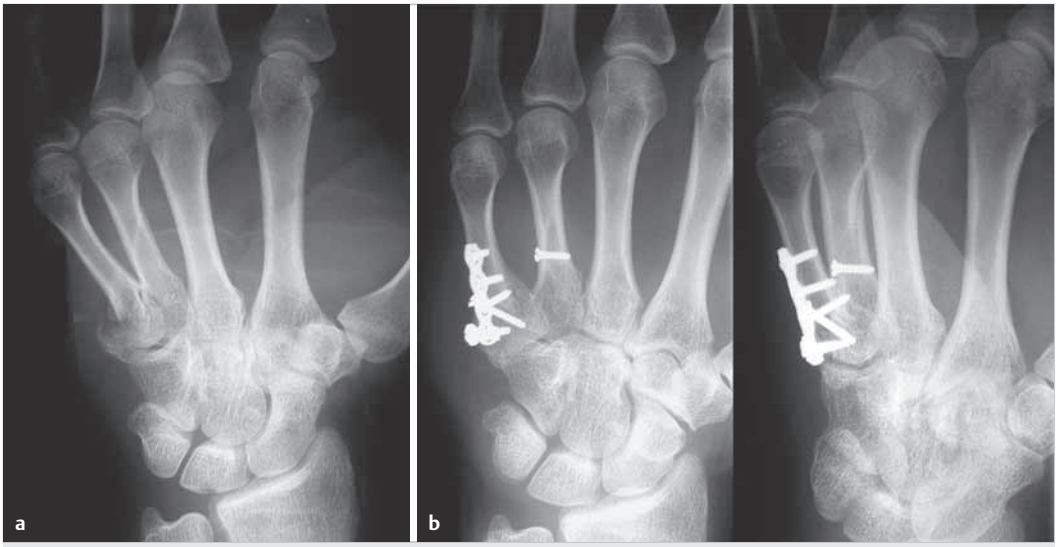

Abb. 5.21 Metakarpale-V-Basisfraktur kombiniert mit Metakarpale-V-Schaftfraktur.
a Unfallbild mit Dislokation.
b 6 Wochen nach Versorgung mit winkelstabiler 2-mm-Platte (MC V) und interfragmentärer Schraube (MC IV).

5.3.5 Basisfrakturen des 1. Mittelhandknochens (Bennett, Rolando, Winterstein)

Bennett-Fraktur

Am häufigsten und bekanntesten ist die intraartikuläre *Luxationsfraktur des Sattelgelenks*. Bei dieser nach Bennett benannten Fraktur [4] an der Basis des 1. Mittelhandknochens (▶ Abb. 5.22) disloziert das große Schaftfragment, während das kleinere ulnare Fragment, gehalten durch den Bandapparat, meist in seiner anatomiegerechten Lage verbleibt (▶ Abb. 5.22a).

Im Allgemeinen gelingt die Reposition durch axialen Zug am Daumen und gleichzeitigen Druck auf das dislozierte Fragment leicht, jedoch lässt sich das Repositionsergebnis wegen der Zugverhältnisse der Muskulatur (▶ Abb. 5.22a) durch eine äußere Gipsfixierung nicht halten – auch nicht durch spezielle Abduktionsgipse [25] –, so dass bei diesen Frakturen stets die Indikation zur operativen Versorgung besteht.

Als *einfachste operative Maßnahme* bietet sich vor allem bei kleinen Fragmenten die perkutane und axiale transartikuläre Kirschner-Draht-Fixierung des reponierten Metakarpale I in das Os trapezium hinein an (34). Der Draht wird 5 Wochen belassen, zusätzlich muss der Daumen für die gleiche Zeit durch Gips oder einen 2. Kirschner-Draht quer durch den 1. und 2. Mittelhandknochen [26] fixiert werden (▶ Abb. 5.22c). Diese Operation kann ambulant in partieller Handgelenkleitungsanästhesie (N. medianus und N. radialis, Kap. 2.6.3) an der an den Fingern aufgehängten Hand unter Durchleuchtungskontrolle bei Beachtung steriler Bedingungen vorgenommen werden, ebenso wie die K-Draht-Entfernung.

Liegt ein größeres ulnares (=zentrales) Fragment vor und kann die Fraktur nicht stufenfrei im Gelenkspalt reponiert werden oder will man keine längere Ruhigstellung in Kauf nehmen, so besteht die Möglichkeit einer offenen Einrichtung mit einer Stabilisierung durch 1 oder 2 Minischrauben [2], [17]. Hierzu wird das Gelenk von einem Hautschnitt, der dorsal über dem proximalen Teil des 1. Mittelhandknochens beginnt und bogenförmig um die Basis nach palmar herumführt, frei gelegt (▶ Abb. 5.24). Intraoperativ muss nach Eröffnung der Gelenkkapsel die Gelenkfläche gut einsehbar sein, damit ihre exakte Rekonstruktion gelingt. Hierzu ist beugeseitig die Thenarmuskulatur von ihren ligamentären Ursprüngen proximal abzulösen und nach distal abzupräparieren. Nach stufenfreier Reposition und Stabilisierung durch 1–2 von radial eingebrachte Minischrauben werden Gelenkkapsel und Muskelursprünge wieder refixiert (▶ Abb. 5.24).

aus: Rudigier u.a., Kurzgefasste Handchirurgie (ISBN 9783131264268) © 2014 Georg Thieme Verlag KG

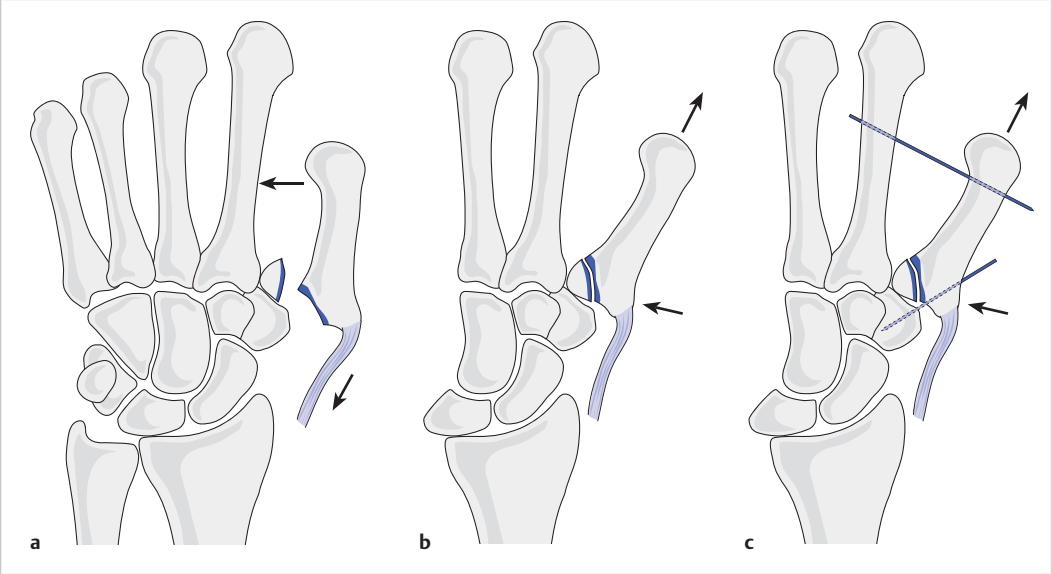

Abb. 5.22 Luxationsfraktur des 1. Karpometakarpalgelenks (Bennett-Fraktur) .
a Dislokation vor allem durch Zug des M. abductor pollicis longus nach proximal (Pfeil nach unten) und des M. adductor pollicis in Richtung Hohlhand (Pfeil nach links).
b Reposition durch axialen Zug am Daumen (Pfeil nach oben) und Druck auf die Basis des 1. Mittelhandknochens (Pfeil nach links).
c Mögliche Art der Stabilisierung mit perkutanen Kirschner-Drähten.

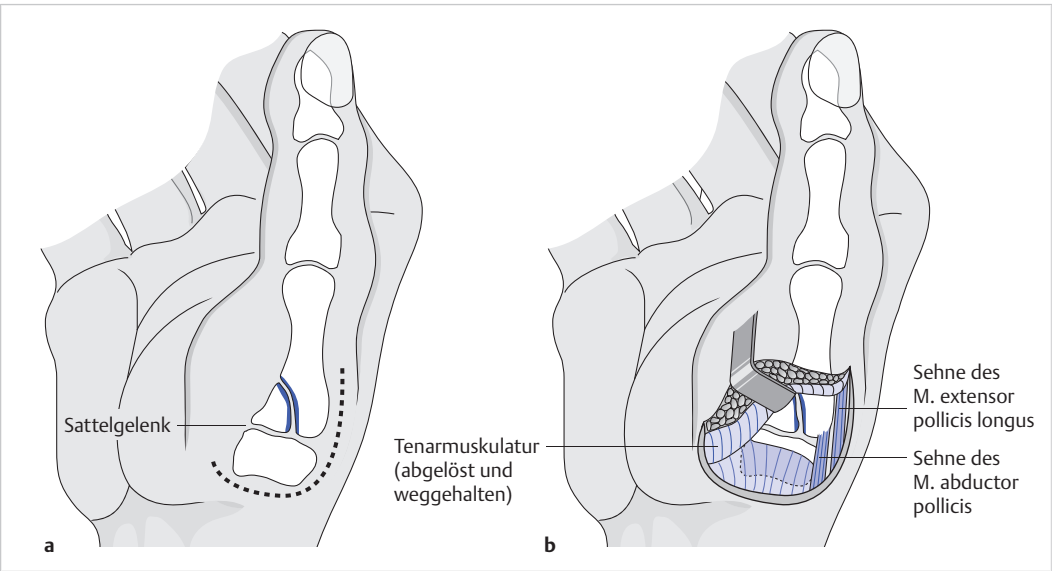

Abb. 5.23 Zugang zum Daumensattelgelenk nach Moberg.
a Bennett-Fraktur, eingezeichneter Hautschnitt.
b Freigelegtes Daumensattelgelenk: Die vom M. abductor pollicis und der Gelenkkapsel abgelöste Thenarmuskulutatur wird mit einem kleinen Langenbeck-Haken nach distal weggehalten. Dadurch wird der Gelenkspalt nach Inzision der Gelenkkapsel frei zugänglich.

aus: Rudigier u.a., Kurzgefasste Handchirurgie (ISBN 9783131264268) © 2014 Georg Thieme Verlag KG

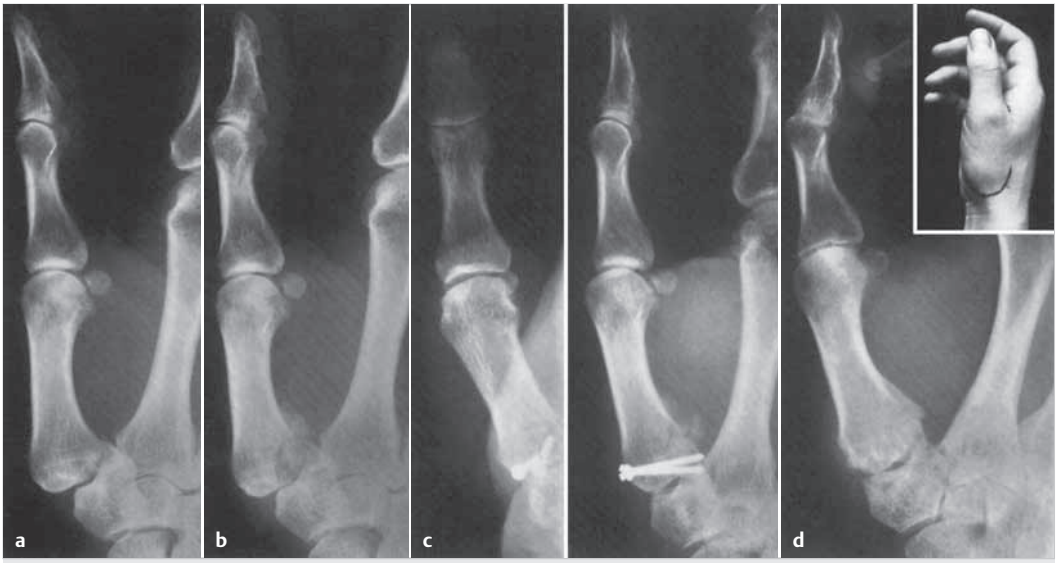

Abb. 5.24 Verschraubung einer zunächst konservativ behandelten Bennett-Fraktur. Oben rechts ist die Hautinzision eingezeichnet, von der aus der beugeseitige Gelenkspalt und der radiale Basisbereich freigelegt werden.
a Unfallbild.
b Zustand nach 5-wöchiger konservativer Gipsbehandlung.
c Operationsergebnis.
d Ausheilung.

Weitere Frakturtypen im Bereich der Basis 1. Mittelhandknochens stellen die *Y-artige Trümmerfraktur (Rolando-Fraktur)* (▶ Abb. 5.25) (29) sowie der *extraartikuläre Schrägbruch (Winterstein-Fraktur oder Pseudo-Bennett)* (▶ Abb. 5.26) dar (36). Hier liegen grundsätzlich die gleichen Dislokationsprobleme vor und die Richtlinien der Behandlung entsprechen z. T. denen bei Bennett-Frakturen.

Rolando-Fraktur

Die *Rolando-Fraktur* bedarf einer Freilegung des Gelenkspalts wie bei der geschlossen nicht exakt reponierbaren Bennett-Fraktur (s. o.) und häufig einer kombinierten Stabilisierung mit Schrauben, radialer winkelstabiler Miniplatte und feinen Kirschner-Drähten (▶ Abb. 5.25).

Winterstein-Fraktur

Die *Winterstein-Fraktur (Pseudo-Bennett)* wird in eine extraartikuläre Schräg- und eine Querfraktur mit leicht unterschiedlichen Dislokationstendenzen unterteilt (▶ Abb. 5.26) [37]. Sie kann wie die Bennett-Fraktur mit kleinem Fragment reponiert und mit Kirschner-Drähten versorgt werden.

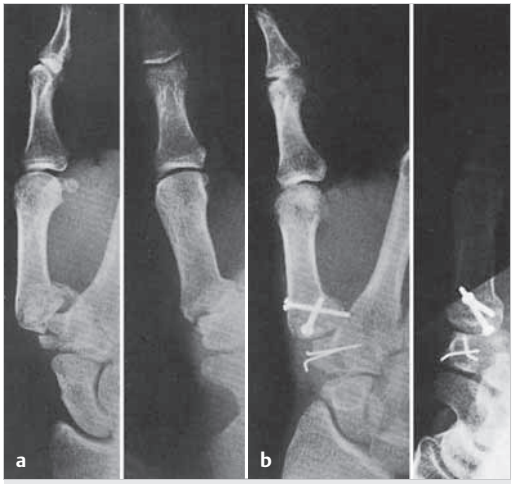

Abb. 5.25 Dem Typ einer Rolando-Fraktur nahe kommende Trümmerfraktur der Basis des Os metacarpale I mit zusätzlicher Fraktur im Os trapezium.
a Unfallbilder.
b Ausheilung nach offener Reposition und Stabilisierung mit Minischrauben und feinen K-Drähten.

aus: Rudigier u.a., Kurzgefasste Handchirurgie (ISBN 9783131264268) © 2014 Georg Thieme Verlag KG