

# 13 Gastrointestinaltrakt

## 13.1 Sonografische Grundlagen

K. Seitz, D. Nürnberg und B. Braun

Obwohl die Sonografie von Magen und Darm anfänglich aufgrund der anfangs nur mäßigen Auflösung und des störenden gashaltigen Darminhalts als gänzlich ungeeignet zur Untersuchung des Gastrointestinaltrakts angesehen wurde, gab es schon früh erste erfolgreiche Anwendungen. Bereits 1973 wurde von Lutz und Rettenmaier [1] der Begriff der Kokarde geprägt, der bis heute der klassische Befund einer pathologischen Veränderung am Intestinum geblieben ist. Im ersten Heft der Zeitschrift Ultraschall in der Medizin erschien 1980 ein Aufsatz über Ultraschall bei Morbus Crohn [10], 1982 zur Detektion der freien Perforation [11] und 1985 zur Ileusdiagnostik [3]. 1986 stellten Worlicek et al. [12] eine prospektive Studie an einem großen Patientenkollektiv mit chronisch entzündlicher Darmerkrankung (CED) vor, Lutz et al. [2] zeigten – neben weiteren Autoren – anhand einer experimentellen Arbeit die Darstellbarkeit der einzelnen Wandschichten des Magens mit höheren Frequenzen (damals 5–7 MHz). Die Schlusssteine setzten 1986 Puylaert et al. mit der Appendizitis [5] und Schwerk et al. 1992 mit der Divertikulitis [8], [9].

Es hat etwa 25 Jahre gedauert, bis sich Ultraschall in der Diagnostik am GI-Trakt etabliert hatte, trotz frühzeitig publizierter prospektiver Studien. Die Gründe sind vielseitig und einfach zugleich. Viele Gastroenterologen sahen sich in erster Linie als Endoskopiker, hatten die Mukosa fest im Blick und waren daher ausschließlich von der EUS fasziniert. Die Radiologen in

Deutschland nahmen den Ultraschall vielfach nicht ernst und setzten auf die aufkommende CT. Nur wenige Chirurgen verstanden Ultraschall, sie dachten forensisch und waren auf das großformatige Röntgenbild am Leuchtschirm ihres OPs fixiert. Die Sonografie selbst kämpfte mit dem schlecht untersuchbaren gashaltigen Darm und mit der Abhängigkeit vom Untersucher. Ein guter Sonografiker ist der, dem sein Chirurg glaubt, so hieß es.

Tatsächlich ist, abgesehen vom Magenfundus und vom Rektum, der gesamte GI-Trakt – wenn man von lokalisierten Veränderungen an der Mukosa absieht – potenziell sonografisch gut zugänglich, aber eben nicht zu jedem Zeitpunkt in gleich guter Bildqualität. Das Image des GI-Trakts als „Spielverderber“ der Sonografie geht so weit, dass er in vielen Untersuchungen als Ausrede für mangelhafte Diagnostik herhalten muss: „wegen Darmgasüberlagerung nicht einsehbar“.

### 13.1.1 Untersuchungsziele

Die Untersuchung des GI-Trakts erfolgt in der Regel mit einer gezielten Indikation (► Tab. 13.1), dementsprechend wird nach Durchführung des normalen Oberbauchstatus nach den sonografischen Zeichen gesucht, die zum vermuteten Krankheitsbild gehören. Lässt sich die Verdachtsdiagnose nicht verifizieren, stellen sich folgende Aufgaben:

- Kann die Verdachtsdiagnose ausgeschlossen werden?
- Welche Differenzialdiagnosen sind möglich und welche sind nachweisbar?

Am GI-Trakt ist eine Ausschlussdiagnostik mittels Sonografie nur in begrenztem Maße möglich, meist ist nur der Nachweis einer Erkrankung verwertbar. So erfordert der Ausschluss einer akuten Appendizitis die Darstellung der normalen Appendix, die auch Ultraschallexperten nur mit begrenzter Wahrscheinlichkeit (60%) gelingt. Zu berücksichtigen ist, dass die Sonografie beim Bauchschmerz besonders häufig einer „Schlechtwettersonografie“ gleichkommt, die oft mit der Trias aus Adipositas, Schmerz und Meteorismus einhergeht.

Erkrankungsausschluss ist nur möglich bei Ileus, Magenretention/-ausgangstenose und akuter Divertikulitis – ausgenommen bei sehr distaler Lokalisation.

Bauchschmerzen werden vom Patienten mit dem GI-Trakt assoziiert, aus ärztlicher Sicht ist die Differenzialdiagnose sehr viel breiter. Neben vielen nicht organischen Ursachen – in diesen Fällen stellt die Sonografie eine vertrauensbildende Maßnahme dar – reicht die diagnostische Palette vom rupturierten Bauchaortenaneurysma bis zur stielgedrehten Ovarialzyste oder Extrauterin gravidität. Auch ist zu bedenken, dass sich bei abdominalen Symptomen der Verlauf in kurzer Zeit erheblich zuspitzen kann.

Der abschließenden kritischen Plausibilitätskontrolle kommt die entscheidende Aufgabe zu, ob die gestellte Diagnose auch das Krankheitsbild schlüssig erklären kann.



#### Merke

Sonografische Befunde bei abdominaler Symptomatik bedürfen sorgfältigster klinischer Abwägung.

Tab. 13.1 Indikationen zur Sonografie des Gastrointestinaltrakts.

	Indikationen
gezielte Indikation	<ul style="list-style-type: none"> <li>• V. a. Erkrankung mit Aussicht auf erfolgreichen Einsatz der Sonografie, insbesondere bei:               <ul style="list-style-type: none"> <li>• klinischem V. a. Appendizitis, CED, akute Divertikulitis, Ileus, Perforation</li> <li>• akutem Abdomen</li> <li>• Peritonitis/Peritonismus</li> <li>• unstillbares Erbrechen (DD: Magenretention/hoch sitzender Verschluss bei Bouveret-Syndrom)</li> <li>• Bauchschmerzen ungeklärter Ätiologie (Farb-Doppler obligat)</li> <li>• Tumorsuche bei hinfalligen und hochbetagten Patienten</li> </ul> </li> </ul>
spezielle Indikation	<ul style="list-style-type: none"> <li>• Farb-Doppler-Untersuchung:               <ul style="list-style-type: none"> <li>◦ ergänzend zum B-Bild: Darstellung der Entzündungshyperämie</li> <li>◦ DD narbige/entzündliche Stenose</li> <li>◦ V. a. viszerale Aneurysma</li> <li>◦ Thrombose der Portalgefäße</li> <li>◦ mesenteriale Ischämie</li> </ul> </li> <li>• V. a. Achalasie</li> <li>• Suche nach ingestiertem Fremdkörper</li> <li>• diabetische Gastropathie</li> </ul>
als letzte Option	<ul style="list-style-type: none"> <li>• CEUS               <ul style="list-style-type: none"> <li>◦ bei akuter GI-Blutung: wenn endoskopisch keine Klärung</li> <li>◦ bei mesenteriale Ischämie</li> </ul> </li> </ul>
ohne Indikation	Erfassen von Zufallsbefunden

## 13.1.2 Stellenwert der Sonografie

### Sonografie, Computertomografie, Magnetresonanztomografie

Die Darmsonografie hat in der Diagnostik und Verlaufsbeobachtung chronisch entzündlicher Darmerkrankungen (CED) seit Jahren einen festen Platz. Die Methode ermöglicht keine umfassende Primärdiagnose eines Morbus Crohn oder einer Colitis ulcerosa, ist jedoch oft nicht richtungsweisend. Sie erlaubt in der Akutdiagnostik aber eine Ersteinschätzung, ermöglicht die Erkennung einer Darmwandverdickung, einer Zerstörung der Wandschichten, einer Stenose oder von wandüberschreitenden Komplikationen. Auch in der Ausbreitungsdiagnostik und in der Festlegung des Verteilungsmusters wird sie seit Jahrzehnten mit Erfolg eingesetzt [12]).

In einer jüngeren Studie aus Italien an 59 Patienten erreichte die Sonografie eine hohe Sensitivität in der Detektion eines Dünndarm- und Dickdarmbefalls (98% bzw. 83%), von Stenosen des terminalen Ileums (96%), Abszessen (78%) und Fisteln (79%) [47]. Eine Metaanalyse mit Einbeziehung von 133 Studien belegt für den Ultraschall mit 89,7% Sensitivität und 95,6% Spezifität mindestens vergleichbare Werte zu CT und MRT [53].

Die transabdominale Ultraschalldiagnostik stellt heute die bildgebende Basistechnik am GIT dar, komplementär eingesetzt zur Endoskopie mit Biopsie. Sie ist ubiquitär verfügbar und nicht mit Strahlenbelastung verbunden. Alternative bildgebende Verfahren wie Computertomografie belasten den Patienten mit Strahlen oder sind nur eingeschränkt verfügbar (MRT). Prinzipiell sind die bildgebenden Methoden heute in Primärdiagnose, Ausbreitungsdiagnostik und Komplikationsdarstellung nahezu gleichwertig (► Tab. 13.2). Der klassische Röntgenkontrasteinlauf spielt nur noch eine sehr untergeordnete Rolle und ist aus dem diagnostischen Profil nahezu verschwunden.

Während die sonografische Darstellung des rechten und linken Hemikolons nahezu regelmäßig gelingt, ist die Darstellung des retrovesikalen Sigmas und des Rektums häufig nur eingeschränkt möglich. Eine spezielle Untersuchungstechnik stellt die perineale Sonografie des Rektums dar. Sie ist geeignet, intramurale und transmurale Prozesse des distalen Rektums und des perirektalen Gewebes hochauflösend darzustellen.

Der Stellenwert der Farb-Doppler-Sonografie ist zwar eingeschränkt, die zu gewinnende Zusatzinformation aber durchaus hilfreich. Insbesondere der Einsatz von Ultraschallkontrastmitteln ist weiterhin Gegenstand von Studien.

Die sonografische Darmbeurteilung bezieht sich nicht nur auf morphologische und funktionelle Kriterien (Wand, Peristaltik), sondern auch auf den Darminhalt und die Umgebungsdiagnostik.

### Sonografischer Schwierigkeitsgrad

Der sonografische Schwierigkeitsgrad (► Abb. 13.1, ► Tab. 13.3) hängt auch bei der Darmsonografie sowohl von der Konstitution des Patienten als auch von der Untersuchungstechnik und Expertise des Untersuchers ab. Meteorismus und Adipositas erschweren die Darstellung verschiedener Darmabschnitte. Entzündliche, ischämisch bedingte und neoplastische Darmwandveränderungen zeigen häufig ähnliche Befunde. Neben der Beurteilung der Wandverdickung und des Wandaufbaus (Destruktion oder Erhaltung der Schichtung), gehen Verteilungsmuster (Befall welcher Darmabschnitte; kontinuierlicher oder diskontinuierlicher Befall), Veränderungen der Umgebung mit Beurteilung der regionalen Lymphknoten, Abszedierungen, Fisteln, Palpation unter Sicht sowie die Peristaltik (funktioneller Aspekt) – immer unter Berücksichtigung der klinischen und anamnestischen Aspekte – in die Ultraschalldiagnose ein.

Tab. 13.2 Vorteile und Nachteile der Sonografie, der CT und MRT am Gastrointestinaltrakt (ohne Berücksichtigung prinzipieller methodischer Unterschiede).

Methoden	Vorteile	Nachteile
Sonografie	<ul style="list-style-type: none"> <li>keine Vorbereitung, höchste Auflösung (Darmwand!)</li> <li>kurzfristig wiederholbar</li> <li>Einfingerpalpation unter Sicht zur Prüfung der Dolenz (Alleinstellungsmerkmal)</li> <li>Vaskularisation mit Farb-Doppler (ohne Kontrastmittel) darstellbar</li> <li>Perfusionsstudie mit CEUS möglich</li> <li>Funktionsbeurteilung (Peristaltik, Wandbewegung, exakte Schmerzlokalisierung, Komprimierbarkeit)</li> </ul>	<ul style="list-style-type: none"> <li>im Vergleich stärker untersucherabhängig</li> <li>kontinuierliche Abbildung des Gastrointestinaltrakts eingeschränkt</li> </ul>
CT	<ul style="list-style-type: none"> <li>zuverlässigere Darstellung (kein Störeinfluss durch Darmgas)</li> <li>beim Tumorstaging: sichere Ausdehnungsbestimmung und lokale Zuordnung</li> <li>leichte Vorteile bei Darstellung der paraenterischen Komplikationen</li> <li>akute mesenteriale Ischämie: rasche und zuverlässige Bildgebung</li> <li>Perfusionsstudie mit Kontrastmittel möglich</li> </ul>	<ul style="list-style-type: none"> <li>kumulative Strahlendosis bei chronischer Erkrankung!</li> <li>Ergebnis untersucherabhängig</li> <li>statisches Verfahren (kein Peristaltiknachweis)</li> <li>ungeeignet zur kurzfristigen Verlaufskontrolle (z. B. Appendizitis, Divertikulitis)</li> </ul>
MRT	<ul style="list-style-type: none"> <li>zuverlässigere Darstellung (kein Störeinfluss durch Darmgas)</li> <li>leichte Vorteile bei Darstellung der paraenterischen Komplikationen</li> <li>insbesondere: komplette Beurteilung des Dünndarms (Wand und Umgebung)</li> <li>gute Gefäßdarstellung</li> </ul>	<ul style="list-style-type: none"> <li>Ergebnis untersucherabhängig</li> <li>längere Untersuchungsdauer</li> <li>ggf. Darmvorbereitung</li> <li>statisches Verfahren (kein Peristaltiknachweis)</li> <li>ungeeignet zur kurzfristigen Verlaufskontrolle (z. B. Appendizitis, Divertikulitis)</li> </ul>

Tab. 13.3 Sonografische Schwierigkeitsgrade (die Auflistung ist unvollständig, die Darstellbarkeit eines Befunds kann durch Adipositas, ausgeprägten Meteorismus und Lagevariabilität des Befunds zusätzlich erschwert sein).

Schwierigkeitsgrad	Befund
leicht	<ul style="list-style-type: none"> <li>Veränderungen mit „großer“ Kokarde (Nachweis)</li> <li>Magenretention/Magenatonie</li> <li>Gastroenteritis (Klinik)</li> <li>enterokutane Fistel</li> <li>fortgeschrittener Ileus</li> <li>Invagination</li> </ul>
leicht bis mittelschwer	<ul style="list-style-type: none"> <li>akute Divertikulitis</li> <li>Morbus Crohn mit typischem Befallsmuster</li> <li>langstreckige Wandverdickung</li> <li>Hernien</li> </ul>
mittelschwer bis schwierig	<ul style="list-style-type: none"> <li>akute Appendizitis</li> <li>Ileus</li> <li>Hernien</li> <li>Divertikulitiskomplikationen</li> </ul>

Tab. 13.3 Fortsetzung

Schwierigkeitsgrad	Befund
	<ul style="list-style-type: none"> <li>Achalasie bei Darstellung des zervikalen Ösophagus</li> <li>Beurteilung der Wandschichten</li> </ul>
schwierig	<ul style="list-style-type: none"> <li>kleine und kurzstreckige Läsionen (&lt; 15–20 mm)</li> <li>freie und gedeckte Perforation</li> <li>mehrfacher segmentaler Befall</li> <li>Fisteln, kurzstreckige Stenose</li> <li>Ursachenklärung bei fortgeschrittenem Ileus</li> <li>toxisches Megakolon</li> <li>mesenteriale Ischämie</li> <li>ischämische Kolitis</li> <li>Differenzialdiagnose gastrointestinaler Wandverdickung</li> <li>normale Appendixdarstellung (Ausschluss Appendizitis)</li> <li>Omentuminfarkt</li> </ul>
nicht möglich	innere Hernien

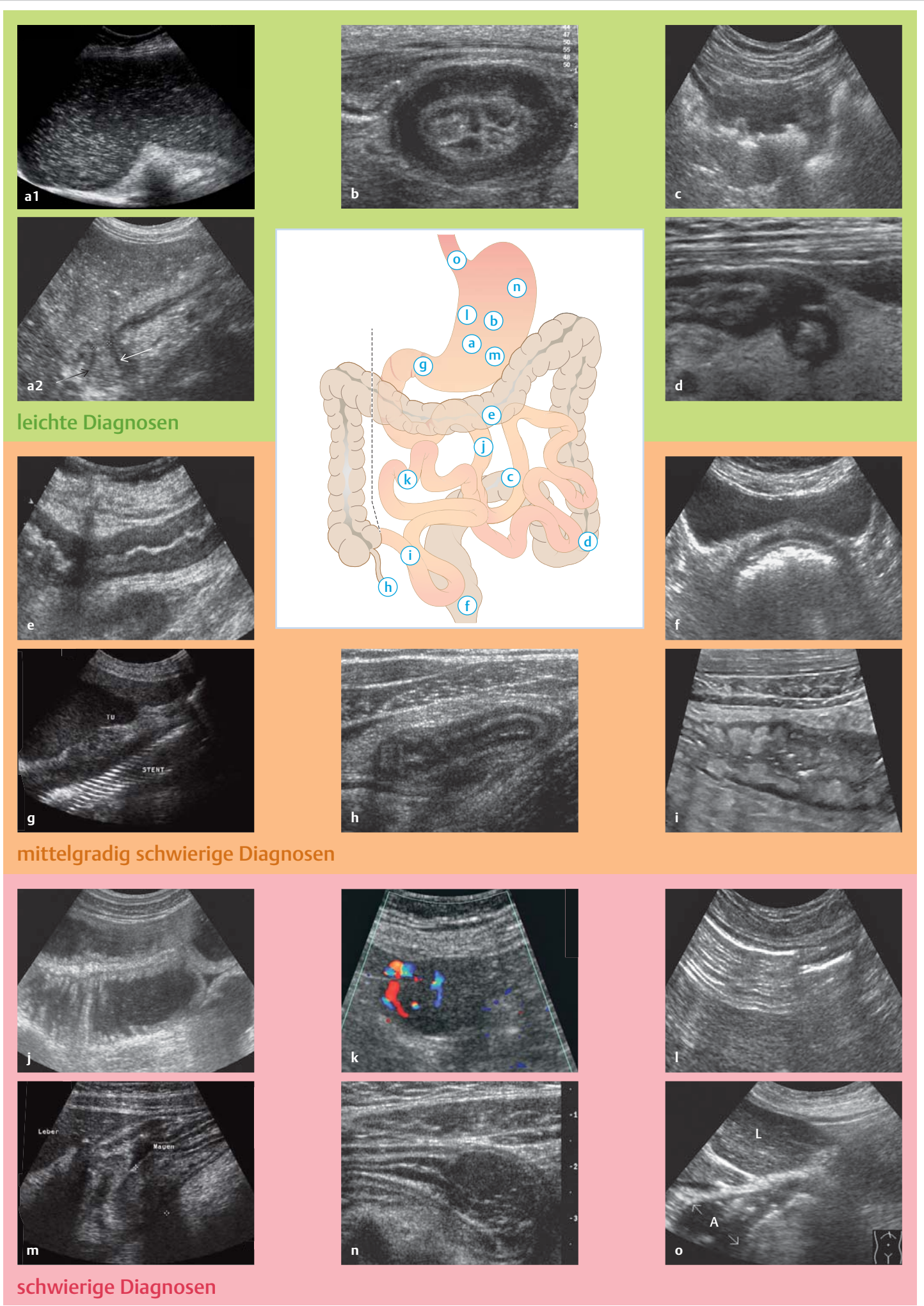


Abb. 13.1 Sonografie des Gastrointestinaltrakts. Diagnosen unterschiedlicher Schwierigkeitsgrade bei der sonografischen Untersuchung des Gastrointestinaltrakts.

### 13.1.3 Ultraschalltechnik und grundlegende Befundkriterien

Sinnvoll ist es, zunächst die normale Abdominalsonde (Convex 3–5 Mhz) einzusetzen, um auffällige Darmstrukturen, veränderte Peristaltik, Pathologien in der Nachbarschaft des Darms zu erkennen. Die gezielte Untersuchung des Darms erfolgt dann mit einer hochfrequenten Sonde (HF-Sonografie). Frequenzen zwischen 5 MHz und 12 MHz ermöglichen eine gute Beurteilung von Darmwand, Inhalt und Umgebung. Mit der HF-Sonografie gelingt es in der Regel, die 5 Schichten der Darmwand analog zur Endosonografie zu differenzieren.

Die Farb-Doppler-Sonografie wird ergänzend zum Nachweis der Durchblutung (Vaskularisation oder Entzündungshyperämie) eines pathologischen Prozesses eingesetzt. Diagnostisch ist eine fehlende Gefäßdarstellung nicht als zuverlässiges Befundkriterium zu bewerten.

In diesem Fall kann CEUS erfolgreich eingesetzt werden. Der Stellenwert der Kontrastmittelsonografie ist bei vielen Fragen der Gastrointestinaltraktagnostik, wie z.B. bei CED und ischämischer Kolitis, noch nicht ausreichend geklärt. Eine Verbesserung der Untersuchungsbedingungen durch die Einnahme von Polyethylenglykollösung wurde nachgewiesen, hat sich aber in der klinischen Praxis nicht durchgesetzt. Ebenfalls konnte sich die retrograde Füllung des Kolon mit Flüssigkeit (Hydrokolonsonografie) für die Routineanwendung nicht durchsetzen. Extrem verdünntes SonoVue kommt bei spezieller Fragestellung peroral zur Anwendung.

► **Vorbereitung.** Eine spezielle Vorbereitung ist nicht erforderlich, der Untersucher sollte sich jedoch über Essens- und Flüssigkeitszufuhr (Menge und Zeitpunkt) des Patienten orientieren. Ist eine Vorbereitung mit Flüssigkeitszufuhr erwünscht, sollte diese mit möglichst

wenig Luft- und CO<sub>2</sub>-Aufnahme verbunden sein.

► **Systematische Untersuchung und Befundbeschreibung.** Die Schnittführung des Transducers am GI-Trakt erfolgt, angepasst an den Verlauf der Darmschlingen, in Quer- und Längsschnitten. Zur Befundbeschreibung am GI-Trakt gehören:

- Benennung des untersuchten Darmabschnitts
- Bestimmung des Darmdurchmessers:
  - Durchmesser
  - Stenose (Länge, Lumenweite)
- Bestimmung der Darmwanddicke
  - normal  $\leq 2$  mm (Ausnahme Antrum: 3 mm; Pylorus: funktionsabhängig)
  - pathologisch  $\geq 4$  mm
  - zirkulärer/nicht zirkulärer Befall
- Prüfung der Kompressibilität
- lokale Druckdolenz
- Deskription der Darmwandschichten
- Beschreibung der Peristaltik:
  - hyper-/hypo-/aperistaltisch
  - Pendelperistaltik
- Füllung des Darms/Darminhalt/Gasgehalt
- fakultativ mit Farb-Doppler: Deskription der Vaskularisation
- Ausprägung und Länge des veränderten Darmsegments: Welche und wie viele Abschnitte sind betroffen?

#### Veränderungen der Darmwand

Den klassischen pathologischen Befund stellt das bekannte Kokardenphänomen dar (► Abb. 13.2, ► Abb. 13.3).

Je nach Ausprägung und Beteiligung der Wandschichten (► Abb. 13.4, ► Tab. 13.4) kommt es zu einer unterschiedlich ausgeprägten, gleichmäßigen bzw. ungleichmäßigen Wandverdickung, die Darmwand wird in der Regel steifer und weniger kompressibel, das Lumen meist kleiner.

#### Tipp

##### Messung der Darmwanddicke

In der Routine wird oft die Wanddicke nicht genau bestimmt, meist wird zunächst mit geringerer Auflösung bei 3,5–5 MHz gemessen, Abweichungen von 1 mm bis max. 2 mm sind meist nicht relevant, solange die Darmwand 4 mm nicht überschreitet.

Genaueres Messen erfordert 7–12 MHz und Messung nach der Leading-Edge-Methode, wie sie in ► Abb. 13.4b und ► Abb. 13.4c beschrieben ist.

Tab. 13.4 Darmwandschichten.

Darmwandschicht (von innen nach außen)	sonografisches Bild	entsprechende anatomische Struktur
Schicht 1	echogen	Grenzflächenecho
Schicht 2	echoarm	Mukosa
Schicht 3	echogen	Submukosa
Schicht 4	echoarm	Muscularis propria
Schicht 5	echogen	Austrittsecho

#### Merke

- Bei keinem anderen sonografisch untersuchten Organ liegen Diagnose und Fehldiagnose so eng beieinander wie am GI-Trakt.
- Die sonografischen Untersuchungsergebnisse sind am GI-Trakt in besonderem Maße abhängig von der Fragestellung sowie vom zeitlichen Aufwand und der Expertise des Untersuchers.
- Die Untersuchung des GI-Trakts ist im normalen sonografischen Oberbauchstatus in der Regel nicht integriert. Manche Untersucher fordern, den Kolonrahmen in der Routine mit zu untersuchen.

Abb. 13.1 Sonografie des Gastrointestinaltrakts. Diagnosen unterschiedlicher Schwierigkeitsgrade bei der sonografischen Untersuchung des Gastrointestinaltrakts.

##### Leichte Diagnosen:

a1 Sackartig dilatierter Magen mit echogenem Inhalt.

a2 Magenausgangsstenose (adaptierter Schrägschnitt im Epigastrium. Die Pfeile markieren die Stenose).

b Diffus wachsendes Magenkarzinom („Linitis plastica“), histologische Diagnose mittels perkutaner FNP, vorher 2 „negative“ Histologien trotz multipler gastrokopischer Biopsien.

c Sigmakarzinom.

d Divertikulitis.

##### Mittelgradig schwierige Diagnosen:

e Kolitis: sonografisch eindrucksvoll, jedoch liefert der Ultraschall keine Aussage zur Ätiologie.

f Koprostatose (Querschnitt oberhalb der Harnblase), das Rektum ist auf 5 cm aufgedehnt, eine stark reflektierende intraluminale dünne Gasschicht ist typisch für den Befund.

g Bei inoperablem Magenkarzinom mit Passagestörung und unstillbarem Erbrechen wurde endoskopisch ein Metallstent platziert. Das Gitter des Stents und der Transport von passierter Kost und verschluckter Luft sind sonografisch „live“ gut dokumentierbar.

h Akute Appendizitis.

i Morbus Crohn (terminales Ileum).

##### Schwierige Diagnosen:

j Dünndarmileus (Jejunum  $> 3$  cm).

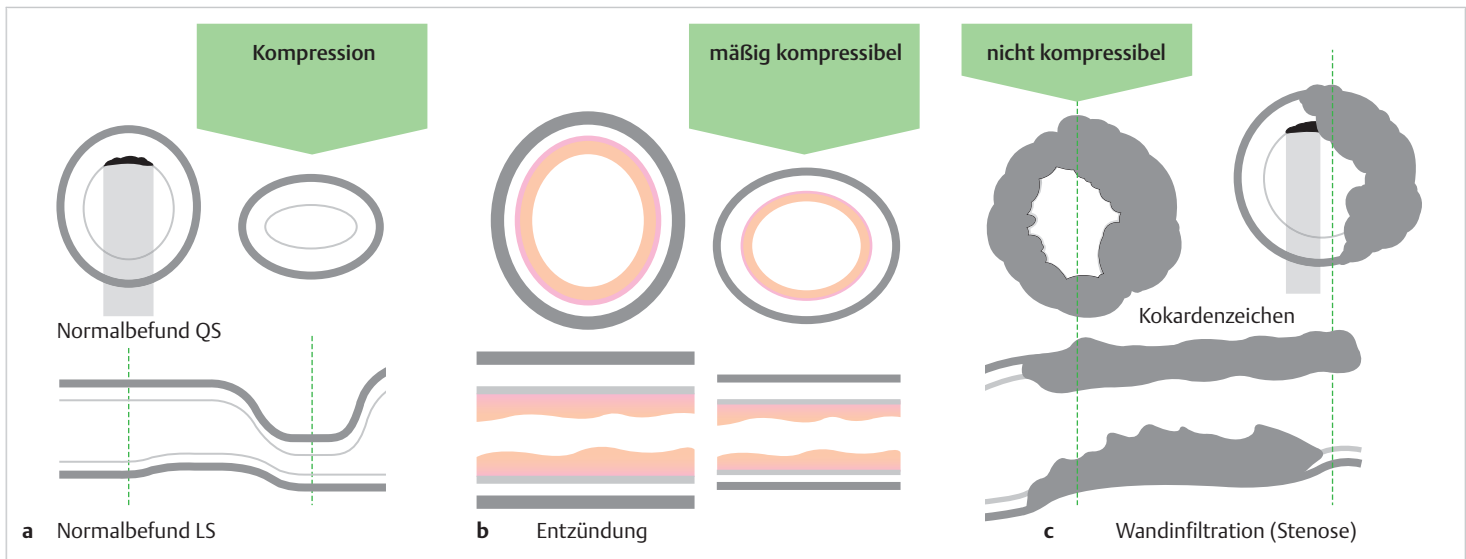
k Gut vaskularisierter Dünndarmtumor (histologisch: GIST), kann ubiquitär im GI-Trakt vorkommen.

l astrointestinale Perforation, reichlich freies Gas verhindert die Darstellung intraabdominaler Organe.

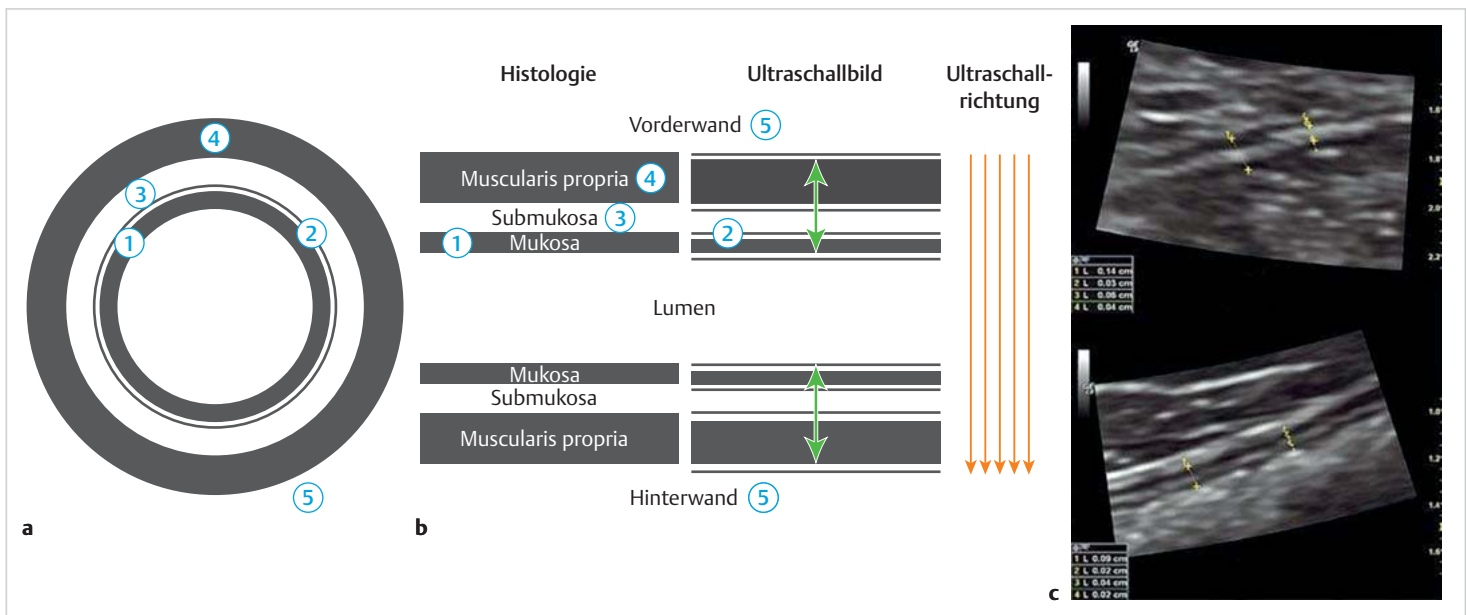
m Magenwandinfiltration von 1,8 cm (Kreuze) mit Auflösung der Wandschichten durch ein szirrhös wachsendes Karzinom. Der Tumornachweis ist relativ einfach, die Bestimmung der Tumorausdehnung (Korpus/Antrum/Hinterwand/zirkulär?) ist dagegen sehr schwierig. Fehlende oder geringe Vaskularisation im Farb-Doppler würde die Karzinomdiagnose stützen, akzentuierte Vaskularisation wäre ein Hinweis auf ein malignes Lymphom.

n Magenwandverdickung, gastrokopisch wurde ein Non-Hodgkin-Lymphom (NHL) gesichert.

o Achalasie (A), mit epigastrischer Schnittführung; L = linker Leberlappen.



**Abb. 13.2 Kokarde, das klassische Befundkriterium.** LS = Längsschnitt; QS = Querschnitt.  
**a** Normalbefund, bei flüssiger und breiiger Füllung ist die querschnittene Darmschlinge bis zum Kollaps komprimierbar.  
**b** Je nach Ausprägung und Beteiligung der Wandschichten kommt es zu einer unterschiedlich ausgeprägten gleichmäßigen Wandverdickung, die Darmwand wird in der Regel steifer und weniger kompressibel, das Lumen meist enger, die Kompressibilität ist eingeschränkt bis aufgehoben.  
**c** Zirkuläre irreguläre Wandverdickung bei Tumordinfiltration, der Darmabschnitt ist inkompressibel.



**Abb. 13.4 Darmwandschichten.**  
**a** Schema der Darmwandschichten: anatomisch-sonografische Zuordnung (vgl. Text), die Ziffern werden in ► Tab. 13.4 erklärt.  
**b** Schematische Darstellung der Magen-Darm-Wand (GI-Wand), mit Vergleich der histologischen Schichten mit den Schichten, die im Ultraschall gesehen werden. Aufgrund der Interface-Echos (als dünne weiße, horizontale Linien dargestellt) unterscheiden sich die Schichten in Größe und Lage in Bezug zur Ultraschallrichtung. Die Stärke der vorderen GI-Wand, wenn sie im transabdominalen Ultraschall dargestellt wird, misst man vom Beginn der echoarmen Schicht, die dem dazugehörigen Muskel entspricht, bis zum Ende des echoarmen Signals, das der Mukosa entspricht (grüne Pfeile). Die Stärke der vorderen GI-Wand ist dann im Vergleich zur Histologie etwas geringer, da das Interface-Echo zwischen der Serosa und der Muscularis propria nicht in die Messung einbezogen wird. Das Interface-Echo zwischen dem Lumen und der Mukosa der Hinterwand wird in die Messung einbezogen und die Wanddicke entspricht der histologischen GI-Wand ohne Serosa/Subserosa. Die Hinterwand ist jedoch häufig durch Gas im Darmlumen verborgen (Quelle: [4]).  
**c** Wandabschnitte des terminalen Ileums (C) und des Colon sigmoideum (F), jeweils mit 12 MHz dargestellt (vergrößert). Gezeigt ist, wie die gesamte Wanddicke und die unterschiedlichen Wandschichten gemessen werden (Quelle: [4]).

### 13.1.4 Darstellbarkeit des Gastrointestinaltrakts und Untersuchungstechnik

► **Ösophagus.** Der Ösophagus entzieht sich durch seine Lage einer systematischen perkutanen Darstellung. Ösophagusdiagnostik ist nur im Halsbereich (gut im Nachweis Tumordinfiltration, Zenker-Divertikel, Achalasie) und kardial möglich.

► **Magen.** Mittels einfachem Oberbauchlängsschnitt bzw. querer und axialer Schnittführung (► Abb. 13.5) durch den Magen sind regelmäßig das gesamte Antrum, große Anteile der kleinen Kurvatur sowie des Korpus jeweils mit Magenvorderwand und -rückwand einsehbar. Mit subkostaler Schnittführung kann – außer bei ausgeprägter Adipositas – regelmäßig die Kardial eingesehen werden. Der Fundus ist am schwierigsten und ohne Magenfüllung meist

nicht in ausreichender Qualität einsehbar. Die störende Magenluftblase lässt sich durch Seitenlagerung bzw. durch Kopftiefelage und -hochlage umgehen. In der Literatur existieren verschiedene, teils subtile Lagerungsempfehlungen, die jedoch nur selten zur Anwendung kommen, da die Untersuchung an Ösophagus, Magen und Duodenum eine unbestrittene Domäne der Endoskopie und Endosonografie (EUS) darstellt.

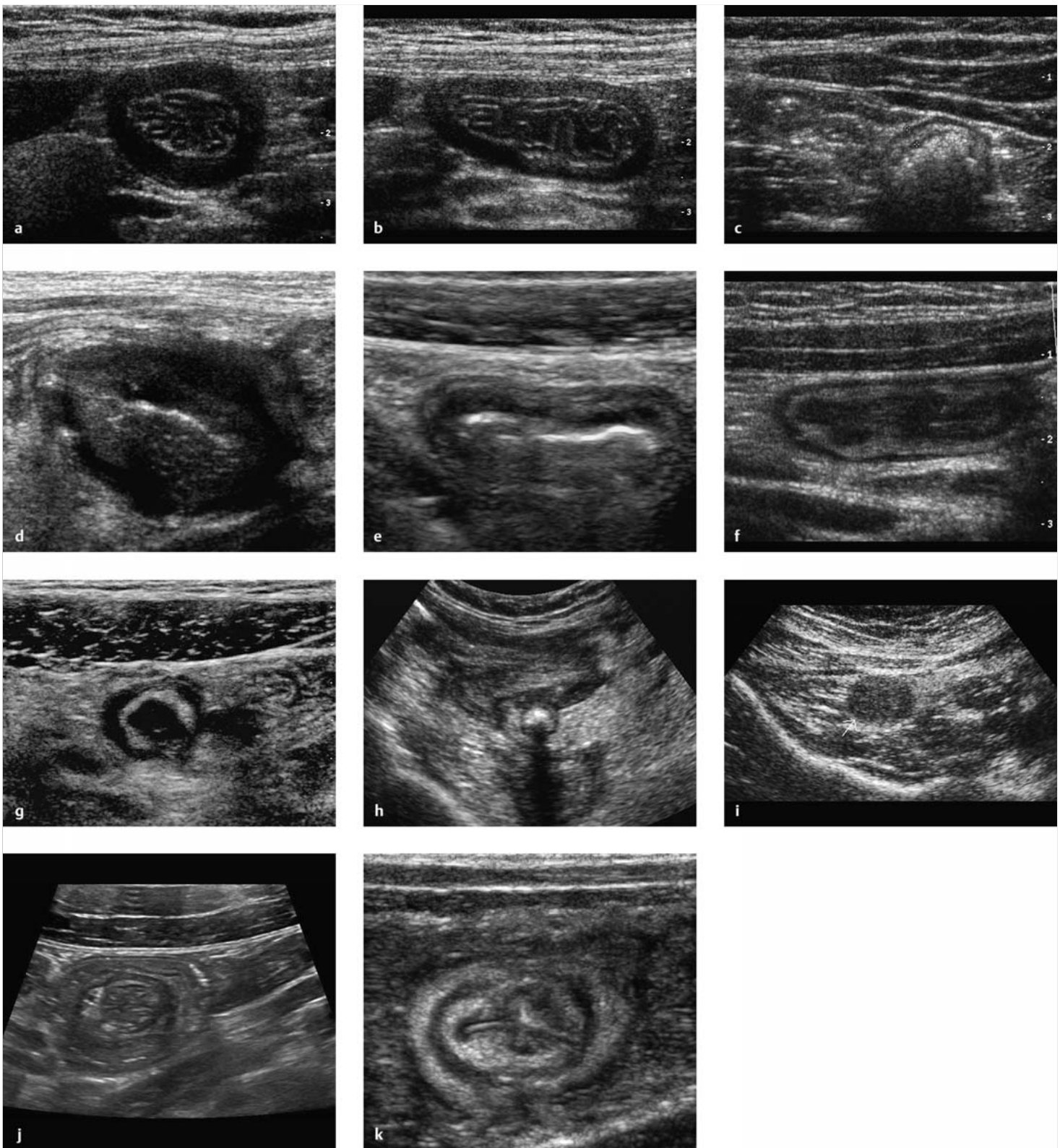
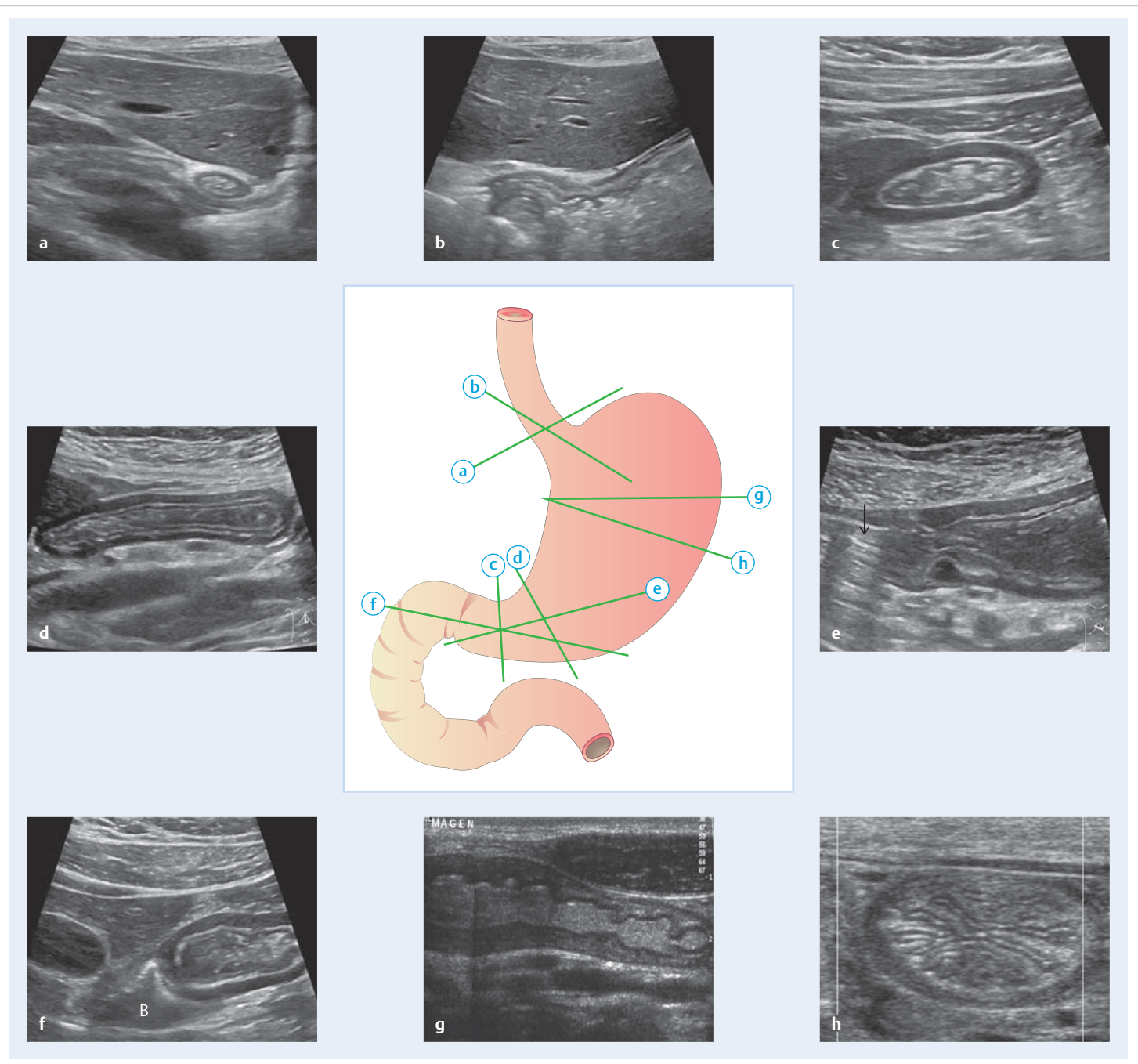


Abb. 13.3 Kokardengalerie. Verschiedene Kokarden.

- a Antrumquerschnitt bei leerem Magen.
- b Antrumquerschnitt bei leerem Magen.
- c Querschnitt durch normales Jejunum/mit Gas.
- d Dünndarmmetastase (Mammakarzinom).
- e Colon descendens im Querschnitt mit Gas bei Colitis ulcerosa.
- f Colon descendens im Querschnitt ohne Gas bei Colitis ulcerosa.
- g Akute Appendizitis („Kokärde“).
- h Akute Appendizitis mit Kotstein.
- i Mukozele der Appendix, Kokarde nicht mehr abgrenzbar.
- j Invagination (Kokarde in der Kokarde).
- k Valvula Bauhini, in das Zäkum ragend (fettreiche Peripherie bei Morbus Crohn).



**Abb. 13.5 Sonografische Orientierungsschnitte (1).** Sichere sonografische Orientierungsschnitte bei der Untersuchung des Gastrointestinaltrakts (Normalbefunde). Diese Schnitte ermöglichen es, definierte Darmabschnitte aufzusuchen und zu detektieren und von da aus systematisch zu untersuchen. Distales Antrum, Dünn- und Dickdarm sind im Querschnitt rund, meist werden die Darmabschnitte bei der Untersuchung komprimiert (zuweilen vollständig) und deshalb queroval abgebildet.

- a Kardial im Querschnitt.
- b Kardial axial.
- c Distales Antrum im Querschnitt.
- d Antrum weiter proximal (komprimiert).
- e Antrum axial, mit luftgefülltem Bulbus (Pfeil).
- f Antrum und flüssigkeitsgefüllter Bulbus (B) axial.
- g Korpus, selten ohne Luft so darzustellen (hoher Querschnitt, Montage).
- h Distaler Korpus bei leerem Magen, Aspekt einer Grapefruitscheibe.
- i1 Zäkum und Ascendens im Längsschnitt, das reichlich vorhandene Darmgas erschwert die exakte Darstellung des Zäkumbodens.
- i2 Zäkum, flüssigkeitsgefüllt. Darstellungen in dieser Qualität gelingen regelmäßig während der Darmlavage.
- j Zäkum im Querschnitt. Von hier nach distal sucht man den Zäkumboden und das terminale Ileum auf.
- k1 Valvula Bauhini. Die Darstellung gelingt selten so optimal, hier bei nicht aktiver Ileitis terminalis.
- k2 Terminales Ileum (+ - - +) und Zäkum (Cae).
- l Schrägschnitt rechter Unterbauch: terminale Ileumschnitte, 2-mal angeschnitten. Bei dieser Schnittführung erfolgt häufig simultaner Anschnitt von Appendix und terminalem Ileum (Unterscheidung: Diameter, Appendix endet blind).
- m Appendix im Längsschnitt.
- n Rechte Kolonflexur im Längsschnitt. GB = Gallenblase.
- o Linke Kolonflexur.
- p Colon descendens im Querschnitt (wichtig zum Aufsuchen des Hungerkolons).
- q1 Colon descendens im Längsschnitt; gasgefüllt, exemplarische Haustrierung.
- q2 Oberes Jejunum mit angeschnittener „Kurve“ (links im Bild), die Kerkring-Falten sind für die Zuordnung entscheidend.
- r Sigma deutlich komprimiert, im Querschnitt vor den Iliakalgefäßen gelegen, Wanddicke 2 mm.
- s Sigma axial, im Gegensatz zum Descendens ohne Haustrierung.
- t Eingestülpter Appendixstumpf: „Kokärdle in Kokarde“ (parallel zu l durch das Zäkumende).

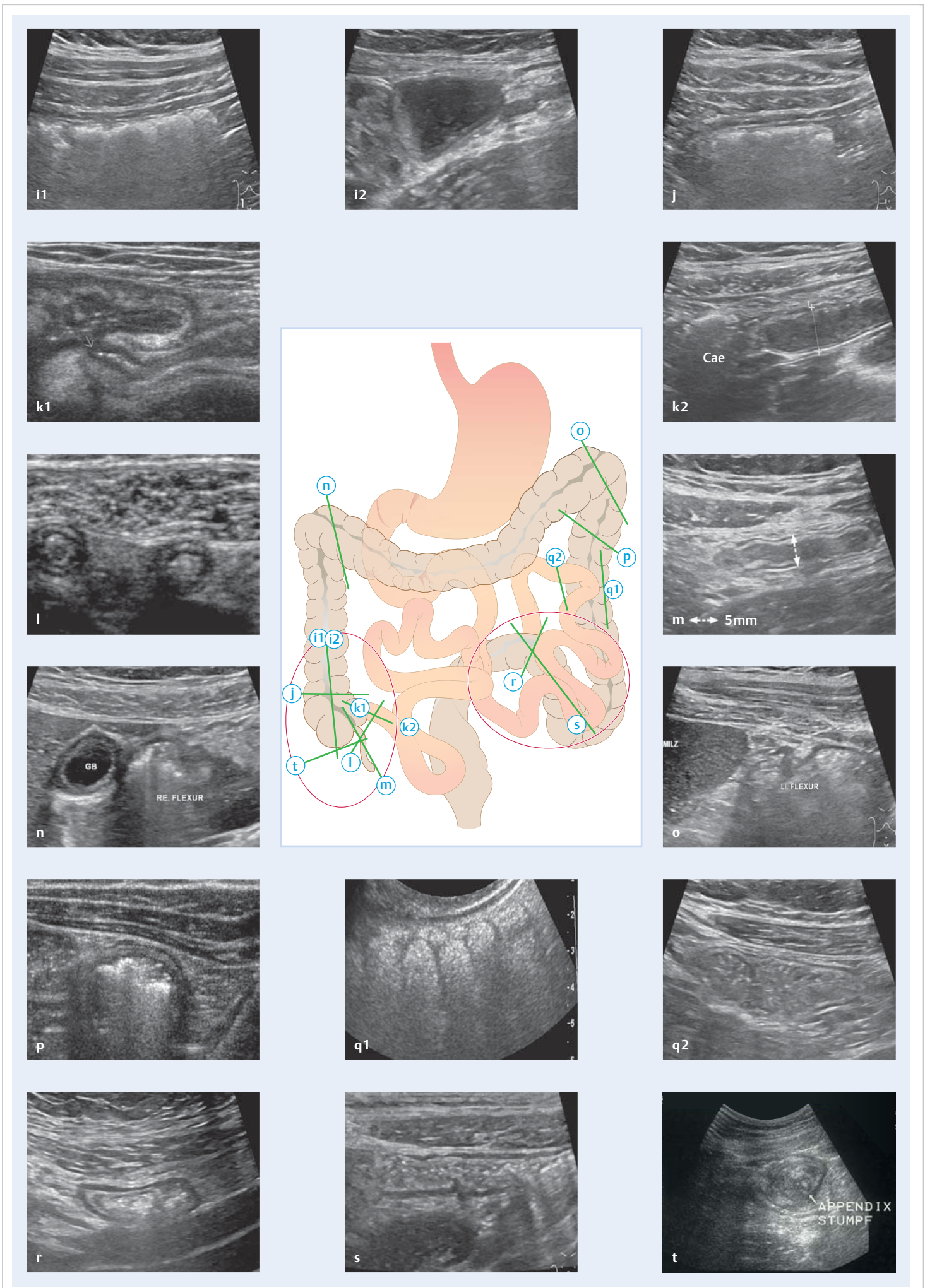


Abb. 13.5 Sonografische Orientierungsschnitte (2).



Die Magenmotilität lässt sich sonografisch beobachten. Trotz intensiver wissenschaftlicher Bemühungen haben die Ergebnisse bisher keinen Eingang in die klinische Medizin gefunden. Bei diabetischer Gastroparese ist die Frequenz antraler Kontraktionswellen reduziert.

► **Darm.** Kolon, Rektum und Dünndarm sollen möglichst vollständig untersucht werden (► Abb. 13.5). Dazu ist ein entsprechender Zeitaufwand einzuplanen.

► **Kolon.** Das Kolon ist an der Haustrierung leicht zu erkennen. Typisch ist die Gasfüllung, die regelhaft eine Beurteilung der dorsalen Darmwand erschwert oder unmöglich macht. Die Erkennung der dorsalen Darmwand kann ein Indiz für einen pathologischen Darmprozess, z. B. einen entzündlichen Prozess, sein. Die komplexe Kolonperistaltik lässt sich sonografisch nicht beurteilen, die propulsive Peristaltik erfolgt deutlich langsamer als im Dünndarm (3–15 cm/min). Das Augenmerk mit der niedrig frequenten Sonde (NF-Sonde) liegt zunächst auf grober Erfassung einer Darmwandverdickung, Veränderungen der Peristaltik und der Umgebung.

Die **Kompressionssonografie** ermöglicht eine wesentlich bessere Darstellung der Darmwandung sowie der unmittelbaren Umgebung durch gleichmäßig zunehmenden Druck („dosierte Kompression“). Störender Darminhalt und behindernde vorgelagerte Netz- u. Darmabschnitte werden beiseitegeschoben und somit als störende Faktoren „eliminiert“.

Die Darstellung der Valvula Bauhini gelingt auf diese Weise bei einem Teil der Fälle und sollte geübt werden. Die Ileozäkalklappe kann gelegentlich auch anhand des Flüssigkeitsübertritts vom Dünndarm ins Kolon identifiziert werden. Die Darstellung der normalen Appendix gelingt dem Geübten häufig, bei pathologischen Veränderungen regelhaft.

### Untersuchungsablauf

Die Untersuchung des Kolons findet in Rückenlage statt. Zunächst wird mit einer niedrigfrequenten Convexsonde (Abdominalsonde 3–5 Mhz) der Kolonrahmen abgefahren. Dabei sollte man sich ein systematisches Vorgehen angewöhnen, um das Kolon nahezu vollständig zu erfassen. Ob der Start vom Zäkum oder vom Sigma im linken Unterbauch erfolgt, ist dem Untersucher überlassen. Das Kolon wird zunächst z. B. vom Zäkum über die rechte Flexur, Transversum, linke Flexur bis zum Sigma und oberen Rektumbereich mit Schnitfführungen quer zum Darm abgefahren. Nachfolgend ist es sinnvoll, insbesondere auffällige Abschnitte mit einem hochfrequenten Schallkopf in Quer- und Längsschnitten und mit entsprechenden Schwenks mit dosierter Kompression zu betrachten (z. B. für Stenosebewertung und Erfassung der Längsausdehnung von Wandveränderungen).

► **Dünndarm.** Der Dünndarm ist in der Regel mit Flüssigkeit gefüllt und zeigt eine rege Peristaltik. Nach längerer Fastenperiode ist nur wenig Darminhalt vorhanden, die Darmwände liegen aufeinander, die Peristaltik ist deutlich vermindert, wenn überhaupt darstellbar. Größere Flüssigkeitsansammlungen im Dünndarm oder die Darstellung der Kerckring'schen Falten im Jejunum sind Hinweise auf eine kürzlich erfolgte relevante Flüssigkeitszufuhr oder einen pathologischen Prozess, z. B. eine Obstruktion bzw. Passagebehinderung (Subileus) oder auch eine Gastroenteritis. Der vermehrt flüssigkeitshaltige Dünndarm mit gestörter Peristaltik (Wechsel zwischen hypo- und hyperperistaltischen Phasen oder auch Pendelperistaltik) kann segmental unterschiedlich weitgestellt sein und u. U. zur Diagnose eines Subileus verleiten (Anamnese, Auskultation!). Der Nachweis von Luft im Dünndarm ist pathologisch.

### Merke

Die Untersuchung der Darmwand muss mit dosierter Kompression erfolgen, um reproduzierbare und verwertbare Untersuchungsergebnisse zu erhalten.

M!

► **Farb-Doppler-Sonografie.** Je nach Gerätequalität und -einstellung können die Befunde sehr unterschiedlich sein. Der Farb-Doppler ist nur mäßig sensitiv, im Normalfall finden sich daher am GI-Trakt nur wenige Farbspots. Bei Entzündungshyperämie nimmt die Zahl der darstellbaren Gefäße mit dem Ausmaß der Entzündung zu. Die Beschreibung erfolgt deskriptiv (► Abb. 13.6). Der Farb-Doppler findet Anwendung bei Appendizitis, Divertikulitis, Morbus Crohn und allen Formen der Kolitis. Sinnvoll ist ferner die Gefäßdarstellung bei Tumoren des GI-Trakts; NET (Karzinoide), GIST und Schwannome sind meist kräftig vaskularisiert. Irreguläre Gefäße können auf Malignität hinweisen.

► **CEUS.** Die Anwendung von CEUS am GI-Trakt ist noch wenig erprobt. Er wird zur Differenzierung zwischen entzündlichen und narbigen Stenosen bei Morbus Crohn eingesetzt. Starke Vaskularisierung weisen NET, GIST und Schwannome auf. Ferner kann eine aktive Gastrointestinaltraktblutung durch Austritt von Kontrastmittelbläschen in das Darmlumen nachgewiesen werden.

► **Panoramatechnik.** Die Panoramatechnik ist zur Dokumentation längerer gerade verlaufender Darmabschnitte oder ausgedehnter komplexer Veränderungen vorteilhaft (► Abb. 13.7).

### Normalbefunde

► **Dünndarm.** Der Dünndarm (► Abb. 13.8) liegt intraperitoneal, beginnt nach dem gut darstellbaren Pylorus und verläuft zunächst transversal im Oberbauch kranial der Umbilikalregion. Die Flexura duodenojejunalis ist bei ausreichender Füllung in Bezug zum Pankreaschwanz darstellbar. Das Treitz'sche Band (Ligamentum suspensorium duodeni), Grenze zwi-

schen Duodenum und Jejunum, es verläuft zwischen Aorta abdominalis in Höhe des Truncus coeliacus und der Flexura duodenojejunalis, ist sonografisch nicht abbildbar. Jejunum und Ileum sind identifizierbar, wenn sie reichlich Flüssigkeit enthalten, z. B. nach ausgiebiger Flüssigkeitsaufnahme, bei Gastroenteritis, nach Einnahme einer Darmspüllösung, aber eben auch bei Passagebehinderung z. B. durch eine tiefer gelegene Stenose. Dann gelingt die Identifikation leicht durch den Nachweis der Kerckring'schen Falten im Jejunum. Das Ileum ist mehr im mittleren Unterbauch und im rechten Abdomen gelegen, hat eine relativ glatte Wandung und weist diese Falten nicht auf. Der Dünndarm unterscheidet sich vom Dickdarm durch die lebhaft Peristaltik deutlich.

► **Dickdarm.** Der Zäkopol liegt im rechten Unterbauch ventral des M. psoas. Das Colon ascendens zieht sich entlang der rechten Bauchwand bis zum oberen Pol der rechten Niere. Die seltene Interposition des Kolons zwischen Lebervorderseite und vorderem Zwerchfell (sogenanntes Chilaiditi-Syndrom) behindert die Darstellung des rechten Leberlappens. Das Colon transversum liegt im Oberbauch, kann bei Elongation aber weit nach kaudal „durchhängen“. Man findet es leicht durch den Longitudinalschnitt in der Medianlinie; die nächstgelegene Darmkardie (transversaler Schnitt) kaudal des Antrumanschnitts entspricht normalerweise dem Transversum. Distal der linken Flexur, die kaudal der Milz liegt, beginnt das Colon descendens. Es läuft lateral und ventral der linken Niere bis zum Beckenkamm. Hier schließt sich das haustrenlose Colon sigmoideum an, das entlang des Blasendachs bis in das kleine Becken zieht. Es kann bis in den rechten Unterbauch ziehen. Das Rektum verläuft dorsal der Harnblase bis zum Anus. Es ist sowohl transvesikal aber auch von perineal aus darzustellen. Die Peristaltik des Kolons ist sonografisch nur selten darstellbar. Typischerweise lassen sich Haustren an der ventralen Kolonwand gut abbilden, das Lumen ist in der Regel gashaltig (► Abb. 13.8). Zur Messung und Differenzierung der Schichten ist unbedingt die HF-Sonde einzusetzen.

Die Wanddicke des gesunden Darms beträgt nur ca. 2 mm, nur das Antrum misst 3 mm. Eine echoarme Wand, mit einer Wanddicke > 4 mm ist als pathologisch einzustufen.

### Zufallsbefunde

Sonografisch erkennbare Zufallsbefunde (entspricht sonografischen Blickdiagnosen) sind:

- Magenretention
- größere Tumoren
- Mukozele der Appendix
- Kolondivertikel
- ausgedehnte segmentale Wandverdickungen, unabhängig von der Ätiologie
- Invagination (► Video 13.8)
- Hinweise auf Sprue („Waschmaschinenphänomen“)

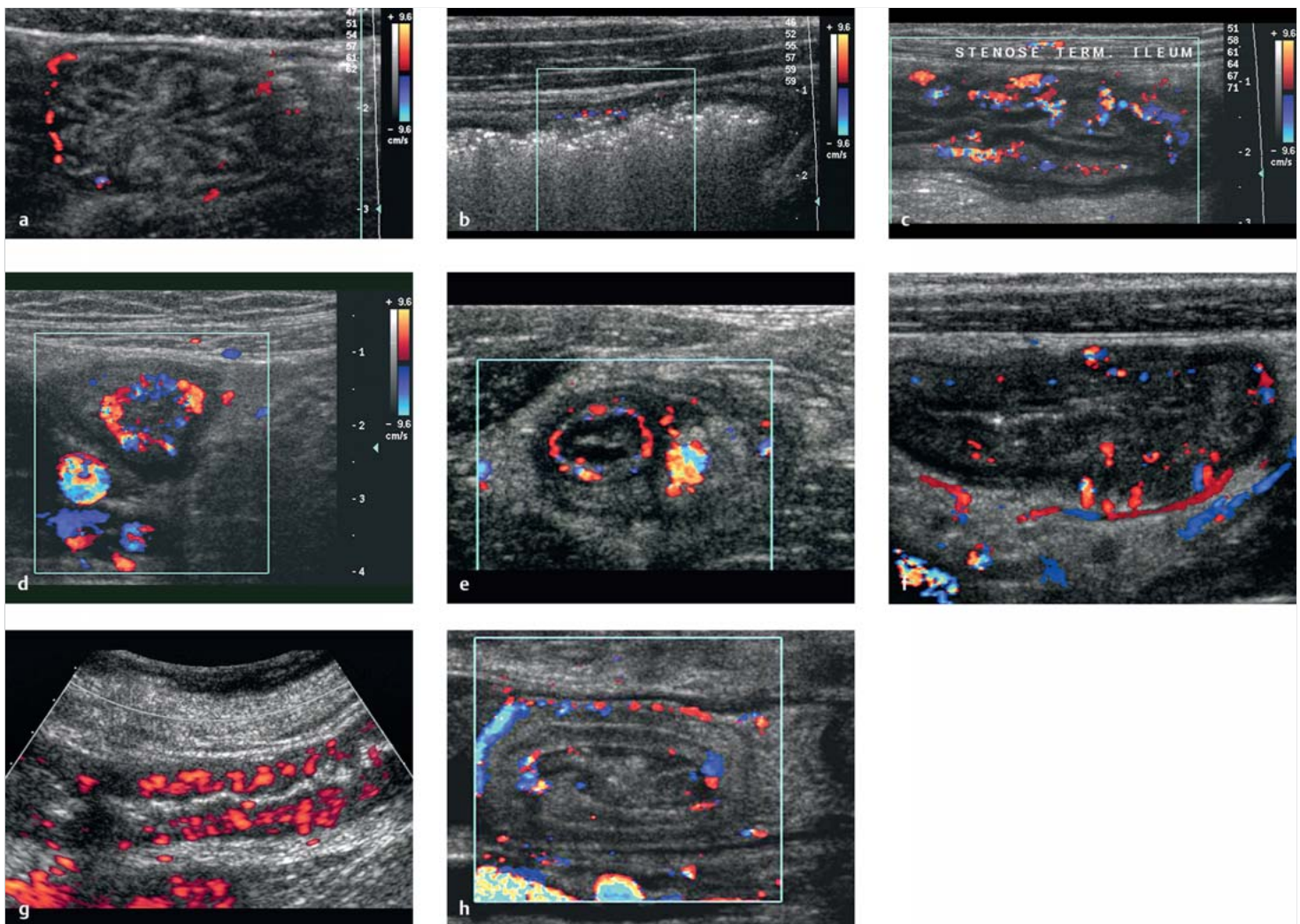


Abb. 13.6 Farb-Doppler-Sonografie. Befunde am Gastrointestinaltrakt.

- a Normal vaskularisiertes Jejunum.
- b Unauffällig vaskularisiertes Kolon.
- c Entzündliche Stenose bei Morbus Crohn.
- d Aktiver Morbus Crohn; kräftige zirkuläre submuköse Hyperämie (Querschnitt terminales Ileum).
- e Akute Appendizitis; Hyperämie submukös und im Mesenteriolum.
- f Geringe Entzündungshyperämie (Kolitis).
- g Ausgeprägte Entzündungshyperämie bei Kolitis (der richtungsunabhängige Power-Doppler ist etwas sensitiver als der Farb-Doppler).
- h Invagination mit „2-facher Darstellung“ submukosaler Gefäße, hier bei Invagination an einer Roux-Y-Anastomose.

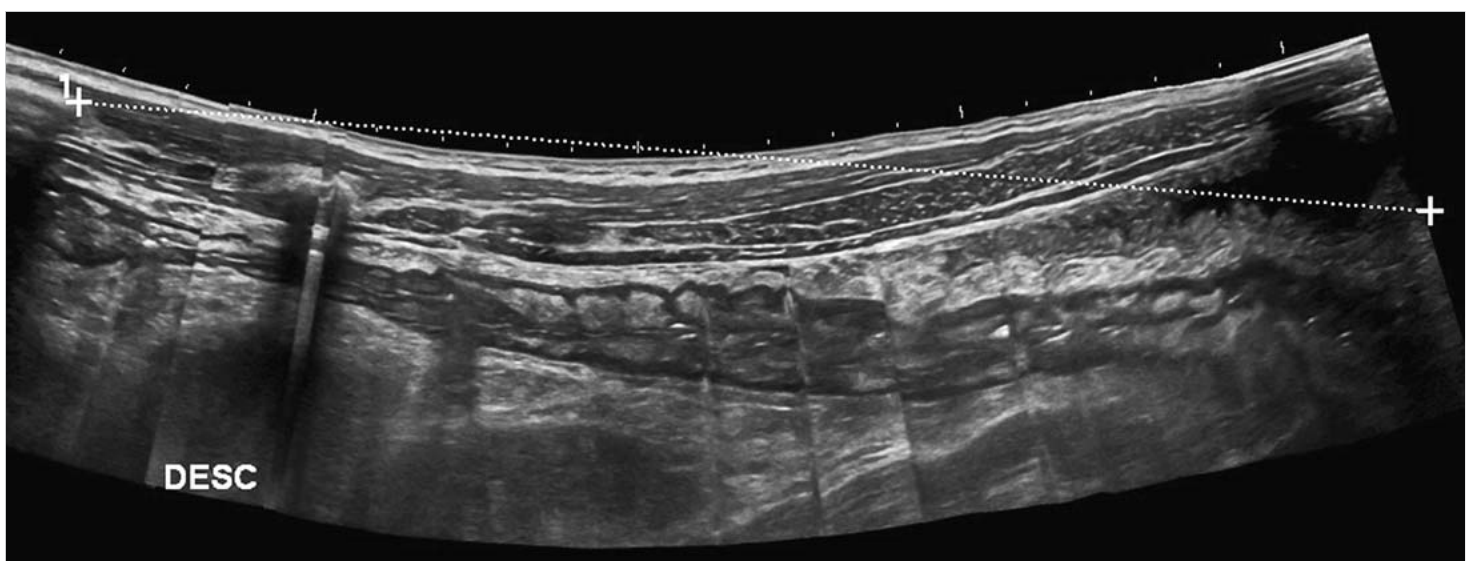


Abb. 13.7 Panoramaaufnahme. Colon descendens bei Colitis.

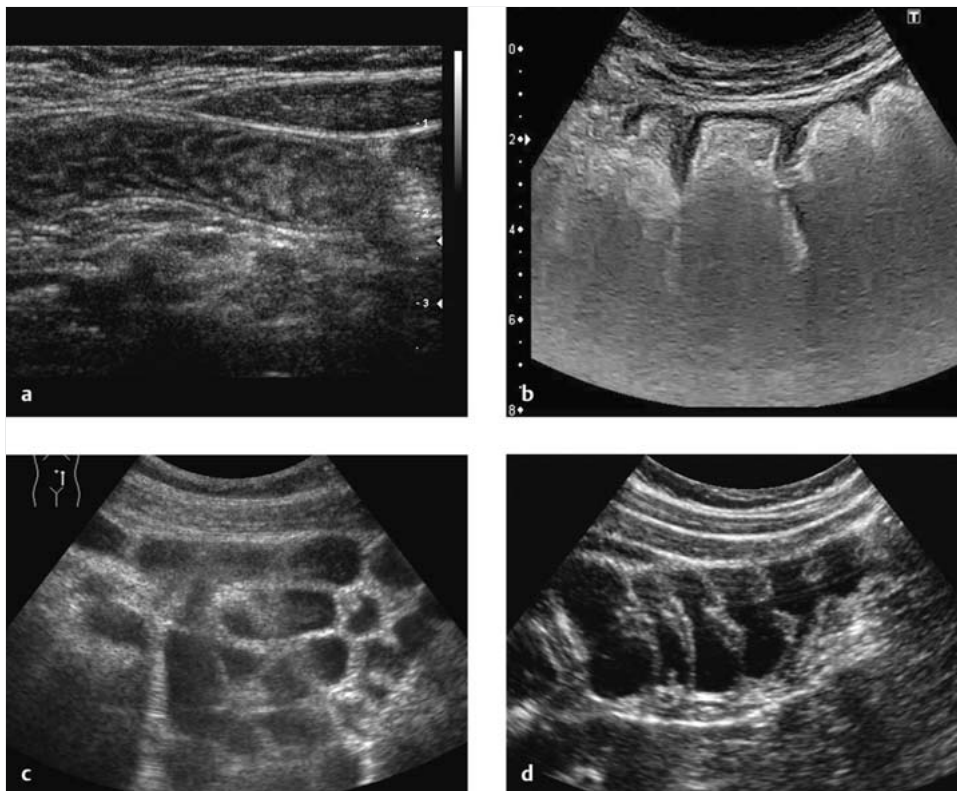


Abb. 13.8 Normalbefunde.

- a Dünndarm des Erwachsenen. Normalbefund mit typischem Faltenrelief ohne Flüssigkeit und mit wenig Gas im Darm.
- b Kolon des Erwachsenen. Normalbefund mit typischer Haustrierung. Die dorsale Wandung ist wegen Darmgas nicht zu beurteilen.
- c Dünndarm: Flüssigkeitsfüllung während der Lavage.
- d Colon descendens: Flüssigkeitsfüllung während der Lavage.

Tab. 13.5 Fehlanlagen am Gastrointestinaltrakt.

Anomalie	Störung bzw. Morphologie
Meckel-Divertikel (► Abb. 13.10)	Rückbildung des Ductus omphaloentericus mit Divertikel am Ileum
Malrotation	fehlerhafte oder ausgebliebene Rotation der Nabelschleife: dystopes Zäkum, dystope Divertikulitis oder Appendizitis
Duodenalduplikatur (► Abb. 13.9)	Doppelanlage des Duodenum
Dünndarmduplikatur	segmentale Doppelanlage des Dünndarms
Duodenalatresie (Säuglinge)	Duodenum ohne Lumen („double bubble sign“)
Duodenalstenose	verengtes Duodenum
Intestinalstenose	verengtes Dünndarmsegment
Omphalozele	ausbleibende Rückverlagerung nach Drehung der Nabelschleife; extraventral liegender Dünndarm
Volvulus	fehlende Fixation führt zu Verschlingung von diversen Darmabschnitten, führt häufig zu Ileus

### Fehlanlagen am Gastrointestinaltrakt

Fehlanlagen werden in der Erwachsenenmedizin selten diagnostiziert, abgesehen vom Meckel'schen Divertikel (► Tab. 13.5, ► Abb. 13.10), sollten aber beim unklaren Ileus (Volvulus!) beachtet werden.

### Diagnostische Sicherheit

Ein pathologischer Befund am GI-Trakt ist konstant reproduzierbar. Umgekehrt schließt fehlende Reproduzierbarkeit einen pathologischen Prozess nicht aus.

- Weitere pathologische Kriterien sind
- fehlende Komprimierbarkeit,
- pathologische Vaskularisation sowie
- fakultativ gestörte/veränderte Peristaltik oder
- ein pathologischer Darminhalt.
- reproduzierbare und lokalisierbare Dolenz

Sinnvoll ist ein Verweilen, mit Blick auf den pathologischen Befund, um die lokale Peristaltik zu beurteilen.



#### Cave

##### Verwechslungen

- Verwechslung von Dünn- und Dickdarm
- gestörte Peristaltik bei akuter Gastroenteritis mit vermehrtem Flüssigkeitsgehalt vs. Subileus → Anamnese!
- flüssigkeitsgefüllter Magenfundus vs. Pankreaspseudozyste
- flüssigkeitsgefüllte Flexura duodenojejunalis vs. Pankreaszyste/-tumor → Peristaltik abwarten!
- sogenanntes Chilaiditi-Syndrom vs. Pneumoperitoneum. Untersuchungsmerkmal: freies Gas besitzt im Gegensatz zum Intestinum keine Wandung.
- Kolontumor (Kokarde oder angloamerikanisch „pseudokidney sign“) vs. normale Niere → normale Niere zusätzlich darstellen



#### Merke

Unter dem „sogenannten Chilaiditi“ versteht man im klinischen Bereich die asymptomatische Interposition von Kolon oder – seltener – Dünndarm zwischen Leber und Zwerchfell, häufig reicht die Interposition nur zwischen Leber und vordere Bauch- bzw. Thoraxwand. Beim „echten Chilaiditi-Syndrom“ bestehen heftige Oberbauchschmerzen, weil es bei abnormer Fixation des Kolons oder Dünndarms über eine mesenteriale Drehung der betreffenden Darmschlinge zum Volvulus kommen kann.

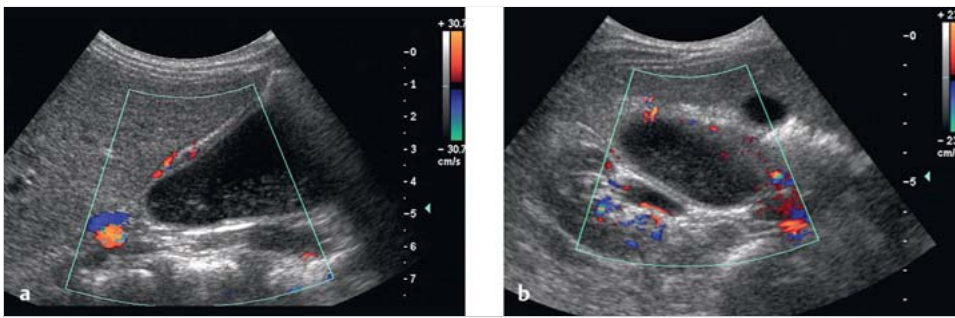


Abb. 13.9 Duodenalduplikatur.

- a** Längsschnitt: Zyste dorsal der Leber, mit Darstellung einer Wandung (mit Gefäßen) und „mobilen“ Echos im Innern.
- b** Querschnitt: Zwischen Leber, Gallenblase, rechter Niere und lateral des Duodenum gelegen, handelt es sich bei Kindern um einen typischen Befund (aufgrund der Ängstlichkeit der Mutter wurde die einfache Operation erst im Alter von 14 Jahren durchgeführt).

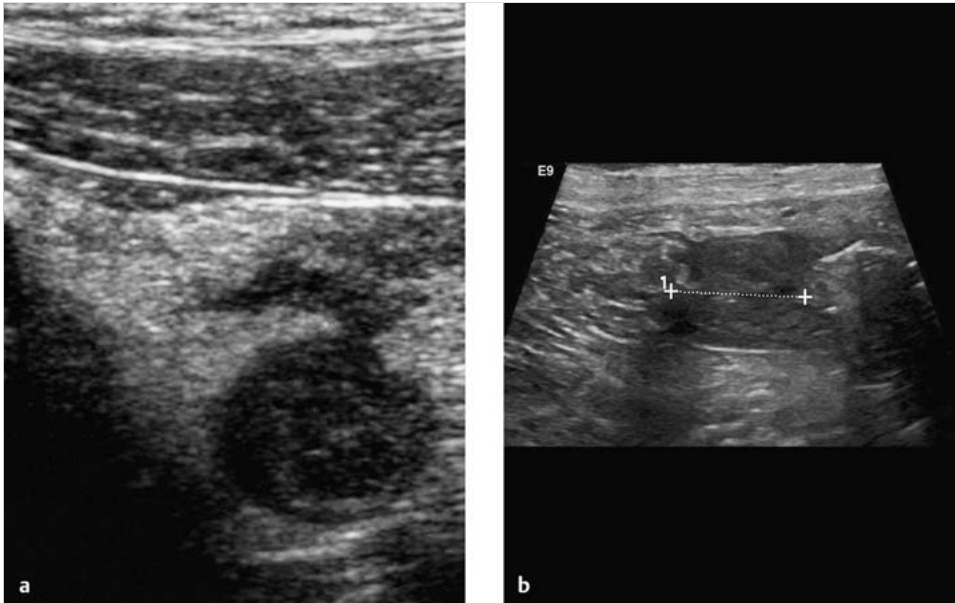


Abb. 13.10 Meckel'sche Divertikulitis. Meistens werden Meckel'sche Divertikel nur bei Entzündung dargestellt und, bei Lage im rechten Unterbauch, als Appendizitis missinterpretiert.

- a** Kokardenförmiges Gebilde mit Exsudation und mesenterialer Fettgewebsreaktion.
- b** Das verdickte Meckel'sche Divertikel lässt eindeutig die Beziehung zum Dünndarm erkennen (Kreuze).

## Der besondere Fall

### „Ich sehe was, was Du nicht siehst“: Kompetenter Hausarzt insistiert nach 2 frustrierten Laparoskopien

Die 14-jährige Patientin sucht ihren Hausarzt wegen seit 6 Monaten bestehenden rezidivierenden Unterbauchschmerzen auf. Erstanamnese, Familienanamnese und gynäkologische Anamnese waren unauffällig. Auch der körperliche Befund ist, abgesehen von einem minimalen Druckschmerz über dem rechten Unterbauch, unauffällig; das „Routinelabor“ ist ohne Abweichung.

Der Hausarzt findet sonografisch eine 4 cm große Zyste im rechten Unterbauch. Er überweist die Patientin in die Ambulanz einer großen Frauenklinik, in der Intention, die offensichtliche Ovarialzyste laparoskopisch zu entfernen. Der Ultraschallbefund wird bestätigt und eine ambulante Laparoskopie vereinbart.

Nach der Laparoskopie kommt die Patientin mit der Arztbriefdiagnose „Ausschluss Ovarialzyste, Unterbauch laparoskopisch ohne Befund“ zurück.

Der Hausarzt ist verwundert, sonografiert erneut, und bestätigt seinen früheren Befund – und schickt die Patientin nach einem längeren Gespräch zurück in die Klinik. Sie wird erneut ohne Ergebnis laparoskopiert. Nach nochmaliger Verifikation der Zyste meldet der Hausarzt die Patientin persönlich zur Sonografie in unserer Abteilung an.

#### Sonografie

Bei der Sonografie zeigt sich – bei sonst unauffälligem Abdominalstatus – eine ovale glattwandige, 5 × 2 cm große Zyste mit sedimentiertem Inhalt im rechten Unterbauch. Die Zystenwand ist, nicht ganz gleichmäßig, etwa 2 mm dick, echoarm mit kräftigem Ein- und Austrittsecho. Ventralseitig findet sich in der Zyste ein kleiner, gut vaskularisierter Bürzel. Bei längerem Beobachten erkennt man periodisch eine wellenförmig über die Zyste hinweglaufende Zunahme der Wanddicke (► Abb. 13.11, ► Video 13.1).

Ihre Diagnose bzw. Differenzialdiagnose könnte folgende Möglichkeiten umfassen:

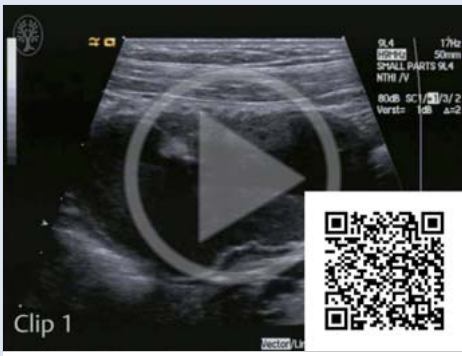- Ovarialzyste
- Extrauterin gravidität (im Eileiter)
- Meckel'sches Divertikel
- Mukozele der Appendix
- hydronephrotische Sacknieren
- Echinokokkus des Ovars
- Mesenterialzyste
- dysontogenetische Zysten:
  - Enterozyste
  - enterale Duplikationszyste
  - Mesothelialzyste
  - Dermoidzyste
  - Chyluszyste
- Lymphangiom
- Dünndarmduplikatur
- Lymphzyste

#### Laparoskopie

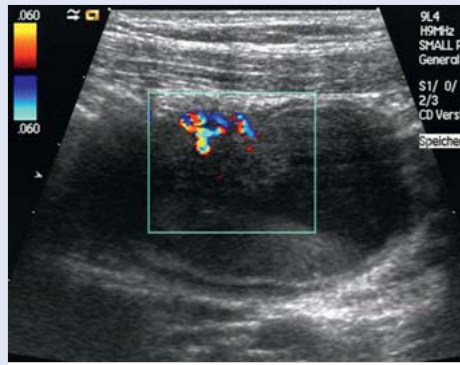
Der Befund wird einem Viszeralchirurgen demonstriert und problemlos laparoskopisch entfernt (► Abb. 13.12).

#### Diagnose

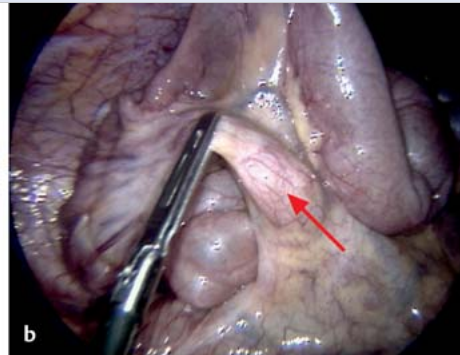
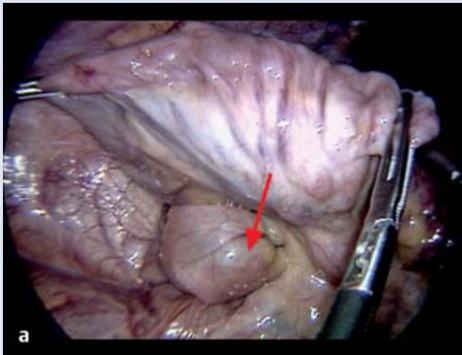
Die Diagnose lautet: intramesenterial gelegene kongenitale enterogene Zyste. Es handelte sich um eine angeborene, aus dem Ductus omphaloentericus hervorgegangene Zyste mit Auskleidung durch Darmschleimhaut (► Abb. 13.14). Die Zystenwand bestand wie eine normale Darmwand aus 5 Schichten (► Abb. 13.13). Die kräftige Muskularis propria erklärt die beobachteten „frustranen“ peristaltischen Kontraktionen (hätte eine Verbindung zwischen Zyste und Dünndarm bestanden, wäre von einem Meckel'schen Divertikel auszugehen gewesen).



**Video 13.1** Dünndarmduplikatur.  
Clip 1: „Frustrane“ Peristaltik.  
Clip 2: Darstellung der Gefäßversorgung im Farbdoppler.

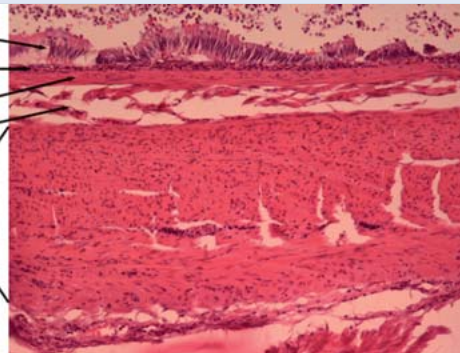


**Abb. 13.11** Der besondere Fall. Ultraschalldiagnose: Mesenterialzyste.

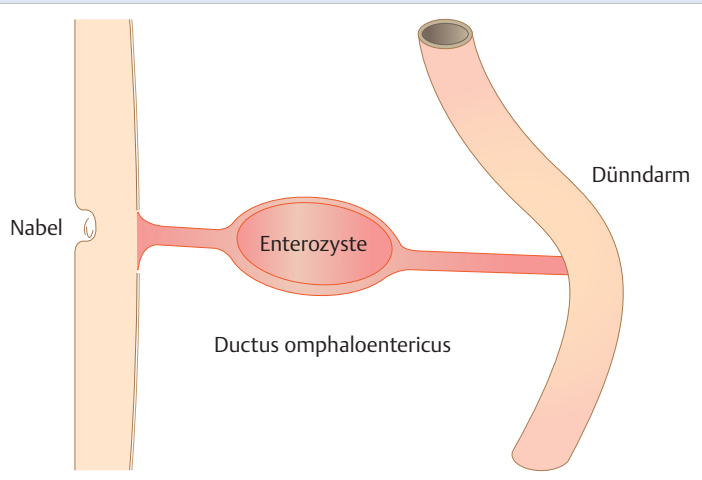


**Abb. 13.12** Im Meso gelegener Tumor. 30 cm oral der Ileozäkklappe im Meso gelegener Tumor. Laparoskopisch erfolgt eine Dünndarmresektion mit Ileo-Ileostomie und Appendektomie (AE).  
**a** Makroskopisch: 5,5 cm große Zystenbildung (Pfeil) mit rahmigem Inhalt.  
**b** Wand dünn, an einer Stelle knotig verdickt (Pfeil); keine Verbindung zum Darmlumen.

einreihiges hochzylindrisches Epithel  
Lamina propria  
Muscularis mucosae  
Submukosa  
Muscularis propria



**Abb. 13.13** Enterogene Zyste. Histologie: intramesenterial gelegene kongenitale enterogene Zyste (Mit freundlicher Genehmigung von Dr. G. Oberhuber, Überlingen).



**Abb. 13.14** Enterogene Zyste. Skizze zu ► Abb. 13.11, ► Abb. 13.12, ► Abb. 13.13: aus dem Ductus omphaloentericus hervorgegangene Enterozyste.