

1.7 Endoskopie

A. John, C. Bolenz

1.7.1 Urethrozystoskopie

Definition

Als Urethrozystoskopie (Harnröhren- und Blasenspiegelung) wird die endoskopische Untersuchung von Urethra und Harnblase bezeichnet. Die Untersuchung dient zum einen diagnostischen Zwecken und ist zum anderen Grundvoraussetzung für endourologische Manipulationen am unteren Harntrakt (z. B. TUR-B). Das erste moderne Zystoskop geht auf die Arbeiten des Dresdner Arztes Maximilian Nitze zurück und wurde 1879 erstmals öffentlich präsentiert [92].

Indikation und Kontraindikation

Indikationen für die diagnostische Urethrozystoskopie:

- Beurteilung der Harnröhre (z. B. Fremdkörper, Via falsa; ► Abb. 1.56)
- Abklärung bei V. a. subvesikale Obstruktion (z. B. Prostatahyperplasie, Harnröhrenstriktur)
- Hämaturiediagnostik
- V. a. Urothelkarzinom oder Tumordinfiltration der Blase von extern (z. B. Rektum-, Prostatakarzinom)
- Abklärung rezidivierender Harnwegsinfekte (z. B. Ausschluss Fremdkörper, Blasendivertikel)
- Beurteilung der Ureterostien bei V. a. vesikoureterorenen Reflux
- Tumornachsorge bei Z. n. Urothelkarzinom der Harnblase
- Fisteldiagnostik (z. B. vesikovaginale Fistel)
- Beurteilung der Sphinkterkompetenz bei Harninkontinenz
- zur gleichzeitigen Durchführung einer retrograden Ureteropyelografie
- Hilfe bei der Kathetereinlage nach Via falsa oder Harnröhrentrauma

Kontraindikationen für eine diagnostische Urethrozystoskopie:

- akute Entzündungen (Urethritis, Zystitis, Prostatitis, Epididymorchitis)

- ausgeprägte Hämaturie (relative Kontraindikation für eine rein diagnostische Zystoskopie)

Instrumentenkunde

Starre Instrumente

Das typische starre Urethrozystoskop besteht aus 4 Teilen:

- Metallschaft
- Obturator
- Optik
- Schaftansatz

Der Außendurchmesser reicht von **6 Ch** bei Kindern bis knapp **24 Ch** bei Erwachsenen. Um während der Untersuchung eine gute Sicht zu gewährleisten, befinden sich am Instrumentenschaft Anschlüsse für den Zu- und Ablauf des Spülwassers. Zur Beurteilung der Harnblase stehen Optiken mit einer Blickrichtung zwischen **0°** und **120°** zur Verfügung. Bei zunehmendem Winkel ist eine bessere Untersuchung lateral und rückwärts gelegener Bereiche der Harnblase möglich, während die Sicht nach vorne abnimmt. Unter Umständen ist es sinnvoll, nacheinander mehrere Optiken zu kombinieren. Zum Einbringen von Hilfsinstrumenten (Ureterschienen, Faszangen usw.) verfügen Zystoskope in der Regel über 1–2 zusätzliche Arbeitskanäle (► Abb. 1.53).

Flexible Instrumente

Durch die Einführung flexibler Zystoskope wurde die Untersuchung für Patienten besser erträglich sowie die intraoperative Gewebetraumatisierung deutlich reduziert [74]. Licht und Bildinformationen werden durch biegsame Glasfasern geleitet. Der Durchmesser der Instrumente beträgt in der Regel **15 Ch** und beinhaltet einen Arbeitskanal für das Einbringen von Hilfsmitteln. Flexionen des distalen Endes sind bis **>180°** (vollständige Inversion) möglich, somit kann auch die Blasenvorderwand lückenlos inspiziert werden. Nachteilig ist unter anderem die eingeschränkte Möglichkeit der Blasenspülung. Mittlerweile stehen für die flexible Zystoskopie digitale Einweg- und Mehrweginstrumente mit verbesserter optischer Auflösung zur Verfügung (► Abb. 1.54).

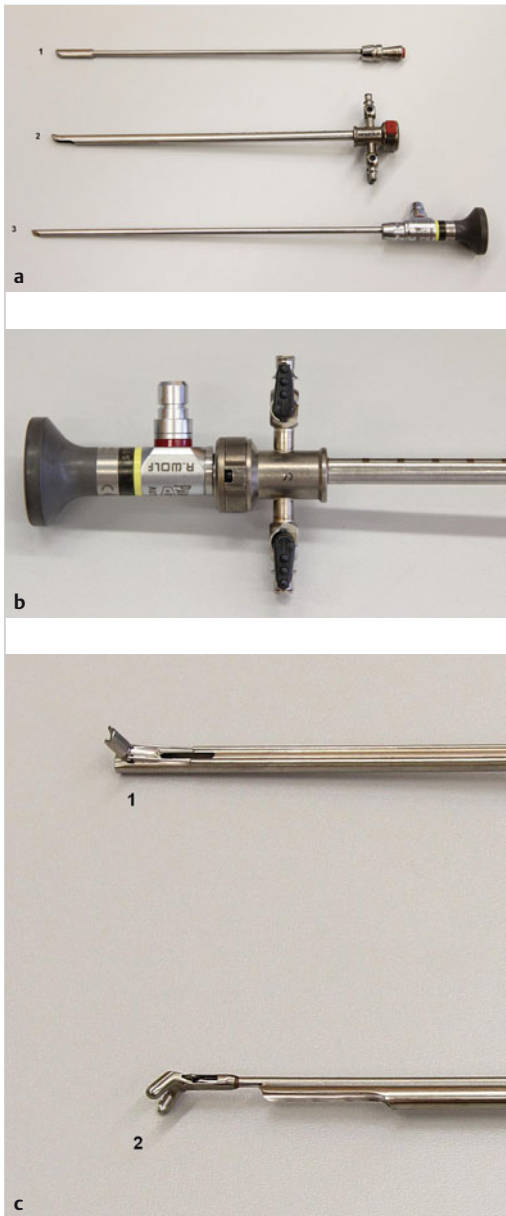


Abb. 1.53 Aufbau eines starren Zystoskops.
 (Quelle: Prof. Axel Hegele, Marburg)
a Obturator (1), Arbeitsschaft (2), Optik (3).
b Zusammengesetztes Instrument.
c Justierbare Führungshilfe („Albarran-Hebel“) z. B. bei Anlage einer Harnleiterschleife (1) und Fasszange (2).



Abb. 1.54 Flexibles Urethrozystoskop.
 (Quelle: Prof. Axel Hegele, Marburg)
a Ganzes Instrument.
b Bis zu ca. 210° aufwärts bzw. 120° abwärts abwinkelbare Spitze.

Praktische Durchführung

Befunderhebung

Kennzeichen eines Normalbefunds:

- glatte Harnröhrenpassage ohne Striktur
- kräftiges Sphinkterspiel
- prostatistische Harnröhre nicht obstruktiv
- weiter Blasenhalss (nur beim Mann)
- Blasenschleimhaut unauffällig ohne papillären Tumor oder suspekta flächige Rötungen
- kein Nachweis von Blasendivertikeln oder Steinen
- Ureterostien bds. orthotop und schlitzförmig
- Harnblase vollständig eingesehen (► Abb. 1.55)

Patientenvorbereitung vor der Untersuchung:

- Allgemeinanästhesie außer bei Kindern in der Regel nicht erforderlich, bei rigider Zystoskopie oft Analgosedierung sinnvoll

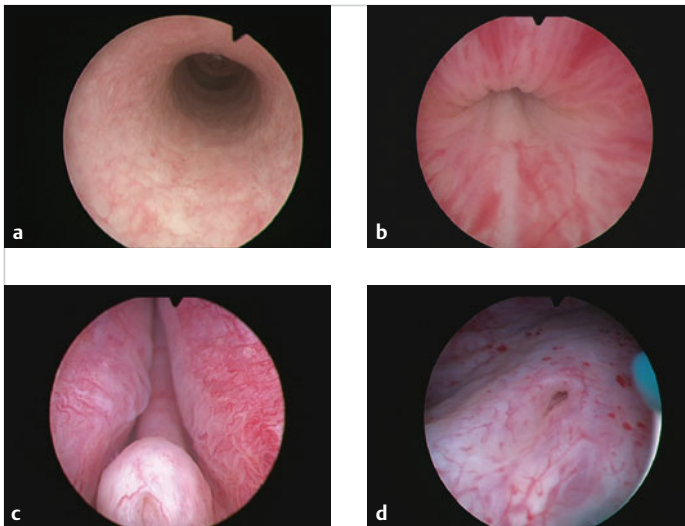


Abb. 1.55 Urethrozystoskopie.

Normalbefunde.

(Quelle: Prof. Axel Hegele, Marburg)

a Penile Harnröhre.

b Schließmuskel.

c Colliculus seminalis mit Darstellung beider Prostataseitenlappen.

d Schlitzförmiges, orthotopes Ureterostium.

- sterile Bedingungen, d. h. gründliche Desinfektion des äußeren Genitales und im Anschluss Abdeckung des Patienten mit sterilen Tüchern
- mehrere Minuten vor dem eigentlichen Beginn lokale Betäubung der Urethra mit einem anästhesierenden Gleitgel (z. B. Instillagel)
- heutzutage meist Video-Urethrozystoskopie: Übertragung des endoskopischen Bildes über eine auf der Optik montierte Kamera auf einen oder mehrere Monitore (Komfortsteigerung für Untersucher und Patienten)

Rigide Zystoskopie

Untersuchung bei **Männern**:

- Steinschnittlage
- Analgosedierung empfohlen (bei Frauen fakultativ)
- Schaft zunächst zusammen mit dem Obturator in die Urethra einführen
- Wechsel auf eine **0°- oder 30°-Optik** zum weiteren Vorspiegeln bis in die Harnblase (Penis dabei konstant gestreckt, Lumen der Harnröhre in der Mitte des Bildes zur Vermeidung von Verletzungen der Harnröhre)
- systematische Untersuchung von Ureterostien, Blasenboden, -hinterwand, -dach, -vorderwand und -seitenwände auf Auffälligkeiten

Praxistipp



Bevor der Schließmuskel mit dem Zystoskop passiert wird, ist es hilfreich, den Patienten zum Entspannen des Beckenbodens aufzufordern. Im Anschluss wird das Gerät abgesenkt und in die prostatiche Urethra vorgeschoben.

Untersuchung bei **Frauen**:

- Steinschnittlage
- fakultative Analgosedierung
- „blindes“ Einführen des Instruments aufgrund der relativ kurzen Urethra meist mit dem Obturator in die Harnblase
- Wechsel der Optik (Beurteilung der Blase in der Regel mit einer **30°- oder 70°-Optik**)
- Beurteilung der Urethra beim Zurückziehen des Instruments am Ende der Untersuchung
- systematische Untersuchung: Ureterostien, Blasenboden, -hinterwand, -dach, -vorderwand und -seitenwände auf Auffälligkeiten

Praxistipp



Zur Beurteilung der Vorderwand hilft es, die Bauchdecke manuell von außen etwas einzudrücken. In jedem Fall empfiehlt sich das Einhalten einer strikten Systematik, um auch kleinere pathologische Befunde nicht zu übersehen.

Flexible Zystoskopie

Die flexible Zystoskopie erfolgt in Rückenlage, somit können auch Patienten mit schwerer Koxarthrose oder Kontrakturen untersucht werden. Der Ablauf der Untersuchung gestaltet sich analog der rigiden Zystoskopie, es besteht jedoch zusätzlich die Möglichkeit der **180°-Inversion** zur Darstellung des Blasenausgangs. Vorteile bieten sich außerdem bei der Inspektion von Harnableitungen (Conduit, Neoblase oder Pouch). In der ambulanten Diagnostik stellt die flexible Zystoskopie aufgrund der geringeren Invasivität mittlerweile das **Verfahren der Wahl** dar [74].

Komplikationen

Mögliche Komplikationen der Endoskopie:

- Kontamination des Harntrakts mit pathogenen Keimen (Inzidenz < 3% [73])
- Verletzung der Harnröhre und -blase durch die Instrumente
- behandlungspflichtige iatrogene Makrohämaturie (sehr selten)
- Blasenperforation (sehr selten)
- gelegentlich Entwicklung von narbigen Strikturen der Harnröhre aus kleineren Schleimhautläsionen nach Monaten oder Jahren [87]

Diagnostische und therapeutische Interventionen

- Bei gleichzeitiger Allgemein- oder Regionalanästhesie des Patienten besteht im Rahmen der Zystoskopie die Möglichkeit der transurethralen Resektion (TUR) von Prostatagewebe oder Harnblasenschleimhaut.
- Bei V. a. CIS (Carcinoma in situ) der Harnblase können mit einer Zange Quadrantenbiopsien entnommen werden (► Abb. 1.56b).
- Blasensteine (► Abb. 1.56c) können über einen sog. „Stein-Punch“ oder mit Hilfe eines Lasers zunächst zertrümmert und im Anschluss extrahiert werden.
- Bei symptomatischen Harnblasendivertikeln (z. B. Restharnbildung mit Infekten) mit engem Divertikelhals besteht die Möglichkeit der endoskopischen Inzision (► Abb. 1.56d).
- Bei einer Hb-relevanten Makrohämaturie kann die Vaporisation der blutenden Harnblasen- oder Prostataschleimhaut als Notfall Eingriff vitalen Nutzen haben.

Moderne diagnostische Verfahren

Photodynamische Diagnostik

Eine Verbesserung im Bereich der Diagnostik von **urothelialen Neoplasien** stellt die Photodynamische Diagnostik (PDD) dar. Kriegsmair et al. konnten 1994 erstmals unter Verwendung von 5-ALA (5-Aminolävulinsäure), einem Substrat der

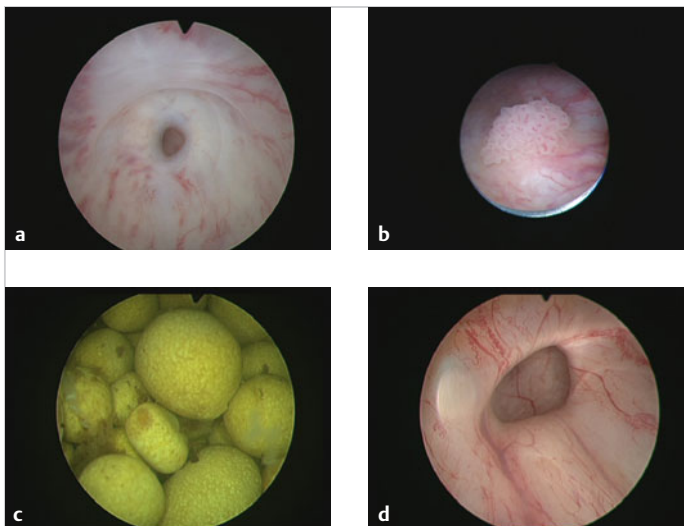


Abb. 1.56 Urethrozystoskopie.
Pathologische Befunde.
(Quelle: Prof. Axel Hegele, Marburg)
a Harnröhrenenge.
b Exophytischer Blasentumor.
c Multiple Blasensteine.
d Blasendivertikel.

Hämsynthese, dessen Metaboliten in Tumorzellen akkumulieren, eine signifikante Zunahme an korrekt diagnostizierten Carcinomata in situ (CIS) nachweisen [85]. Eine Metaanalyse prospektiver Studien zeigte eine verbesserte Detektion von nicht muskelinvasiven Urothelkarzinomen über alle Stadien gemittelt von **20%** sowie eine verbesserte Detektion von CIS von **39%** [82]. Andere Studien konnten außerdem eine Reduktion der Rezidivrate sowie langfristig eine geringere Rate notwendiger Zystektomien aufgrund eines Tumorprogresses darstellen [35].

Seit 2005 steht in Deutschland mit Hexvix der Hexylester der **Aminolävulininsäure** für die fotodynamische Diagnostik zur Verfügung. Mindestens 1 h vor der geplanten TUR-B wird der Wirkstoff per Einmalkatheter in die Harnblase instilliert. Zu Beginn der Resektion wird mit der sog. **Positivprobe** überprüft, ob die Substanz ausreichend in das Urothel aufgenommen wurde (Fluoreszenz am Blasen Hals bei tangentialem Blickwinkel) (► Abb. 1.57).

Die aktuellen Leitlinien der Europäischen Gesellschaft für Urologie (EAU) empfehlen die fotodynamische Diagnostik für Patienten mit Erstbefund Harnblasentumor, V.a. High-grade-Karzinom oder V.a. High-Grade-Karzinome oder CIS bzw. bei positiver Urinzytologie und unauffälliger Weißlicht-Zystoskopie.

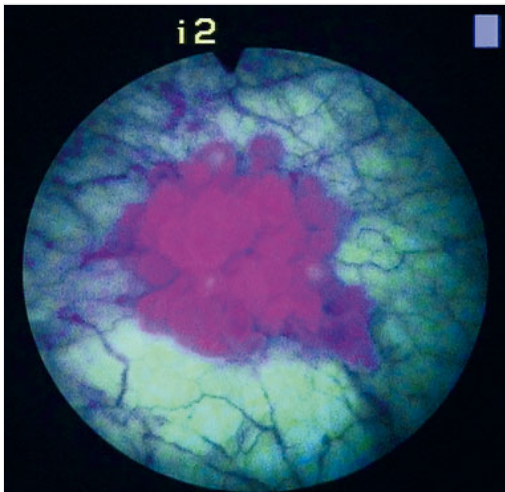


Abb. 1.57 Photodynamische Diagnostik. Zystoskopisches Bild eines PDD-positiven Harnblasentumors. (Quelle: Prof. Axel Hegele, Marburg)

Narrow Band Imaging (NBI)

Das Narrow Band Imaging (NBI) ist ein optisches Diagnoseverfahren, das die Wellenlänge des sichtbaren Lichts einengt und dadurch den Kontrast zwischen normaler Blaseschleimhaut und hypervaskularisiertem Tumorgewebe verstärkt. Seit 2008 wurden mehrere Studien zu dieser Technik vorgestellt, die insgesamt eine verbesserte Tumordetektion (**12%** [79]) und eine verminderte Rezidivrate im Vergleich zur Weißlicht-Zystoskopie zeigten [104]. Eine größere, prospektiv randomisierte Multicenterstudie mit 965 Patienten konnte nach 12 Monaten eine verringerte Rezidivrate der NBI-TUR-B gegenüber der Weißlicht-TUR-B nur für Low-Risk-Tumore nachweisen (6 vs. 27 %, $p = 0,002$) [91].

Multiparametrische Zystoskopie

Die multiparametrische Zystoskopie kombiniert die Nutzung verschiedener optischer Techniken zur besseren Tumordetektion. Diese Hybrid-Untersuchung vereint die klassische Weißlichtzystoskopie, die Hexvix-fluoreszenzgestützte Zystoskopie sowie zusätzlich einen Modus zur Visualisierung der Autofluoreszenz und einen Verstärker-Gefäßkontrast-Modus (ähnlich NBI). Erste Daten an kleineren Patientenkohorten sind sehr vielversprechend, jedoch stehen vor einer breiten Einführung in die klinische Routine noch größere Validierungsstudien aus [86].

1.7.2 Ureterorenoskopie (URS)

Definition

Die Ureterorenoskopie (URS) ist eine endoskopische Technik zur Untersuchung des oberen Harntrakts und ermöglicht neben der Diagnostik gleichzeitig therapeutische Interventionen an Harnleiter und Nieren. Erstmals 1980 durch Dr. Perez-Castro für den operativen Gebrauch vorgestellt [12], hat die URS in den vergangenen 4 Jahrzehnten durch Miniaturisierung, Verbesserung der Optiken und Einführung flexibler Instrumente eine rasante Ausweitung ihrer Einsatzmöglichkeiten erfahren.

Instrumentenkunde

Starre Instrumente

Starre Ureterorenoskope, heutzutage meist als **semirigide Endoskope** bezeichnet, sind ähnlich einem Zystoskop aufgebaut und besitzen neben einer fest integrierten Optik mit 0°-Blickwinkel einen Arbeitskanal von meist **5 Ch** im Durchmesser. Der Außendurchmesser beträgt je nach Hersteller ca. **6–10 Ch** und ist an der Spitze etwas schmaler als an der Basis.

Flexible Instrumente

Flexible Ureterorenoskope haben eine Schaftdicke von **8–12 Ch**. Der kombinierte Arbeits- und Spülkanal misst ca. **3–4 Ch**. Eine Flexion der Instrumentenspitze ist bis **270°** möglich, somit sind auch Manipulationen im Mittel- und Unterkelch der Niere möglich.

Indikation und Kontraindikation

Indikationen für eine Ureterorenoskopie:

- diagnostische Abklärung auffälliger Befunde in der Bildgebung (z. B. suspekter Kontrastmittelaussparungen)
- Therapie von Ureter- und Nierensteinen
- Diagnostik und Therapie von Harnleitertumoren
- Diagnostik und Therapie von Harnleiterstenosen
- Abklärung Makrohämaturie aus dem oberen Harntrakt
- Abklärung pathologische Urinzytologie bei unauffälliger Urethrozystoskopie und unauffälliger CT-Urografie

Kontraindikationen für eine Ureterorenoskopie:

- floride Harnwegsinfekte
- unbehandelte Gerinnungsstörung

Praktische Durchführung

Patientenvorbereitung vor der Untersuchung:

- sterile Urinkultur, unauffälliges Blutlabor inklusive intakter Gerinnungsparameter
- Bildgebung des oberen Harntrakts, z. B. als retrogrades oder intravenöses Pyelogramm bzw. Abdomen-CT mit urografischer Phase
- meist Allgemeinanästhesie. Ggf. Spinalanästhesie oder in Ausnahmefällen Analgosedierung bei unkomplizierter distaler URS

- perioperative Antibiotikaphylaxe mit z. B. Cephalosporinen der 2. Generation (außer bei kleinen distalen Harnleitersteinen und rein diagnostischer URS) [84]
- Lagerung in Steinschnittposition und steriles Abdecken; ggf. kontralaterales Bein etwas auslagern
- Möglichkeit zur intraoperativen Röntgendurchleuchtung

Semirigide URS (inkl. retrograder Urografie und Biopsie)

Der Eingriff beginnt mit einer diagnostischen Zystoskopie und einem regulären rigiden Zystoskop. Im Anschluss wird eine evtl. einliegende Ureterschiene extrahiert und eine diagnostische retrograde Ureteropyelografie durchgeführt. Über einen Ureterkatheter wird nun ein Führungsdraht bis in das Nierenbecken der betreffenden Seite vorgelegt.

Praxistipp



Sanierung eines Harnleitersteins

Ist das Ziel der URS die Sanierung eines Harnleitersteins, so sollte bei der Kontrastmittelgabe sowie der Vorlage des Führungsdrahtes ein **Push-Back** des Konkrements in das Nierenbecken vermieden werden.

Das semirigide Ureterorenoskop wird nun entlang des Führungsdrahts bis in den Harnleiter vorgeschoben. Bei schwieriger Intubation des Ostiums hilft die Vorlage eines 2. Führungsdrahts bzw. die Drehung des Geräts um **180°**, um die Passage der etwas hervorstehenden kranialen Lippe des Instruments zu erleichtern. Gelingt trotz dieser Maßnahmen das Entrieren nicht, so kann eine vorsichtige Bougierung des Ostiums versucht werden. Dies gelingt durch den Einsatz von Bougies zunehmenden Durchmessers, das Einsetzen einer Schleuse oder über eine Ballondilatation. Bei Erfolglosigkeit kann für 1–2 Wochen eine Harnleiterschiene eingelegt werden; es kommt daraufhin zu einer reflektorischen Erweiterung des Harnleiters. Narbige Ureterstenosen nach transurethraler Resektion der Blase lassen sich teilweise nur nach Aufresektion des Ostiums und des intramuralen Ureterverlaufs passieren. Dieses Vorgehen birgt je-

doch die Gefahr eines iatrogenen vesikoureteralen Refluxes.

Nach der Passage der Uretermündung wird das Ureterorenoskop entlang des Führungsdrahts unter visueller Kontrolle im Harnleiter vorgeschoben. Das Lumen sollte dabei immer mittig zur Darstellung kommen und das Instrument ohne großen Kraftaufwand vorwärts bewegt werden können, da ansonsten die Gefahr einer Mukosaverletzung bis hin zum Abriss des Harnleiters besteht. Bei besonderen anatomischen Verhältnissen (z. B. Kinkings) kann die Darstellung des Harnleiterlumens eingeschränkt sein. In diesem Fall sollte das Ureterorenoskop nur äußerst vorsichtig vorgeschoben werden, die Wand muss dabei ohne Kraftaufwand vor der Optik entlang gleiten (Phänomen der sog. **Moving Mucosa**). Bei schwierigem Vorschub hilft auch die Vorlage eines 2. Führungsdrahts zum Aufspannen des Ureters.

Der Spülwasserzustrom sollte so gering wie möglich eingestellt sein, um etwaige Steine nicht in das Nierenbecken hochzuspülen. Ureterkinkings können durch Vorlage eines Führungsdrahts oder Ureterkatheters begradigt werden. Mittels retrograder Urografie lassen sich unklare anatomische Bedingungen evaluieren (► Abb. 1.58).

Nach Überwindung des pyeloureteralen Übergangs können das Nierenbecken sowie oft auch die obere Kelchgruppe gespiegelt werden. In diesem Bereich können Konkremente mit einer Zange oder einem Dormia-Körbchen (endoskopisch entfaltbare Schlingenkörbchen) extrahiert oder tumorsuspekte Areale biopsiert werden. Durch den Einsatz dünner Laserfasern sind die Steindesintegration oder die Laserung von superfiziellen Harnleitertumoren oder subpelvinen Ureterstenosen möglich. Der Durchmesser der Laserfaser beträgt dabei nur 200–365 µm.

Flexible URS

Zur Diagnostik oder Therapie im Bereich der mittleren und unteren Kelchgruppe oder auch lateral abzweigenden Anteilen der oberen Kelchgruppe eignet sich die flexible URS. Weitere Indikationen sind Situationen mit besonderer Anatomie (starke Prostatahypertrophie, Ureteren einer Transplantatiere, mit rigider URS nicht passierbare Harnleiterstenosen). Heutzutage stehen hochauflösende digitale Endoskope mit hervorragender Bildqualität zur Verfügung. Im Vergleich zur semirigiden URS sind die Spülmöglichkeiten, insbesondere bei

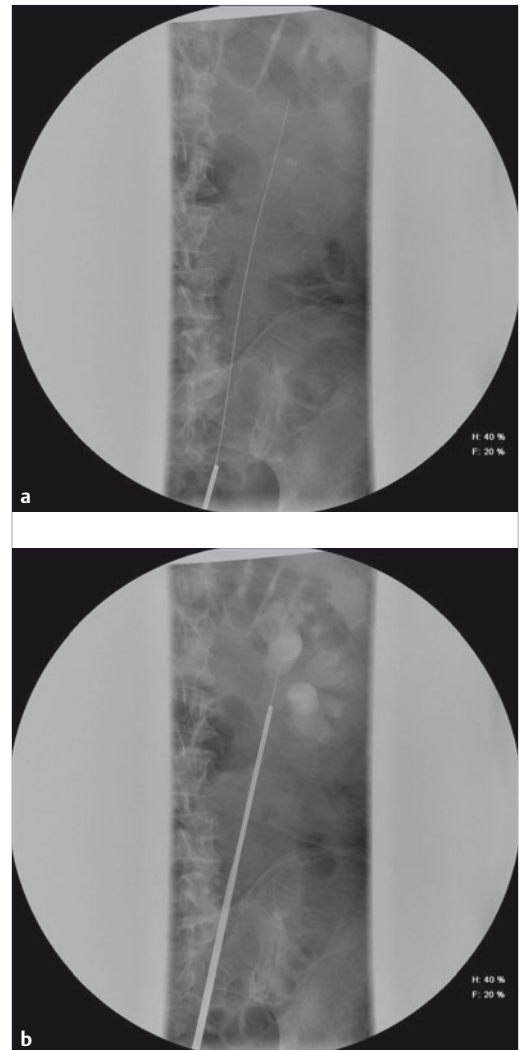


Abb. 1.58 Ureterorenoskopie. Intraoperative Durchleuchtung.

(Quelle: Prof. Axel Hegele, Marburg)

- a Darstellung des vorgeschobenen Sicherheitsdrahts bis ins Nierenbecken.
- b Passage des Harnleiters mit dem starren Ureterorenoskop.

gleichzeitiger Verwendung des Arbeitskanals (Führungsdraht, Laserfaser, Dormia-Körbchen) jedoch etwas eingeschränkt.

Nachdem über das semirigide Instrument ein 2. Führungsdraht eingelegt wurde, wird dieses entfernt und das flexible Ureterorenoskop über den 2. Draht unter radiologischer Kontrolle bis in das

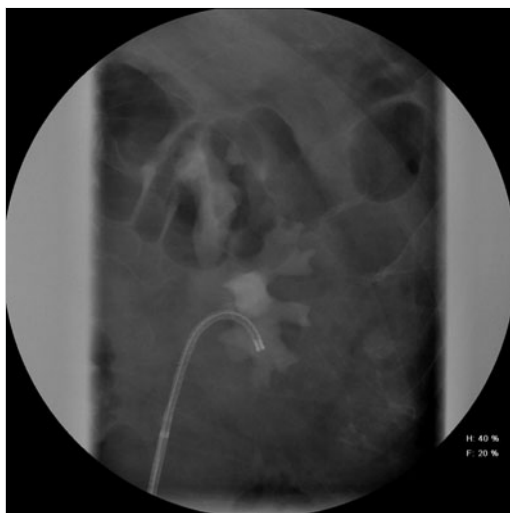

Abb. 1.59 Intraoperative Durchleuchtung. Retrograde Pyelografie und Darstellung des flexiblen Ureterorenoskops in der unteren Kelchgruppe. (Quelle: Prof. Axel Hegele, Marburg)

Nierenbecken vorgeschoben. Dies sollte ohne größeren Widerstand möglich sein. Der operationstechnische Assistent hält dabei den Draht unter Spannung.

Bei der Extraktion mehrerer Steinfragmente aus dem Kelchsystem empfiehlt es sich, über den 2. Draht zunächst eine Schleuse (Access Sheath) im mittleren oder proximalen Harnleiter zu positionieren. Dies erleichtert den wiederholten, schnellen Zugang zum OP-Gebiet. Zur Vermeidung einer Verletzung des Harnleiters durch die Schleuse sollte neben einer möglichst atraumatischen Technik die Einlage nur bei vorgeschientem Harnleiter erfolgen. In der Literatur sind bei nicht vorgeschientem Ureter bis zu 7 Mal häufiger iatrogene Ureterläsionen beschrieben als nach vorheriger Einlage einer DJ-Schiene [98].

Mit Hilfe der retrograden Pyelografie und intermittierender Durchleuchtung kann sichergestellt werden, dass sämtliche Kelche inspiziert wurden (► Abb. 1.59). Der Anfänger wird dabei häufiger eine radiologische Kontrolle durchführen als der erfahrene Untersucher.

Antegrade URS

Ist aufgrund schwieriger intravesikaler Anatomie oder einer subvesikalen Obstruktion ein retrogra-

der Zugang zum oberen Harntrakt nicht realisierbar, besteht die Möglichkeit einer antegraden Harnleiterspigelung. Nach perkutaner Punktion des Nierenbeckens wird der Stichkanal in Vollnarkose analog der PNL über einen Ballondilatator, Amplatz-Schaft oder Alken-Dilatator aufbougiert. Mit dem flexiblen Nephroskop kann das Nierenbecken in toto inspiziert werden. Im Anschluss ist eine antegrade Spiegelung des Ureters möglich: In gleicher Sitzung können Gewebeproben entnommen, Konkreme extrahiert oder eine DJ-Schiene antegrad positioniert werden.

Diagnostische und therapeutische Interventionen

- **Kleine Uretersteine** (bis ca. 5 mm Durchmesser) können im Rahmen einer URS mit der Fasszange oft in toto extrahiert werden. Alternativ ist die Bergung des Konkremments in einem Dormia-Körbchen möglich. In jedem Fall ist auf eine leichte Harnleiterpassage zu achten. Verspürt man bei der Extraktion einen Widerstand, sollte zur Vermeidung einer Ureterläsion zunächst eine Lithotripsie mit Bergung der Steinfragmente im Anschluss erfolgen. Bei ausgeprägtem Steinbett ist postinterventionell die prophylaktische Einlage einer Ureterschiene für 5–7 Tage notwendig, bei geringem Ureterwandödem ggf. nur ein Mono-J-Katheter für 2–3 Tage oder vollständiger Verzicht auf postoperatives Stenting.
- **Bei größeren oder impaktierten Uretersteinen** muss das Konkrement zunächst in kleinere Fragmente lithotripsiert werden. Zur Steindesintegration stehen mehrere technische Systeme zur Verfügung (aufgrund der geringeren Traumatisierung der Schleimhaut verwenden wir präferentiell die Laser-Lithotripsie, die zudem auch bei flexibler URS angewendet werden kann):
 - Laser-Lithotripsie (i. d. R. Holmium-YAG-Laser)
 - elektrohydraulische Lithotripsie
 - elektromechanische Lithotripsie (Lithoclast)
- Besteht der Verdacht auf eine **urotheliale Neoplasie der oberen Harnwege** (► Abb. 1.60) oder soll eine Ureterstriktur unklarer Genese diagnostisch abgeklärt werden, stehen für die verschiedenen Instrumente Biopsiezangen zur Verfügung [94]. Aufgrund der Miniaturisierung der Instrumente sollten immer mehrere Gewebeproben entnommen werden, um ausreichend Material für die histopathologische Untersuchung zu erhalten. Neu entwickelte Biopsiezangen ermögli-




Abb. 1.60 Flexible und starre Ureterorenoskopie.

(Quelle: Prof. Axel Hegele, Marburg)

- a Darstellung eines exophytischen Tumors in der unteren Kelchgruppe der linken Niere.
- b Diagnostische starre Harnleiterspiegelung bei Verdacht auf malignen Harnleitertumor nach Vorlage eines Sicherheitsdrahts. Die histologische Aufarbeitung der Biopsie ergab einen entzündlichen Befund.

chen die Entnahme größerer Gewebeprobe aus dem oberen Harntrakt und können die diagnostische Genauigkeit der Histopathologie verbessern. Exophytische Tumore können zudem gut mit Hilfe eines Dormia-Körbchens biopsiert werden [90].

- Während einer URS kann eine **Spülzytologie** aus dem Harnleiter und dem Nierenbecken entnommen werden. Bei Bedarf (V. a. CIS des Harnleiters) können mehrere Zytologien getrennt aus jeder Etage des Harnleiters gewonnen werden.

Praxistipp



Um eine zuverlässige histopathologische Aufarbeitung zu gewährleisten, sollte die Gewinnung einer Zytologie aus dem oberen Harntrakt vor der retrograden Kontrastmittelapplikation erfolgen.

- Als palliative Therapieoption oder bei ausgeprägten Komorbiditäten können oberflächliche, gut differenzierte Harnleiterkarzinome mittels Laserkoagulation endoskopisch saniert und somit eine offene Operation vermieden werden.

Komplikationen

Präoperativ muss der Patient über das Risiko der Nachblutung, Harnwegsinfektion, Verletzung von Urethra, Blase oder Ureter, Ureterperforation (Rate ca. 1–2%), postoperative Harnleiterstrikturen (Ra-

te 0,5–1 %) mit ggf. Folgeeingriffen und postoperative Hydronephrose durch Blutkoagel, Wandödem oder residuelle Steinfragmente sowie über die evtl. intraoperative Anlage einer Harnleiterschiene aufgeklärt werden. Ein kompletter Harnleiterabriss ist selten und zieht meist eine sofortige offen-chirurgische Sanierung nach sich.

Moderne diagnostische Verfahren

Photodynamische Diagnostik und Narrow Band Imaging

Der Einsatz fluoreszenzgestützter Diagnostik im Bereich der oberen Harnwege ist momentan noch experimentell und beschränkt sich auf kleine Fallserien an spezialisierten Zentren. Eine Besonderheit ist hierbei die orale Gabe des Photosensitizers. Die bisher größte Studie zu diesem Thema mit 106 oberen Harntrakt-Einheiten fand eine überlegene Sensitivität der PDD flexiblen URS gegenüber der konventionellen flexiblen URS bei der Detektion von Urothelkarzinomen (95,8 vs. 53,3) [83]. Mit zunehmendem Einsatz nierenerhaltender Therapien bei Urothelkarzinomen des Harnleiters und des Nierenbeckens könnte hier jedoch in Zukunft ein erweitertes Interesse entstehen [53].

Ähnliche kleine Fallserien mit verbesserter Tumordetektion von bis zu 22% wurden für das Narrow Band Imaging berichtet. Aufgrund der technischen Anforderungen und unklarem längerfristigem Nutzen sind jedoch zu diesem Thema noch weitere Studien notwendig [97].

Chip-on-the-Tip-URS und Einweg-Endoskope

In den letzten Jahren wurde eine neue Generation von digitalen Ureterorenoskopen entwickelt. Dies sollte die durch Außendurchmesser und Technik der fiberoptischen Übertragung limitierte Bildqualität steigern. Studien zeigen eine deutliche Verbesserung der optischen Eigenschaften mit höherer Feinauflösung. Aktuell werden aufgrund der hohen Wartungskosten und der Defektanfälligkeit der flexiblen Ureterorenoskope vermehrt digitale Einweginstrumente verwendet.

Roboterassistierte flexible URS

Ähnlich der Laparoskopie halten auch bei der URS, wenn auch in bisher begrenztem Umfang, robotische Systeme Einzug. So kann mittlerweile bei der flexiblen URS das Instrument mittels eines Roboterarmes im Patienten manipuliert werden, während der Operateur ergonomisch günstig und weitgehend vor Strahlenexposition geschützt die Operation von einer Konsole aus steuert [93].

1.7.3 Perkutane endoskopische Diagnostik und Therapie der Niere

Indikation und Kontraindikation

Seit der erstmaligen Publikation durch Fernström und Johansson 1975 hat die **perkutane Nephrolitholapaxie (PNL)** ihren festen Platz in der klinischen Routine der endoskopischen Therapie der Nephrolithiasis gefunden [7]. Die Indikation besteht vor allem bei großer Steinmasse.

Neben der Steintherapie gibt es weitere Situationen, in denen ein perkutaner Zugang zum Nierenbecken für diagnostische und therapeutische Zwecke erforderlich ist. Daher soll im Folgenden die diesen Eingriffen prinzipiell zugrunde liegende Technik erläutert werden. Weiterführende Informationen finden sich auch in den jeweiligen Kapiteln.

Indikationen für eine PNL:

- Nierenbeckenausgusssteine
- Nephrolithiasis > 2 cm oder Kelche mit stenosiertelem Kelchhals
- mit ESWL oder URS nicht beherrschbare Konkremente

Kontraindikationen für eine PNL:

- nicht behandelte hämorrhagische Diathese
- florider Harnwegsinfekt
- bei funktionsloser Niere (Funktion < 10%) Indikation zur Nephrektomie prüfen

Weitere **Indikationen** zur **perkutanen Nephroskopie**:

- Inzision einer Kelchhalsstenose
- antegrade Endopyelotomie
- Resektion von Nierenbeckentumoren
- V. a. Tumorrezidiv im oberen Harntrakt nach Harnableitung

Praktische Durchführung

► Patientenvorbereitung

- vor perkutaner endoskopischer Diagnostik:
 - mikrobiologischer Ausschluss eines Harnwegsinfekts
 - Labor inklusive kleinem Blutbild und Nierenfunktion, Gerinnungsstatus
- vor einer PNL:
 - Bestimmung der Steingröße: Lokalisation mittels AUG oder Low-Dose-Nativ-CT (► Abb. 1.61)
 - ergänzende MAG-III-Nierenzintigrafie bei klinischem V. a. Funktionseinschränkung erforderlich (verminderte GFR, sonografisch rarefiziertes Nierenparenchym, verzögerte Kontrastmittelausscheidung im AUG)
- Bei geplanter alleiniger Drainage der Niere (Nephrostomie-Einlage) genügen ein Gerinnungs- und Urinstatus sowie eine Sonografie zur Abschätzung des Grades der Harnstauung.
- Die Anlage einer dünnlumigen Nephrostomie zur Drainage einer infizierten Hydronephrose kann in der Regel unter lokaler Anästhesie und sonografischer Kontrolle erfolgen.
- Weiterführende Manipulationen am Nierenhohlraum (z. B. Steinextraktion, diagnostische Nephroskopie) machen eine Vollnarkose erforderlich.
- Perioperativ wird eine Single-Shot-Antibiose mit z. B. einem Cephalosporin der 2. Generation verabreicht. Bei bekanntem HWI sollte eine testgerechte antibiotische Therapie mindestens **48 h** präoperativ begonnen werden.