19 Skaphoidfrakturen

R. Schmitt, H. Krimmer

19.1 Übersicht

Das Wichtigste in Kürze

Kahnbeinfrakturen entziehen sich am Unfalltag häufig der projektionsradiografischen Darstellung, die auf 3 Projektionen (dorsopalmar, seitlich, Stecher-Aufnahme) beschränkt werden kann. Bei negativem Röntgenbefund, aber klinischem Frakturverdacht erfolgt eine CT-Diagnostik zum sicheren Frakturausschluss. Neben dem Frakturnachweis ist die CT parallel zur Längsachse bei jeder Skaphoidfraktur zur Beurteilung der Morphologie (Frakturalter, Fragmentdislokation, Trümmerzone), der Fragmentstabilität und damit zur Therapieplanung indiziert. Die MRT sollte durchgeführt werden, wenn mit der CT trotz lokaler Symptomatik kein sicherer Frakturnachweis gelingt. Die MRT hat mit 100 % die höchste Sensitivität im Frakturnachweis bzw. -ausschluss. Zur Abgrenzung gegenüber einer Knochenkontusion („Bone Bruise") muss bei der Skaphoidfraktur neben dem Knochenmarködem eine Frakturlinie erkennbar sein.

Anatomische Grundlagen

Details in Kap. 10

- Das Skaphoid hat eine doppeloblique Ausrichtung zu den orthogonalen Raumebenen mit schrägem Verlauf um jeweils 45° nach radial und palmar.
- Die radiologische Länge des Skaphoids ist abhängig von der Projektionsebene.
- Im Hinblick auf die Lokalisation werden ein proximales, mittleres und distales Skaphoiddrittel unterschieden. Das proximale Drittel artikuliert mit der Fossa scaphoidea radii, das mittlere Drittel weist eine Taille auf, dem distalen Drittel wird das extraartikuläre Tuberculum ossis scaphoidei zugerechnet.
- Das Skaphoid hat Artikulationen zu 5 Partnern: dem Radius, dem Lunatum, dem Kapitatum, dem Trapezoideum und dem Trapezium. Deshalb sind ca. 90 % der Kahnbeinoberfläche mit Knorpel bedeckt.
- Das Skaphoid wird über die A. radialis versorgt. Deren Gefäße treten distal in das Kahnbein ein und ziehen intraossär retrograd zum proximalen Drittel.

19.2 Pathophysiologie, klinische Symptomatik

19.2.1 Unfallhergang

Mit ca. 70 % aller Brüche ist die Skaphoidfraktur die häufigste Verletzung an der Handwurzel. Das männliche Geschlecht und ein Alter zwischen dem 15. und 40. Lebensjahr sind bevorzugt betroffen – im Gegensatz zur Radiusfraktur mit einem Altersgipfel zwischen dem 50. und 70. Lebensjahr. Die Häufigkeitsrelation der Skaphoid- zu den Radiusfrakturen beträgt 1 zu 10.

▶ **Sturz auf die extendierte Hand.** Kahnbeinfrakturen entstehen überwiegend durch Sturz auf die extendierte Hand, häufig beim Sport (Fußball, Handball und sturzgefährdende Trendsportarten). Dabei wird ein Kraftvektor wirksam, der vom Metakarpale III über das Kapitatum und Skaphoid zum Radius verläuft und das Kahnbein zwischen der Bodenfläche und dem Radius einklemmt (▶ Abb. 19.1a). Hierbei ist der proximale Skaphoidabschnitt in einer sicheren Position zwischen dem Radius und dem Lig. radioscaphocapitatum, während der distale Skaphoidabschnitt eine ungeschützte Lage einnimmt. Des Weiteren ist der Abduktionsgrad für die Frakturlokalisation wichtig: Aus der kombinierten Extension-Radialduktion resultiert eine distale Skaphoidfraktur, aus der Flexion-Ulnarduktion dagegen eine proximale Fraktur.

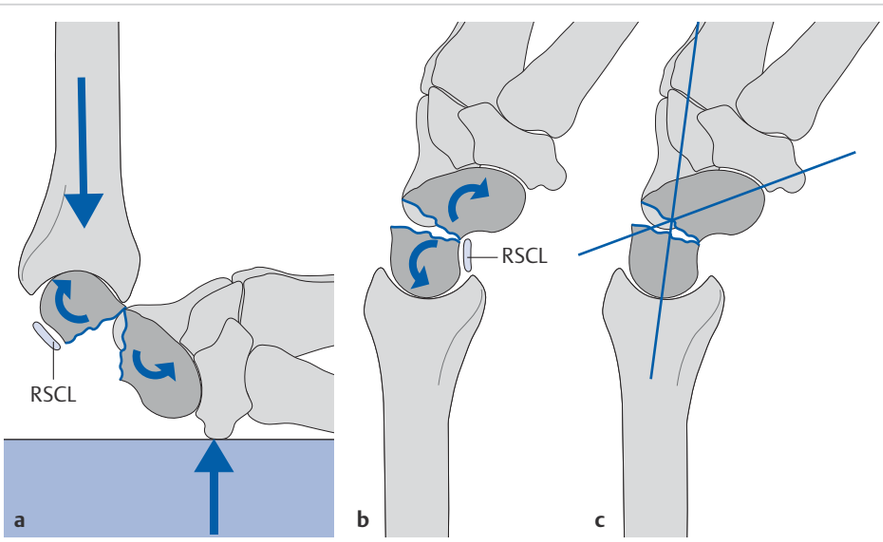

Abb. 19.1 Traumatologie der Skaphoidfrakturen.
a Beim Sturz auf die extendierte Hand nimmt der proximale Kahnbeinabschnitt eine fixierte Position zwischen Radius und Lig. radioscaphocapitatum (RSCL) ein, während auf den distalen Kahnbeinabschnitt ein nach dorsal gerichteter Kraftvektor einwirkt (Pfeile). Der Frakturspalt klafft palmar während des Unfallhergangs.
b Später führen die ligamentäre Spannung sowie die Geometrie der karpalen Gelenkflächen zur Drehung des proximalen Fragments nach dorsal sowie des distalen Fragments nach palmar. Es resultiert eine „Humpback"-Deformität.
c Die „Humpback"-Deformität kann mit einem Winkelmaß quantifiziert werden. Die Winkellinien gehen durch die artikulären Scheitelpunkte und die Frakturspaltmitte.

aus: Schmitt u.a., Bildgebende Diagnostik der Hand (ISBN 9783131287236) © 2015 Georg Thieme Verlag KG

▶ **Sturz auf die flektierte Hand.** Der deutlich seltenere Sturz auf die flektierte Hand ruft in der Regel eine Abscherfraktur des Tuberculum ossis scaphoidei hervor. Ein Rasanztrauma kann an der Hand zur transskaphoidalen perilunären Luxationsfraktur führen. Selten sind Skaphoidfrakturen in Kombination mit distalen Radiusfrakturen.

▶ **Symptomatik.** Die Symptome der Skaphoidfraktur umfassen den Druckschmerz über der Tabatière, den Stauchungsschmerz des Daumenstrahls sowie die schmerzhafte Bewegungseinschränkung. Oftmals lässt die Schmerzsymptomatik im Gefolge der als „Verstauchung" verkannten Fraktur nach. Deshalb darf die Diagnose „Handgelenksverstauchung" bzw. „-prellung" immer nur eine Ausschlussdiagnose sein, nachdem eine Fraktur und Bandruptur ausgeschlossen wurden. Skaphoidfrakturen werden häufig übersehen oder erst spät diagnostiziert. Die Ursachen sind vielfältig:

- Der Patient bagatellisiert den Unfall und sucht keinen ärztlichen Rat.
- Der Arzt veranlasst keine adäquate Diagnostik.
- In der bildgebenden Diagnostik wird die Fraktur nicht erkannt.
- Das Frakturausmaß, insbesondere die Fragmentdislokation, wird unterschätzt.
- Trotz Frakturdiagnose wird keine adäquate Therapie eingeleitet oder diese nicht korrekt durchgeführt.

Der vom Patienten angegebene Unfallzeitpunkt muss nicht immer stimmen, da ein früheres Ereignis möglicherweise bagatellisiert wird und eine Pseudarthrose bei einem erneuten Unfall bereits vorbestand.

19.2.2 Frakturlokalisation

Nach der Lokalisation werden am Kahnbein die Frakturtypen der ▶ Tab. 19.1 unterschieden. Deutlich am häufigsten sind Kahnbeinfrakturen im mittleren Drittel, selten dagegen extraartikuläre Tuberkulumabrissfrakturen (▶ Abb. 19.2).

Tab. 19.1 Lokalisationen und Häufigkeiten von Skaphoidfrakturen.

Frakturlokalisation	Relative Häufigkeit
Proximales Skaphoiddrittel	15 %
Mittleres Skaphoiddrittel	60 %
Distales Skaphoiddrittel	15 %
Tuberculum ossis scaphoidei	10 %

19.2.3 Frakturheilung

▶ **Gefäßversorgung.** Pathoanatomisch bestimmt die Lokalisation einer Skaphoidfraktur wesentlich die Frakturheilung, was in der speziellen Gefäßversorgung des Skaphoids begründet liegt:

- Die mittleren und distalen Kahnbeinabschnitte haben eine ausreichende Versorgung über die A. radialis, die kleine Gefäßäste über die dorsale Knochenleiste in das Skaphoid abgibt.
- Dagegen fehlt dem proximalen Skaphoidabschnitt eine eigene Blutversorgung. Die Region wird retrograd über die distal eintretenden Arterien und das intraossäre Kollateralennetz versorgt (s. Kap. 10 u. Kap. 20). Der proximale Skaphoidpol ist somit eine vaskuläre Terminalzone („letzte Wiese").

Proximale Kahnbeinfrakturen unterbrechen in kritischer Weise die intraossären Blutgefäße und rufen eine kritische Stoffwechsellage am proximalen Pol hervor. Wegen der gestörten Vitalität kommt es bei dieser Frakturlokalisation gehäuft zur Entwicklung einer Pseudarthrose und Osteonekrose im proximalen Skaphoidfragment.

Aufgrund des weitgehenden Überzugs der Kahnbeinoberfläche mit Gelenkknorpel und damit fehlendem, freiem Periost findet im Rahmen der Frakturheilung keine periostale Kallusneubildung statt.

▶ **Einwirkende Rotationskräfte.** Durch seine anatomisch gekrümmte Form und die Schraubenform seiner Bewegung ist das Skaphoid erheblichen Rotationskräften ausgesetzt:

- Kraftvektoren wirken auch auf das proximale Fragment, insbesondere wenn dieses klein ist und die Fraktur parallel zur Unterarmlängsachse verläuft.
- Bei Frakturen im mittleren Skaphoiddrittel kippt das distale Fragment regelhaft nach palmar ab, während sich das proximale Fragment in Extension dreht („Humpback Deformity") (▶ Abb. 19.1b u. ▶ Abb. 19.1c).
- Aus der buckelartigen Achsenfehlstellung resultiert eine erhöhte Druckbelastung im palmaren Fraktursegment, in deren Folge sich eine Knochenresorption mit Defektbildung an der palmaren Kahnbeinseite ausbildet und einen vorbestehenden „Humpback" verstärkt.

19.2.4 Fehlende Frakturheilung

Die Besonderheiten der Biomechanik und Vaskularisation erklären, weshalb nach 8 Wochen eine nicht verheilte Skaphoidfraktur durch Ruhigstellung oder Minimalosteosynthese nicht mehr zur Abheilung gebracht werden kann. Ab diesem Zeitpunkt muss eine nicht verheilte Fraktur wie eine Skaphoidpseudarthrose mit einem autologen Knochentransplantat behandelt werden. Der bei anderen Brüchen verwendete Begriff der verzögerten Frakturhei-

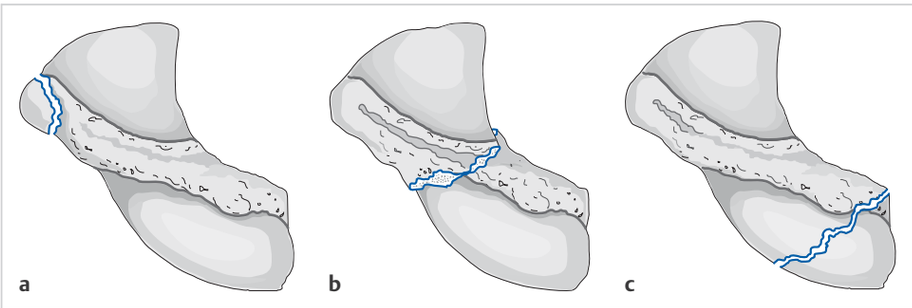

Abb. 19.2 Schemazeichnungen zu den Lokalisationen der Skaphoidfrakturen.
a Fraktur im distalen Skaphoiddrittel bzw. Fraktur des Tuberculum ossis scaphoidei.
b Fraktur im mittleren Skaphoiddrittel.
c Fraktur im proximalen Skaphoiddrittel.

aus: Schmitt u.a., Bildgebende Diagnostik der Hand (ISBN 9783131287236) © 2015 Georg Thieme Verlag KG

lung (Delayed Union) ist daher bei Skaphoidfrakturen problematisch und kann zur therapeutischen Fehleinschätzung führen.

▶ **Komplikationen.** Wichtigste Komplikationen des Kahnbeinbruchs sind:
- die Skaphoidpseudarthrose (SPA),
- die Osteonekrose des proximalen Kahnbeinfragments sowie in deren Gefolge
- der karpale Kollaps (SNAC Wrist = Scaphoid Nonunion advanced Collapse). Bei fehlender Heilung führt die Verkippung der Kahnbeinfragmente kontinuierlich zum Verlust der karpalen Höhe. Über Jahre entwickelt sich stadienhaft eine periskaphoidale Arthrose, deren Endstadium die karpale Panarthrose ist (s. Kap. 20 u. Kap. 27). An Symptomen liegen dann Schmerzen, ein Instabilitätsgefühl mit Kraftverlust und eine Bewegungseinschränkung vor.

19.2.5 Klassifikation

Klassifikatorische Einteilungen sind die Basis für differenzierte Therapiekonzepte:

- Die **Klassifikation nach Russe** unterscheidet horizontal-schräge, quere und vertikal-schräge Skaphoidfrakturen (▶ Abb. 19.3). Die Erstgenannten gelten als stabil, die Letztgenannten als instabil. Eine ähnliche Einteilung in 6 Frakturlokalisationen sieht die **Klassifikation nach Schernberg** vor. Beide Fraktureinteilungen und ihre Therapieempfehlungen haben deskriptiven Charakter.
- In der **AO-Klassifikation** werden Skaphoidfrakturen vom Typ C 1 (Bandausriss), Typ C 2 (Horizontal-, Quer- und Schrägfrakturen) und Typ C 3 (Vertikal- oder Mehrfragmentfrakturen) unterschieden. Die C 3-Formen werden als instabil und die C 2-Formen als potenziell instabil eingestuft. Auch dieser Ansatz folgt deskriptiven Merkmalen.
- Die **Klassifikation nach Herbert** in der Modifikation nach Krimmer unterscheidet stabile (Typ A) von instabilen (Typ B) Frakturen (▶ Tab. 19.2, ▶ Abb. 19.4 u. ▶ Abb. 19.5). Während die Herbert-Klassifikation auf Röntgenbefunden basiert, sieht die Modifikation nach Krimmer den routinemäßigen Einsatz der CT-Diagnostik vor. Diese Einteilung hat sich mittlerweile durchgesetzt, weshalb nachfolgend hierauf Bezug genommen wird.

Tab. 19.2 Klassifikation der Skaphoidfrakturen nach Herbert und Krimmer.

Stabilitätsform		Frakturlokalisation und -morphologie	Therapie
Typ A (= stabil)	A1	am Tuberculum ossis scaphoidei	konservativ
	A2	undisloziert im mittleren und distalen Drittel	konservativ oder operativ*
Typ B (= instabil)	B1	lange Schrägfraktur	operativ
	B2	dislozierte oder klaffende Querfraktur	
	B3	im proximalen Drittel	
	B4	transskaphoidale perilunäre Luxationsfraktur	

*A2-Frakturen können zur Verkürzung der Ruhigstellung auch operativ versorgt werden

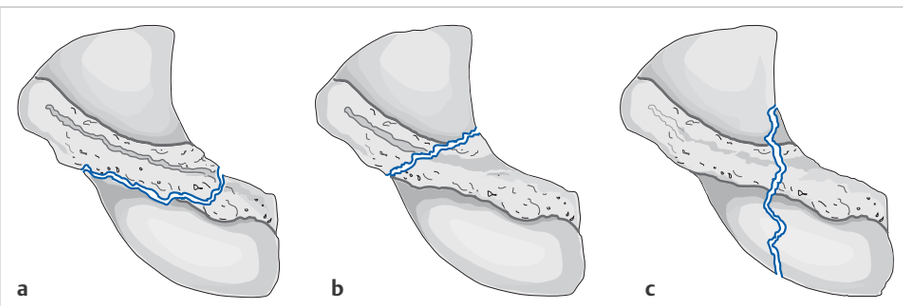

Abb. 19.3 Schemazeichnungen zu den Verläufen der Skaphoidfrakturen.
a Horizontal-schräge Fraktur im mittleren Skaphoiddrittel.
b Querfraktur im mittleren Skaphoiddrittel.
c Vertikal-schräge Fraktur im mittleren Skaphoiddrittel.

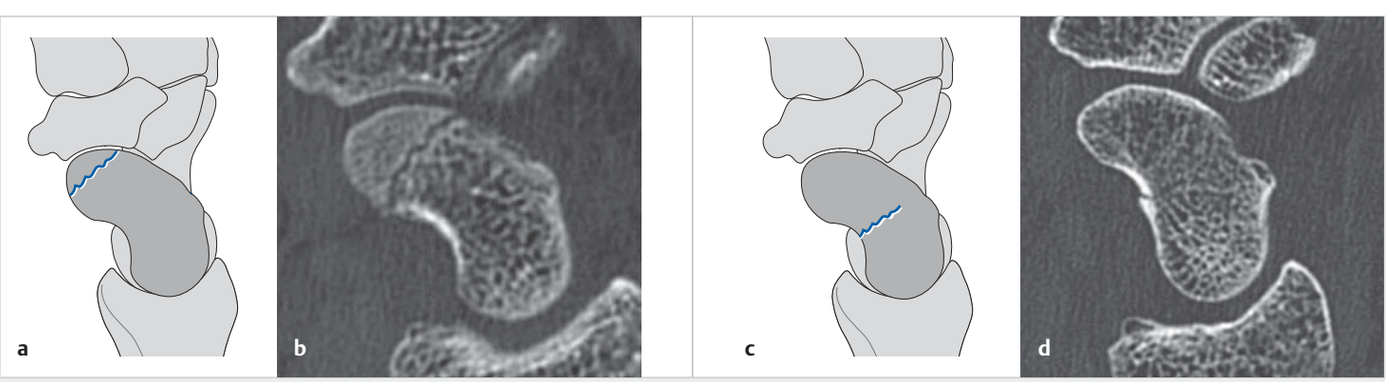

Abb. 19.4 Klassifikation der stabilen Skaphoidfrakturen.
a Stabile Skaphoidfraktur vom Typ A1: Fraktur des Tuberculum ossis scaphoidei, Schema.
b Stabile Skaphoidfraktur vom Typ A1: Fraktur des Tuberculum ossis scaphoidei, schräg-sagittales CT-Bild.
c Stabile Skaphoidfraktur vom Typ A2: nicht dislozierte oder inkomplette Fraktur im mittleren oder distalen Kahnbeindrittel, Schema.
d Stabile Skaphoidfraktur vom Typ A2: nicht dislozierte oder inkomplette Fraktur im mittleren oder distalen Kahnbeindrittel, schräg-sagittales CT-Bild.

aus: Schmitt u.a., Bildgebende Diagnostik der Hand (ISBN 9783131287236) © 2015 Georg Thieme Verlag KG

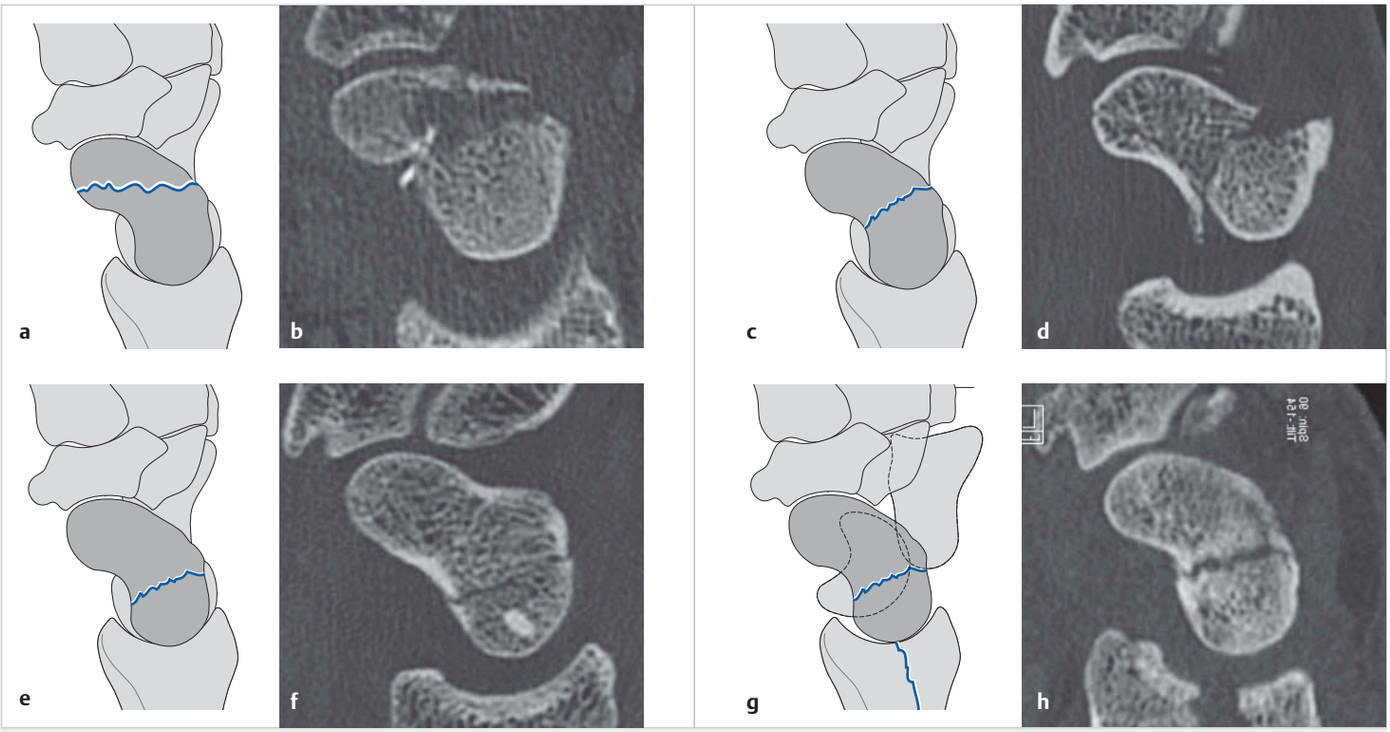

Abb. 19.5 Klassifikation der instabilen Skaphoidfrakturen.
a Instabile Skaphoidfraktur vom Typ B1: schräg verlaufende Fraktur durch das distale Kahnbeindrittel, Schema.
b Instabile Skaphoidfraktur vom Typ B1: schräg verlaufende Fraktur durch das distale Kahnbeindrittel, schräg-sagittales CT-Bild.
c Instabile Skaphoidfraktur vom Typ B2: Querfraktur im mittleren Kahnbeindrittel, Schema.
d Instabile Skaphoidfraktur vom Typ B2: dislozierte Fraktur im mittleren Kahnbeindrittel, schräg-sagittales CT-Bild.
e Instabile Skaphoidfraktur vom Typ B3: jede Fraktur im proximalen Kahnbeindrittel, Schema.
f Instabile Skaphoidfraktur vom Typ B3: jede Fraktur im proximalen Kahnbeindrittel, schräg-sagittales CT-Bild.
g Instabile Skaphoidfraktur vom Typ B4: Kahnbeinfraktur mit Verletzung der Handwurzel (meist transskaphoidale perilunäre Luxationsfraktur de Quervain) oder des Radius, Schema.
h Instabile Skaphoidfraktur vom Typ B4: Kahnbeinfraktur mit Verletzung des Radius, schräg-sagittales CT-Bild.

Die Klassifikation von Skaphoidfrakturen sollte vorzugsweise in der CT-Diagnostik erfolgen, da die CT Fragmentdislokationen und Instabilitäten sicherer erfasst.

19.2.6 Frakturstabilität bzw. -instabilität

Die Wahrscheinlichkeit der knöchernen Ausheilung einer Kahnbeinfraktur wird wesentlich von den Parametern „Lokalisation“, „Dislokation“ und „Instabilität“ bestimmt.

▶ **Stabile Skaphoidfrakturen** (▶ **Abb. 19.4**). Sie haben unter konservativer Therapie eine hohe Heilungschance:
- Tuberkelfrakturen (Typ A1) beeinträchtigen die Stabilität des Skaphoids nicht.
- Undislozierte Frakturen im mittleren Drittel (Typ A2) gelten als stabil, unabhängig davon, ob der Frakturverlauf komplett oder partiell zur Darstellung kommt.

▶ **Instabile Skaphoidfrakturen** (▶ **Abb. 19.5**). Sie haben dagegen ein reduziertes Heilungspotenzial und weisen ein hohes Risiko für die Entwicklung einer Pseudarthrose auf:
- Lange Schrägfrakturen (Typ B1) und Frakturen mit einer Dislokation von mehr als 1 mm oder mit einer Trümmerzone im mittleren Drittel (Typ B2) gelten als instabil.

Tab. 19.3 Kriterien der Stabilität bzw. Instabilität der frischen Skaphoidfraktur.

Parameter	Stabil	Instabil
Lokalisation	undislozierte Frakturen im mittleren oder distalen Drittel	alle Frakturen im proximalen Drittel
Frakturspalt	schmäler als 1 mm	breiter als 1 mm
Fragmentanzahl	2 Fragmente	mehrere Fragmente, Trümmerzone
Fragmentdislokation	nicht nachweisbar	nachweisbar, typisch ist die „Humpback“-Deformität
Karpale Instabilität	nicht nachweisbar	DISI-Konfiguration

DISI = Dorsal intercalated segmental Instability

- Prinzipiell gelten alle Frakturen im proximalen Drittel (Typ B3) unabhängig vom Dislokationsgrad als instabil, da sie einer kritischen Durchblutung und erhöhten Rotationsbelastung ausgesetzt sind.
- Jede Skaphoidfraktur mit begleitender Instabilität im Rahmen einer perilunären Luxationsfraktur (Typ B4) ist instabil.

Die Kriterien der Stabilität bzw. Instabilität einer Skaphoidfraktur sind in ▶ Tab. 19.3 zusammengefasst. Bei der nicht erkannten und unzureichend behandelten Skaphoidfraktur besteht ein hohes Risiko für die Entwicklung einer funktionsmindernden Skaphoidpseudarthrose.

aus: Schmitt u.a., Bildgebende Diagnostik der Hand (ISBN 9783131287236) © 2015 Georg Thieme Verlag KG

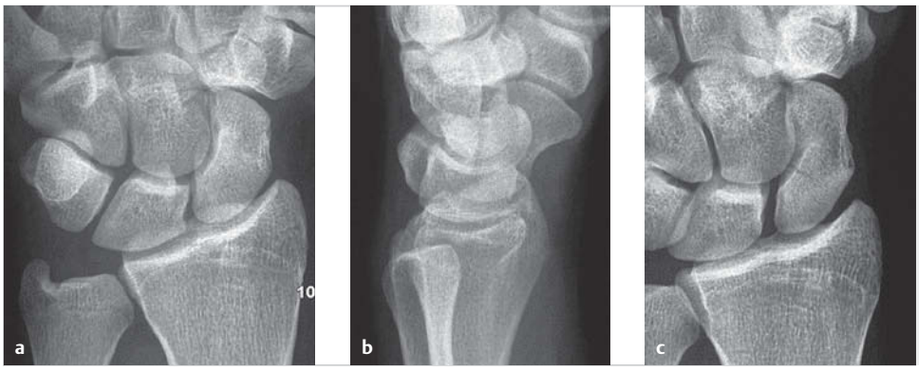

Abb. 19.6 Projektionsradiografie einer frischen Skaphoidfraktur. Die Befunde sind im Befundungsbeispiel (S. 287) detailliert beschrieben.
a Dorsopalmare Projektion.
b Seitliche Projektion.
c Stecher-Aufnahme (dorsopalmare Aufnahme während Faustschluss und Ulnarduktion).

19.2.7 Besonderheiten im Kindesalter

Kindliche Kahnbeinfrakturen sind vergleichsweise selten. Bei den unter 15-Jährigen machen sie nur knapp 3 % aller Frakturen der Hand aus, bei den unter 10-Jährigen sind sie noch seltener. Kindliche Skaphoidfrakturen manifestieren sich überwiegend im distalen Drittel und am extraartikulären Tuberculum ossis scaphoidei. Aufgrund des Patientenalters sollte in der weiterführenden Diagnostik die MRT bevorzugt eingesetzt werden.

19.3 Bildgebende Diagnostik

Anhand der klinischen Befunde kann die Diagnose einer Skaphoidfraktur nicht sicher gestellt werden (Sensitivität um 85 %, Spezifität um 40 %). Die klinische Untersuchung ist letztlich nur richtungsweisend für die Indikation zur radiologischen Diagnostik, die nach Anamneseerhebung und klinischer Erstuntersuchung großzügig gestellt und frühestmöglich durchgeführt werden sollte. Chronologisch werden bei der Kahnbeinfraktur unterschieden:

- **Primärdiagnostik:** Frakturnachweis/-ausschluss in zeitlicher Nähe zum Unfallereignis mit Festlegung der Frakturklassifikation und Frakturstabilität
- **Therapiekontrolle:** Bestimmung der Fragmentstellung (ggf. der Implantatlage) und des Grades der knöchernen Durchbauung
- **Langzeitkontrolle:** Erkennen von Traumafolgen in zeitlichem Abstand zum Unfallereignis, auch im Zusammenhang mit Gutachten

Beim klinischen Verdacht auf eine Skaphoidfraktur besteht so lange eine Indikation zur bildgebenden Diagnostik, bis eine Fraktur nachgewiesen oder sicher ausgeschlossen ist.

19.3.1 Projektionsradiografie

Beim Verdacht auf eine Skaphoidfraktur soll als Basisdiagnostik zunächst die Projektionsradiografie des Handgelenks veranlasst werden.

Technische Durchführung

Es werden **3 Standardprojektionen** am gips- und schienenfreien Handgelenk durchgeführt:

- die dorsopalmare Aufnahme in Neutralstellung
- die seitliche Aufnahme in Neutralstellung
- die dorsopalmare Aufnahme mit Faustschluss und Ulnarduktion (Stecher-Aufnahme)

Die 3 Radiogramme werden standardisiert akquiriert (▶ Abb. 19.6 u. ▶ Abb. 19.7) und sind deshalb im Rahmen von Therapiekontrollen in hohem Maße vergleichbar. Mit der Stecher-Einstellung wird versucht, das Kahnbein in seiner vollen Längsausdehnung parallel zur Filmebene auszurichten. Anatomische Grundlage hierfür ist die nach palmar gerichtete Orientierung des Skaphoids zur Koronalebene (s. Kap. 1).

Befundungsbeispiel

▶ Abb. 19.6

Projektionsradiografie einer frischen Skaphoidfraktur
Anamnese: Der 19-jährige Mann stürzte vor 2 Tagen beim Fußballspielen auf die linke Hand. Seitdem schmerzhafte Schonung des Handgelenks und lokaler Tabatière-Druckschmerz.

Projektionsradiografie des linken Handgelenks vom 05.04.2010
Technik: Digitale Radiogramme in dorsopalmarer und seitlicher Projektion mit Exposition in Neutralstellung und radiokarpaler Zentrierung. Als dritte Ebene dorsopalmare Aufnahme während Faustschluss und Ulnarduktion (Stecher-Aufnahme).

Befund: Minusvarianz der Ulna um 1,5 mm. Keine Arthrose im distalen Radioulnargelenk. Handwurzel von regulärer Gefügeanordnung und ohne Arthrose. In der Stecher-Projektion findet sich im mittleren Skaphoiddrittel ulnarseitig eine feine, inkomplette Frakturlinie (Infraktion). Keine Fragmentdislokation.

Beurteilung: Nicht dislozierte Querfraktur im mittleren Skaphoiddrittel links. Keine Instabilität in den Projektionsradiogrammen (Typ A2 nach Herbert). Ergänzende CT empfohlen.

Auf die traditionelle Kahnbeinquartettserie und auf Vergleichsaufnahmen der Gegenseite kann verzichtet werden, wenn zeitnah eine CT- und/oder MRT-Diagnostik sichergestellt ist. Die Schnittbilddiagnostik wird durchgeführt, wenn in der Projektionsradiografie eine diagnostische Unsicherheit besteht (**Detektion**) oder eine Fraktur bereits nachgewiesen wurde (**Staging**). Der zeitige Einsatz der CT und/oder MRT erspart die früher nach 10–14 Tagen durchgeführte Röntgenwiederholung sowie die Skelettszintigrafie.

Nur der Vollständigkeit halber sei die Kahnbeinquartettserie erwähnt, die die Aufnahmen nach Stecher (Faustschluss und Ulnarduktion), nach Schreck (Schreibfederstellung), nach Bridgeman (Extensionsstellung) und in Hyperpronation umfasst.

aus: Schmitt u.a., Bildgebende Diagnostik der Hand (ISBN 9783131287236) © 2015 Georg Thieme Verlag KG

Abb. 19.7 Postoperative Röntgenkontrolle nach Schraubenosteosynthese einer Skaphoidfraktur. Die postoperative Kontrollserie dorsopalmar (a), seitlich (b) und in Stecher-Projektion (c) dokumentiert eine anatomische Fragmentstellung und eine reguläre Schraubenlage. Beachte die Schraubenlänge in der Stecher-Projektion im Vergleich zur dorsopalmaren Ebene.
a Dorsopalmare Projektion.
b Seitliche Projektion.
c Stecher-Aufnahme.

Befundkonstellationen

▶ **Normalbefund.** Das Skaphoid ist anatomisch konfiguriert, die Kortikalis ist durchgezogen, das Trabekelnetz ist harmonisch strukturiert. Wichtig ist die Kenntnis, dass die Trabekelstruktur durch Rückstellkräfte komplett anatomisch angeordnet sein kann und ein röntgenologischer Normalbefund trotz Fraktur vorliegen kann.

▶ **Frakturverdacht.** Als indirektes, aber unsicheres Frakturkriterium dient das **„Skaphoid-Fettstreifen-Zeichen“**. Der Skaphoidfettstreifen ist eine 1 mm breite, transparente Fettlamelle zwischen dem Lig. collaterale radiale carpi und der Sehne des M. extensor pollicis brevis. Bei Frakturen des Skaphoids, des Processus styloideus radii oder der Basisfraktur des Metakarpale I führt ein Hämarthros zur Verlagerung oder Obliteration des Fettstreifens.

▶ **Frakturbeweis.** Kriterien der frischen Skaphoidfraktur umfassen jede neu aufgetretene Formänderung des Skaphoids, die Unterbrechung oder Stufenbildung der Kortikalis, die Frakturlinie mit Unterbrechung der Trabekel (▶ Abb. 19.6c) sowie die meist nur geringe Fragmentdislokation. Bei der „Humpback“-Deformität steht das proximale Fragment in Extension, die durch die dorsale Rotationstendenz des Lunatums über das intakte SL-Band vermittelt wird. Das distale Fragment rotiert durch die axiale Krafteinwirkung der übrigen Handwurzel in eine Flexionsstellung. Die Achsenfehlstellung wird am ehesten in der seitlichen Röntgenaufnahme erkannt. ▶ Tab. 19.4 fasst die Röntgen- und CT-Zeichen der Skaphoidfraktur zusammen.

Tab. 19.4 Röntgen- und CT-Zeichen der Skaphoidfraktur.

Röntgen-/CT-Zeichen	Ausprägungen
Strukturzerstörung	• Kortikalis uni- oder mehrlokulär unterbrochen • Fragment aus der Kortikalis abgesprengt • spongiöse Trabekel unterbrochen oder eingestaucht
Frakturverläufe	• horizontal-schräg • transversal-quer • vertikal-schräg
Frakturlokalisationen	• proximales, mittleres oder distales Drittel • Tuberculum ossis scaphoidei
Fragmentdislokationen	• „Humpback“-Deformität • Ad-latus-Versatz
Skaphoidfettstreifen	• verlagert oder obliteriert

▶ **Begleitverletzungen.** Bei schweren Handgelenkstraumen sind Kahnbeinfrakturen nicht selten mit anderen Handwurzelfrakturen und -luxationen kombiniert, vorzugsweise entlang des „Greater Arc“ am Processus styloideus radii, Kapitatum, Hamatum, Triquetrum sowie am Processus styloideus ulnae. Eine typische Kombinationsverletzung ist die transskaphoidale perilunäre Luxationsfraktur de Quervain (s. Kap. 22).

▶ **Präexistente Fraktur.** Da dem aktuellen Unfall eine frühere Handgelenksverletzung vorausgegangen sein kann, muss die frische Skaphoidfraktur kritisch gegenüber einer vorbestehenden Pseudarthrose abgegrenzt werden. Letztere ist durch abgerundete, sklerosierte Fragmentränder, Resorptionszonen und ggf. durch die Manifestation einer Sekundärarthrose (SNAC Wrist) gekennzeichnet.

Wertung und Empfehlung

Die Projektionsradiografie liefert in 15–30 % der Skaphoidfrakturen unsichere Befunde, insbesondere falsch negative Befunde wegen ihrer geringen Sensitivität in der Frakturdetektion. Weiterhin wird das Ausmaß der Fragmentdislokation in der Projektionsradiografie häufig unterschätzt, weshalb die alleinige Röntgendiagnostik für die Beurteilung der Frakturmorphologie und damit für die Therapieplanung unzureichend ist. Aus diesen Gründen soll in der Akutdiagnostik die Indikation zu den Schnittbildverfahren (CT oder MRT) großzügig gestellt werden.

19.3.2 Computertomografie

Technische Durchführung

Wegen der geringen Größenausdehnung des Skaphoids und seiner doppelschrägen Ausrichtung zu den Standardraumebenen müssen folgende geometrische Parameter in der Datenakquisition und -rekonstruktion berücksichtigt werden:
- Abtastfeld („Field of View“, FOV) von 50–60 mm
- akquirierte und errechnete Schichtdicke dünner als 1 mm
- Abbildung des Skaphoids parallel zu seiner Längsausdehnung

Mit State-of-the-Art-Scannern, die annähernd **isotrope Voxel** erzeugen (Schichtdicke 0,4–0,6 mm, Bildmatrix größer als 1024 × 1024), kann ein Volumendatensatz der gesamten Handwurzel akquiriert werden und können nachfolgend schräg-sagittale und schräg-koronale Dünnschichten durch das Skaphoid rekonstruiert werden.

Mit älteren CT-Scannern, die diese Voraussetzungen durch **anisotrope Voxel** nicht erfüllen, wird die beste Abbildungsgeometrie

aus: Schmitt u.a., Bildgebende Diagnostik der Hand (ISBN 9783131287236) © 2015 Georg Thieme Verlag KG

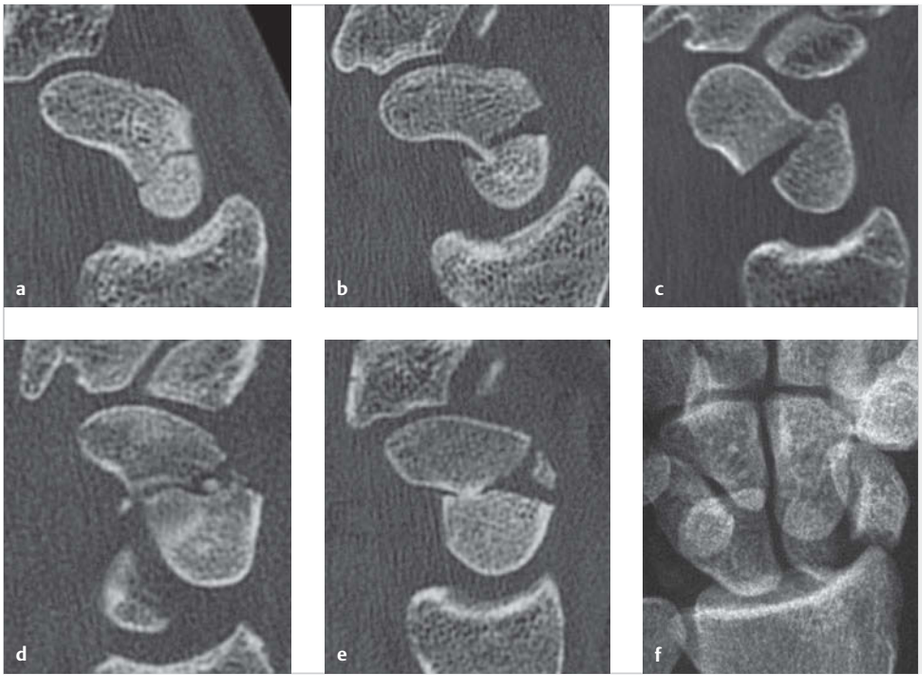

Abb. 19.8 Zusammenstellung von instabilen Skaphoidfrakturen anhand von 6 Patienten.
a Nicht dislozierte proximale Querfraktur – Typ B3 (schräg-sagittale CT).
b Proximale Querfraktur mit Humpback-Dislokation – Typ B3 (schräg-sagittale CT).
c Proximale Querfraktur mit Ad-latus-Dislokation – Typ B3 (schräg-sagittale CT).
d Querfraktur im mittleren Drittel mit Trümmerzone – Typ B2 (schräg-sagittale CT).
e Querfraktur im mittleren Drittel mit Humpback-Dislokation und Trümmerzone – Typ B2 (schräg-sagittale CT).
f Stark dislozierte Skaphoidfraktur im mittleren Drittel im Rahmen einer de Quervain-Luxationsfraktur – Typ B4 (dorsopalmares Radiogramm).

am Skaphoid durch die primäre Akquisition von schräg-sagittalen Schichten parallel zur Längsachse des Knochens erzielt. Es schließt sich eine multiplanare Rekonstruktion in schräg-koronaler Orientierung an.

Wichtig ist der Hinweis, dass die Bildinterpretation nur an den primär akquirierten **Dünnschichten** (0,4–0,75 mm) erfolgen sollte, keinesfalls jedoch an errechneten Dickschichten (z. B. 2 mm). Weitere technische Details der CT-Diagnostik sind in Kap. 8 beschrieben.

Befundkonstellationen

Die CT basiert ebenso wie die Projektionsradiografie auf der Abbildung der mineralisierten Knochensubstanz. Dementsprechend sind die methodischen Befundkriterien beider Verfahren in der Erfassung einer Skaphoidfraktur prinzipiell identisch (▶ Tab. 19.4).

Unterschiede weisen die Verfahren in den geometrischen Parametern auf. Während die Projektionsradiografie als Summationsverfahren das gesamte Handwurzelvolumen in die Abbildungsebene integriert, werden im CT-Schnittbildverfahren Submillimeter-Dünnschichten generiert, die mehrere Vorteile in der Erfassung von Skaphoidfrakturen haben und deren Diagnostik erheblich erleichtern. Die Vorteile der CT gegenüber der Projektionsradiografie sind in ▶ Tab. 19.5 zusammengefasst.

Die **methodischen Vorteile** der CT gegenüber der Projektionsradiografie umfassen:

▶ **Frakturnachweis.** Eine Frakturlinie (Frakturspalt oder Trabekeleinstauchung) muss in mehreren angrenzenden Schichten sichtbar sein. Konturstufungen der Kortikalis und Unterbrechungen der spongiösen Trabekel werden in der CT sehr sensitiv nachgewiesen. In der aktuellen Literatur wird für die Frakturdetektion der CT mit 86–95 % eine höhere Sensitivität als für die Projektionsradiografie (ca. 70 %) angegeben, die jedoch niedriger als die der MRT (100 %) ist. Die Spezifität der CT ist mit 95–100 % ebenfalls höher als die der Röntgendiagnostik (70–85 %) und auch höher als die der MRT (80–90 %).

Tab. 19.5 Vorteile der CT in der Diagnostik der Skaphoidfraktur.

Parameter	Überlagerungsfreie Darstellung
Frakturdetektion	• der normalen Knochenstruktur (Frakturausschluss) • der unterbrochenen Knochenstruktur (Frakturnachweis)
Frakturstaging	• des Frakturspalts • der Fragmente
Fragmentdislokation	• der Fragmentrotation („Humpback Deformity“) • des Ad-latus-Versatzes
Begleitverletzungen	• von „Greater-Arc“-Frakturen (Radius, Kapitatum, Hamatum, Triquetrum, Ulna) • von radio- und/oder mediokarpalen Subluxationen
Konsolidierung	• von Knochenbrücken bei normaler Heilung • von Resorptionszonen bei gestörter Heilung • von Resorptionszysten und Skleroserändern bei der Skaphoidpseudarthrose
Gelenkflächen	• der radioskaphoidalen und mediokarpalen Arthrose bei SNAC Wrist

▶ **Fragmentdislokation.** Mit der CT lassen sich die Lokalisation und der Verlauf einer Skaphoidfraktur sowie die Fragmentanzahl und deren Dislokation am genauesten festlegen (▶ Abb. 19.8). Auch kleine kortikale Fragmente kommen in der CT gut zur Darstellung. Letztlich nur mit der schräg-sagittalen CT kann die „Humpback“-Fehlstellung exakt quantifiziert werden. Aufgrund dieser Abbildungseigenschaften ist die CT das bildgebende Verfahren der Wahl zum Staging und zur Klassifikation von Skaphoidfrakturen sowie zur Festlegung der Frakturstabilität geworden (Video 19.1, Video 19.2, Video 19.3a, Video 19.3b, Video 19.4).

▶ **Karpale Begleitfrakturen.** Sie werden zusätzlich ebenso wie Radiusfrakturen in der CT häufiger als in den Projektionsradiogrammen nachgewiesen. Voraussetzung ist die Untersuchung des gesamten Karpus (▶ Abb. 19.8f).

aus: Schmitt u.a., Bildgebende Diagnostik der Hand (ISBN 9783131287236) © 2015 Georg Thieme Verlag KG

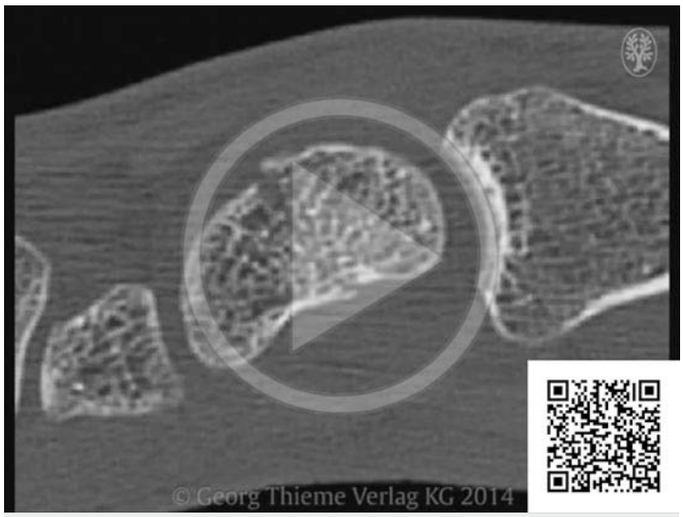

Video 19.1 Gering dislozierte Querfraktur im mittleren Skaphoiddrittel (Typ B1). Schräg-sagittale CT (Primärschichten).

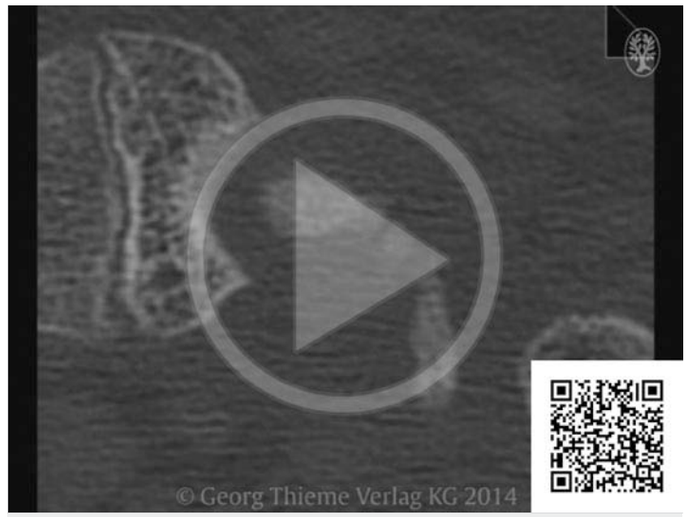

Video 19.2 Querfraktur im mittleren Skaphoiddrittel mit Humpback-Dislokation (Typ B2). Schräg-sagittale CT (Primärschichten).

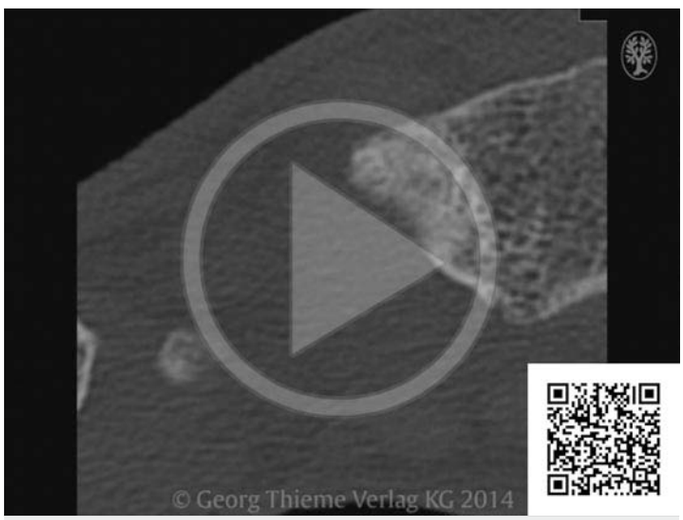

Video 19.3a Dislozierte Querfraktur im mittleren Skaphoiddrittel mit Trümmerzone (Typ B2). Schräg-sagittale CT (Primärschichten).

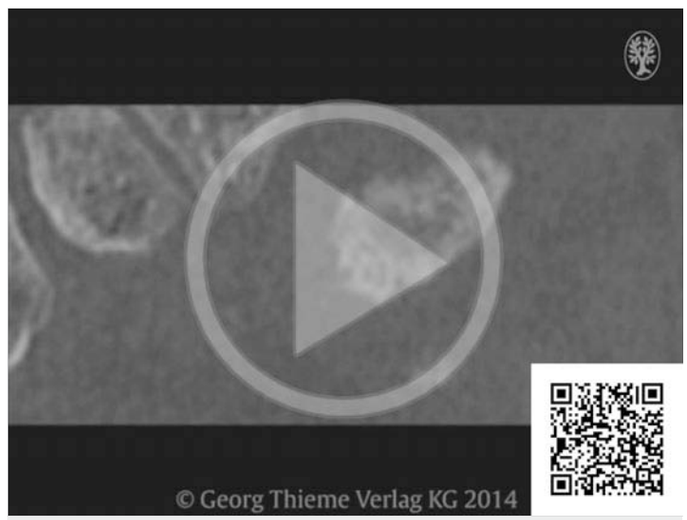

Video 19.3b Dislozierte Querfraktur im mittleren Skaphoiddrittel mit Trümmerzone (Typ B2). Schräg-koronale MPR (Sekundärrekonstruktionen).

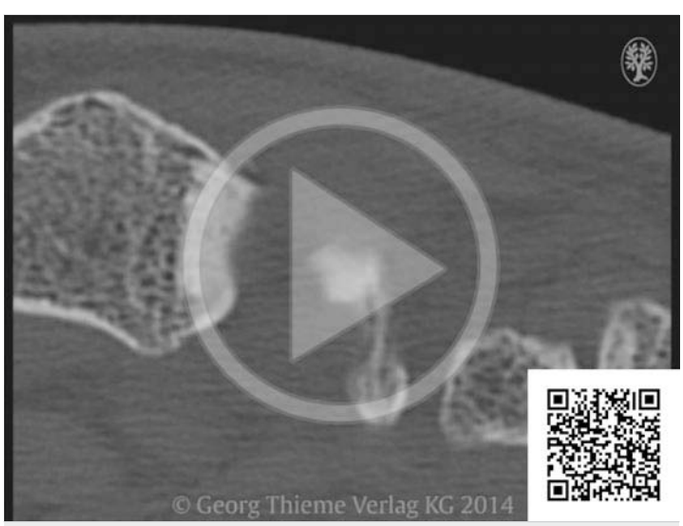

Video 19.4 Querfraktur im proximalen Skaphoiddrittel mit inverser Humpback-Dislokation (Typ B3). Schräg-sagittale CT (Primärschichten).

▶ **Therapieplanung.** Folgende Informationen sind relevant:

- Bei Dokumentation einer stabilen Skaphoidfraktur (keine Dislokation bei Lokalisation im mittleren oder distalen Drittel) kann der Entschluss zur konservativen Immobilisationstherapie getroffen werden.
- Bei Dokumentation einer instabilen Skaphoidfraktur (Lokalisation im proximalen Drittel, Fragmentdislokation, Trümmerzone) kann anhand der CT-Information die operative Therapie (geschlossene oder offene Verschraubung) präzise geplant werden.

▶ **Postoperative Dokumentation.** Mit der CT lässt sich der postoperative Zustand gut dokumentieren, da eingebrachte Schrauben (Typ HBS oder Accutrac) nur wenige Störartefakte hervorrufen, wie ▶ Abb. 19.9 und ▶ Abb. 19.10 zeigen. Es resultiert lediglich eine schmale Aufhärtungszone am Schraubenrand, während Großteile der Frakturzone ohne Einschränkung beurteilbar sind. Schraubenfehllagen werden mit der CT sicher erkannt.

aus: Schmitt u.a., Bildgebende Diagnostik der Hand (ISBN 9783131287236) © 2015 Georg Thieme Verlag KG

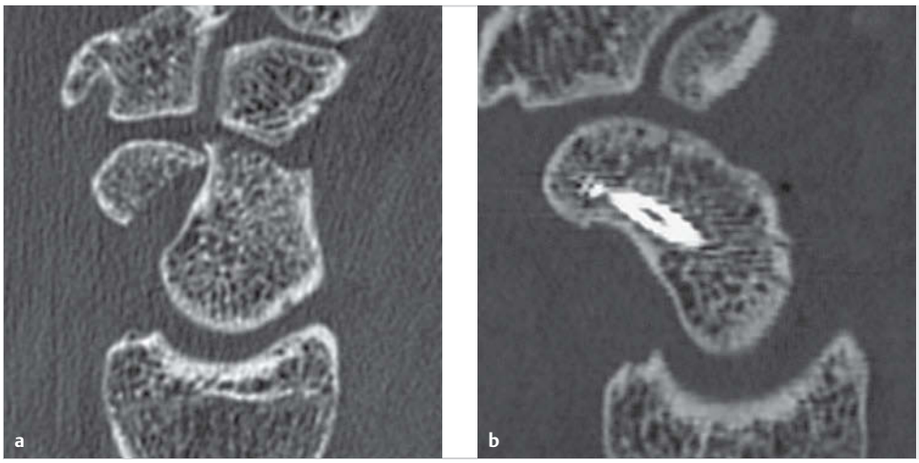

Abb. 19.9 Prä- und postoperative CT einer primär stark dislozierten Skaphoidfraktur (Typ B2).
a Versatz des distalen Skaphoidfragments um volle Organbreite nach palmar.
b Anatomische Reposition und HBS-Schraubenfixation in der postoperativen CT.

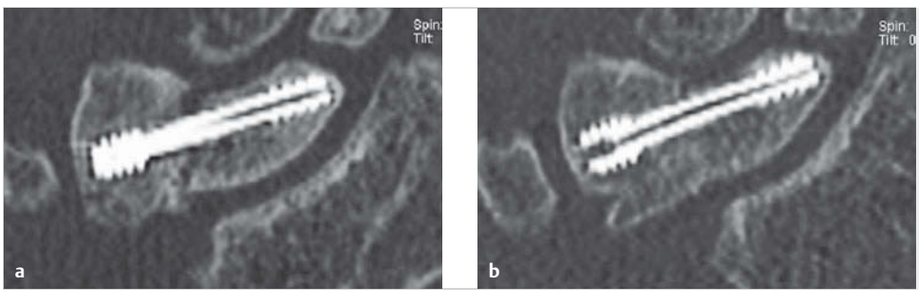

Abb. 19.10 Konsolidierungsverlauf einer operativ versorgten Skaphoidfraktur (Typ B2).
a Nach 6 Wochen ist der Frakturspalt noch erkennbar (schräg-koronale MPR einer CT).
b Nach 12 Wochen ist die Fraktur knöchern vollständig durchbaut (schräg-koronale MPR einer CT).

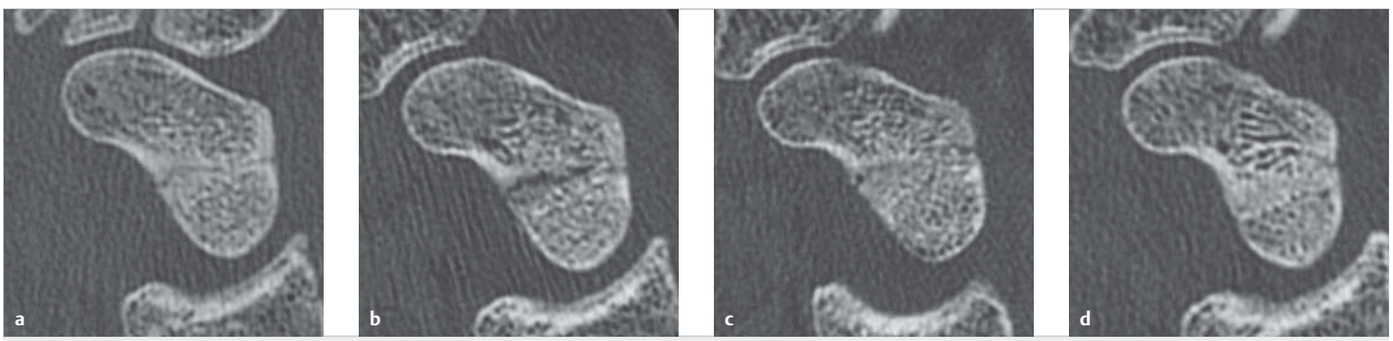

Abb. 19.11 Heilungsverlauf einer konservativ behandelten Skaphoidfraktur (Typ A2) in der CT.
a Nicht dislozierte Querfraktur knapp 1 Woche nach dem Trauma.
b Nach 5 Wochen resorptive Vorgänge an den Fragmenträndern.
c Nach 10 Wochen initiale Knochenbrückchen, jedoch keine Konsolidierung.
d Nach 20 Wochen vollständige knöcherne Durchbauung der Fraktur.

▶ **Frakturkonsolidierung.** Periostaler Kallus bildet sich während der Heilung einer Skaphoidfraktur nicht. Die CT ist der Projektionsradiografie in der Beurteilung der Bruchheilung überlegen, weil sie einen Einblick in die Submillimeter-Anatomie des Frakturspalts ermöglicht, wo die Konsolidierung ausschließlich stattfindet (▶ Abb. 19.11). Zunächst kommt es auch bei physiologischer Heilung in den ersten 4 Wochen zur Entkalkung an den Fragmenträndern mit scheinbarer Aufweitung des Frakturspalts. Danach setzt eine Remineralisation ein, gefolgt von feinen Knochenbrücken im Frakturspalt, die frühestens ab der 6. Woche in der hochaufgelösten CT sichtbar werden. Eine sichere Frakturheilung ist frühestens ab der 9. Woche nach dem Unfallereignis bzw. der Operation erkennbar. Eine knöcherne Durchbauung des Frakturspalts kann angenommen werden, wenn über mindestens 8 angrenzende Schichten von 0,5 mm Dicke (entsprechend 5 Schichten von 0,75 mm Dicke) überbrückender Knochen nachweisbar ist. Auch bei vollständiger Konsolidierung verbleiben rinnenförmige Vertiefungen in der Peripherie des ehemaligen Frakturspalts. Anhand der CT kann der Nachweis einer ungestörten, verzögerten oder ausbleibenden Konsolidierung erbracht werden.

Wertung und Empfehlung

Eine hochaufgelöste CT-Diagnostik sollte veranlasst werden
- zum Frakturnachweis bei klinischem Verdacht, aber unauffälligem Röntgenbefund (**Frakturdetektion**),
- zur Therapieplanung bei schon erbrachtem Frakturnachweis durch andere Verfahren, um das Alter, den Dislokationsgrad und die Stabilität der Skaphoidfraktur zu bestimmen (**Frakturstaging**) und
- zur definitiven Beurteilung der knöchernen Konsolidierung (**Frakturheilung**).

aus: Schmitt u.a., Bildgebende Diagnostik der Hand (ISBN 9783131287236) © 2015 Georg Thieme Verlag KG

Wenn jedoch keinerlei Dislokation des kompakten und spongiösen Knochens vorliegt, kann der Frakturnachweis auch mithilfe der CT nicht erbracht werden. In dieser Situation ist die MRT zum Frakturnachweis bzw. Ausschluss sensitiver.

19.3.3 Magnetresonanztomografie

Die wichtigste Indikation zur MRT ist der klinische Verdacht auf eine Skaphoidfraktur bei unauffälligen oder fraglichen Röntgen- und CT-Befunden („okkulte Skaphoidfraktur"), da die MRT ein Knochenmarködem mit hoher Sensitivität nachweisen kann.

Technische Durchführung

Für die Abbildung des Ödems sind fettsaturierte Sequenzen besonders geeignet, sowohl frequenzselektiv (spektral) gesättigte T2w oder PDw FSE-Sequenzen als auch die STIR-Sequenz (s. Kap. 9). In diesen Sequenzen kommt das Ödem signalreich gegenüber dem signalarmen (fettsupprimierten) Knochenmark zur Darstellung. Es sollten folgende Akquisitionsparameter berücksichtigt werden:

- Abtastfeld („Field of View", FOV) 80–100 mm
- akquirierte Schichtdicke 2,0 mm (oder 1,5 mm) ohne Schichtlücken
- additiv zu den Standardebenen mindestens eine Sequenz mit Abbildung des Skaphoids in schräg-sagittaler Orientierung parallel zu seiner Längsausdehnung

Zur besseren Visualisierung des Frakturspalts in der MRT kann eine kontrastverstärkte T1w Sequenz ohne Fettsaturation beitragen, in der der Frakturspalt mit höherem Kontrast gegenüber dem signalangehobenen Knochenmark zur Darstellung kommt. Weiterhin ist die i. v. Kontrastmittelgabe zum Erkennen einer Begleitruptur des Lig. scapholunatum hilfreich. Technische Details und ein MRT-Sequenzprotokoll des Skaphoids finden sich in Kap. 9.

Befundkonstellationen

▶ **Knochenmarködem.** Ein sensitives, aber unspezifisches Charakteristikum des knöchernen Traumas ist das Knochenmarködem, das in T2w Sequenzen mit Fettsaturation als hyperintenses Areal imponiert. Mit ähnlichen Ödemmustern im Skaphoid müssen 2 posttraumatische Situationen mit unterschiedlichen Therapiekonsequenzen unterschieden werden (▶ Tab. 19.6):

- Das alleinige posttraumatische Ödem spricht für eine Knochenmarkkontusion mit **mikrotrabekulärer Infraktion („Bone Bruise")**. Eine signalarme Frakturlinie oder ein flüssigkeitsgefüllter Frakturspalt sind nicht erkennbar (▶ Abb. 19.12), eine stabilitätsgefährdende Diskontinuität am Skaphoid liegt nicht vor.
- Kennzeichen der **Skaphoidfraktur** in der MRT ist das Nebeneinander von einem Knochenmarködem und einer Frakturlinie (▶ Abb. 19.13 u. ▶ Abb. 19.14). Die Frakturlinie bei nicht dislozierter Fraktur ist signalarm in T1- und T2-Gewichtung, der Gelenkerguss im klaffenden Frakturspalt signalreich in T2-Gewichtung. Ohne den Nachweis einer Frakturlinie bzw. eines Frakturspaltes in mehreren angrenzenden Schichten darf die Diagnose einer Skaphoidfraktur nicht gestellt werden.
- Eine Sondersituation stellt die **osteoligamentäre Avulsionsfraktur** durch die am Skaphoid ansetzenden Bänder dar. Es handelt sich um stabile Frakturen, die entweder mit einem fokalen (▶ Abb. 19.15) oder diffusen Knochenmarködem einhergehen. Beim flächenhaften Ödem wird eine instabile Fraktur am besten mit einer ergänzenden CT ausgeschlossen.

Tab. 19.6 Differenzialdiagnose des Kahnbeintraumas in der MRT.

Parameter	Bone Bruise	Skaphoidfraktur
Knochenmarködem	territorial ohne scharfe Grenze	territorial in beiden Fragmenten
Frakturlinie	nicht nachweisbar	signalarm von Kortikalis zu Kortikalis
Frakturspalt	nicht nachweisbar	nachweisbar nur bei Dislokation
Gelenkerguss	fehlend oder gering	meist deutlich

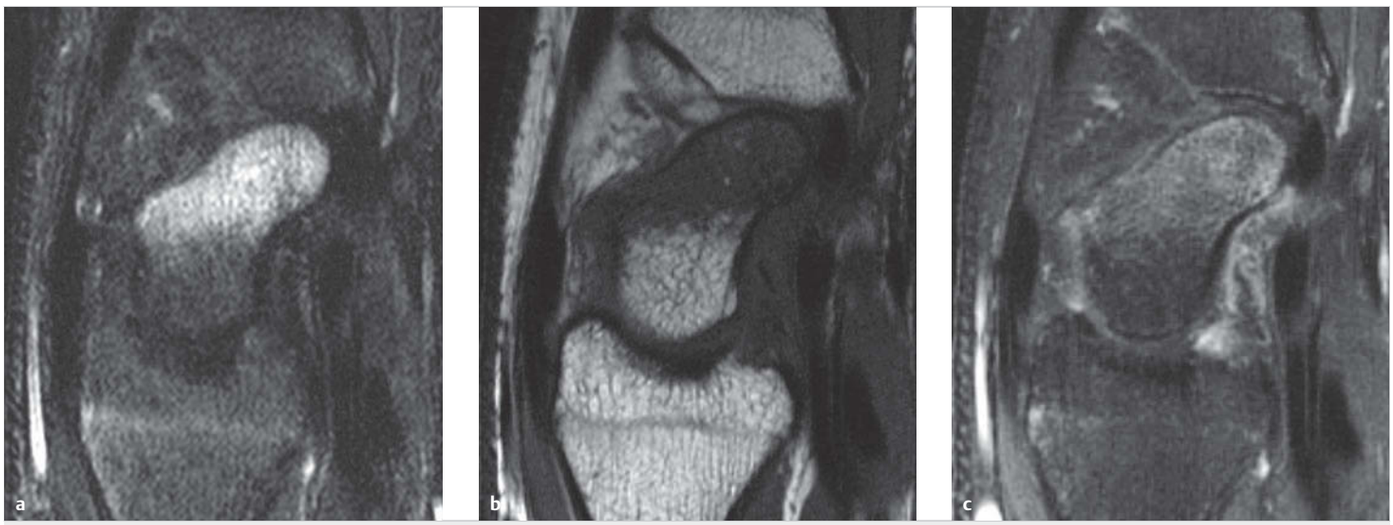

Abb. 19.12 MRT einer Knochenkontusion („Bone Bruise") des Skaphoids. In der schräg-sagittalen MRT liegt ein Knochenmarködem mit Hyper-Enhancement in der distalen Kahnbeinhälfte vor, jedoch keine Frakturlinie. Eine Fraktur konnte auch im Follow-up nicht nachgewiesen werden.
a MRT: PDw FSE fs.
b MRT: T1w FSE.
c MRT: T1w FSE fs nach Gadolinium.

aus: Schmitt u.a., Bildgebende Diagnostik der Hand (ISBN 9783131287236) © 2015 Georg Thieme Verlag KG