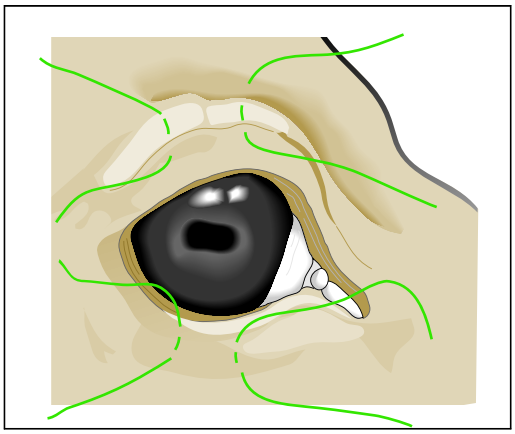

▶ **Abb. 32.2** Temporäre Korrektur eines Entropiums. Mindestens 2 unterbrochene vertikale U-Hefte werden in jedes Lid gesetzt, in die Nähe der Lidränder und ca. 10 – 20 mm davon entfernt. Diese Hefte sollten für mindestens 10 – 20 Tage verbleiben.

- **Permanente Korrektur** durch Exzision des überschüssigen Hautstreifens und Verschluss mit Einzelknopfheften mit einem Nahtmaterial der Stärke 4-0, die nach 14 Tagen entfernt werden.

Merke: Die permanente Entropiumkorrektur sollte nur dann durchgeführt werden, wenn die anderen Methoden fehlgeschlagen sind, da die Gefahr der Überkorrektur besteht.

Prognose Gut.

Differenzialdiagnosen Keine.

32.2.2 Andere kongenitale Anomalien

Selten treten auf:
- Ankyloblepharon (Verschluss der Augenlider nach der Geburt)
- Agenesie und Kolobome der Lider
- Dermoide (versprengte Hautkeime) an Lidern und Bindehaut
- Fehlstellungen der Wimpern

32.2.3 Verletzungen

Häufigkeit der Erkrankung Lidverletzungen sind beim adulten Pferd häufig und kommen auch beim Fohlen vor.

Symptome Wegen der guten Durchblutung können solche Wunden starke Schwellungen und Hämatome aufweisen, haben allerdings auch eine gute Heilungstendenz, wenn sie sachgemäß versorgt werden.

Therapie Wenn der Lidrand in Mitleidenschaft gezogen ist, muss eine solche Verletzung möglichst schnell chirurgisch versorgt und der Lidrand wiederhergestellt werden. Der Wundverschluss erfolgt, wenn nötig, nach vorsichtigem Débridement mit einem resorbierbaren Nahtmaterial der Stärke 4-0 oder 5-0 in 2 Schichten. Zuerst werden die Wundränder über die Submukosa mit Einzelknopfheften adaptiert, wobei die Konjunktiva nicht durchstochen wird. Damit ist eine Irritation der Hornhaut durch Nahtmaterial ausgeschlossen. Die Naht des Lidrands (Intramarginalnaht) und die Hautnähte sind versenkte Einzelknopfhefte. Als Alternative kann eine Moser-Achternaht als Intramarginalnaht verwendet werden (▶ **Abb. 32.3**).

Prognose Gut.

Differenzialdiagnosen Keine.

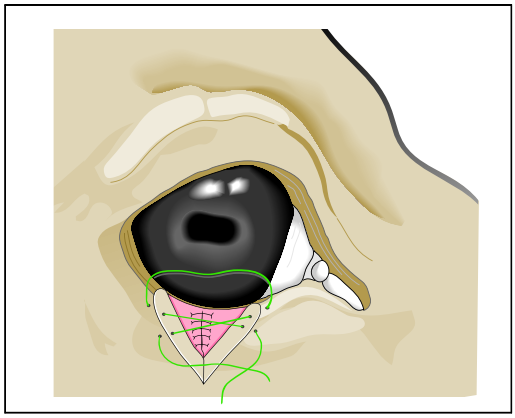

▶ **Abb. 32.3** Achternaht als Intramarginalnaht.

aus: Fey u. a., Fohlenmedizin (ISBN 9783830411338) © 2011 Enke Verlag

32.2.4 Akinesie, Anästhesie und Analgesie

Die Versorgung von Lidrandverletzungen und die Korrektur des Entropiums erfordern eine Schmerzausschaltung im Bereich der Lider. Durch eine gute Analgesie kann eine Allgemeinnarkose hinfällig sein oder zumindest ihre Tiefe reduziert werden.

Innervation Die sensible Innervation erfolgt durch Äste des N. trigeminus (CN V), wobei N. frontalis, N. lacrimalis und N. infratrochlearis Äste des N. ophthalmicus sind und der N. zygomaticus ein Ast des N. maxillaris ist. Der N. frontalis (supraorbitalis) innerviert die zentralen Anteile, der N. lacrimalis die lateralen Anteile des Oberlids und der N. infratrochlearis die medialen Anteile des Ober- und Unterlids. Der laterale Anteil des Unterlids wird vom N. zygomaticus innerviert (▶ **Abb. 32.4**).

Durchführung **Analgesie:** Um eine Analgesie zu erreichen, kann das Lokalanästhetikum (Lidocainhydrochlorid mit Sperrkörper) als Infiltrationsanästhesie subkutan entlang des Lidrands oder direkt an den N. frontalis oder N. infratrochlearis appliziert werden. Die Nn. zygomaticus und lacrimalis werden durch eine Infiltrationsanästhesie blockiert.

- Die Infiltration des **N. frontalis** mit 1 – 2 ml Lokalanästhetikum erfolgt an seinem Austritt aus dem Foramen supraorbitale.
- Die Infiltration des **N. infratrochlearis** erfolgt an der knöchernen Einziehung des dorsalen und medialen Orbitarandes (▶ **Abb. 32.4 a**).

Akinesie: Um eine Akinesie zur Ausschaltung des Kneifreflexes im Rahmen der Augenuntersuchung zu erzielen, erfolgt beim adulten Pferd die Infiltration des N. auriculopalpebralis, der als Fazialisast den M. orbicularis oculi mit motorischen Nervenfasern versorgt. Beim Fohlen wird eine Akinesie nur in Zusammenhang mit operativen Eingriffen am Lid notwendig. 1 – 2 ml des Lokalanästhetikums werden entweder an der Ohrbasis über der Artikulation des Processus coronoideus mit dem Processus zygomaticus des Os temporale oder über dem höchsten Punkt des Arcus zygomaticus injiziert, wo er auch unter der Haut palpierbar ist, oder am Übergang vom Os frontale in den Arcus zygomaticus (▶ **Abb. 32.5**).

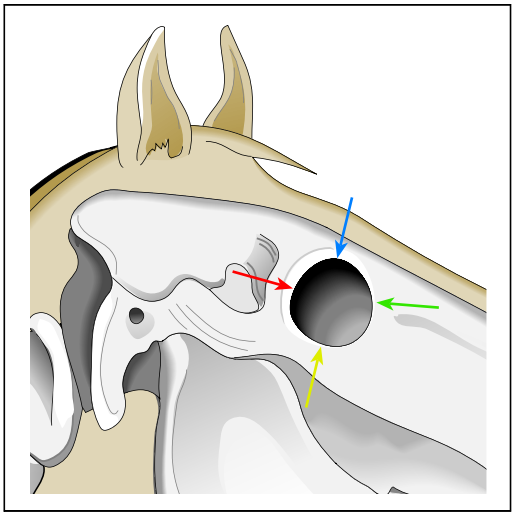

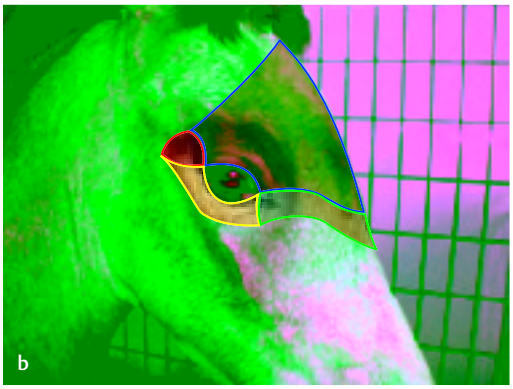

▶ **Abb. 32.4** Nervale Versorgung im Kopfbereich.
Die sensible Innervation der Augenlider erfolgt durch Äste des N. ophthalmicus und des N. maxillaris: Der N. frontalis (blau), N. lacrimalis (rot) und N. infratrochlearis (grün) sind Äste des N. ophthalmicus. Der N. zygomaticus (gelb) ist ein Ast des N. maxillaris.
Die Innervationsgebiete der Nervenäste aus **a:** blau: N. frontalis; rot: N. lacrimalis; grün: N. infratrochlearis; gelb: N. zygomaticus.

aus: Fey u. a., Fohlenmedizin (ISBN 9783830411338) © 2011 Enke Verlag