1 Akutes Koronarsyndrom

1.1 Wie lautet Ihre Verdachtsdiagnose? Begründen Sie diese!

Akutes Koronarsyndrom (umfasst die Krankheitsbilder instabile Angina pectoris, Myokardinfarkt ohne ST-Streckenhebung [NSTEMI], Myokardinfarkt mit ST-Streckenhebung [STEMI]; s. auch Kommentar); Begründung: typische Klinik (länger anhaltender Thoraxschmerz); viele Risikofaktoren (männliches Geschlecht, Alter des Patienten, Diabetes mellitus, Nikotinabusus, arterielle Hypertonie)

1.2 Welche Untersuchungen führen Sie nun durch?

- **12-Kanal-EKG**, da hier evtl. die Diagnose Myokardinfarkt mit ST-Streckenhebung sofort gesichert werden kann
- **Echokardiographie** (wenn verfügbar), evtl. Feststellung von Wandbewegungsstörungen und darüber genauere Zuordnung des Infarktareals

1.3 Beschreiben Sie die maßgeblichen Befunde des vorliegenden EKG! Welche Ursachen kommen für die Verschlechterung des Zustands des Patienten in Betracht?

- **EKG-Befund:** Sinusrhythmus, Steiltyp, keine Erregungsausbreitungs- und -rückbildungsstörungen.
- **Diagnose:** akutes Koronarsyndrom; Begründung: aktuell ergibt sich aus dem EKG nicht die Diagnose eines Myokardinfarktes mit ST-Streckenhebung (STEMI), trotzdem ist weiterhin – aufgrund der anhaltenden Beschwerdesymptomatik – von einer kritischen Durchblutungsstörung (instabile Angina pectoris, Myokardinfarkt ohne ST-Streckenhebung [NSTEMI]) auszugehen
- Zustandsverschlechterung könnte erklärt werden durch:
  - evtl. kritische Einschränkung der Pumpfunktion
  - starke Schmerzsymptomatik

1.4 Welche Maßnahmen ergreifen Sie?

- **Alarmierung eines Notarztwagens**, um den Patienten in eine Klinik zu bringen, damit evtl. eine Herzkatheteruntersuchung mit Koronarangiographie und PTCA erfolgen kann
- Kontinuierliches **Blutdruck- und EKG-Monitoring**
- Gabe von **Sauerstoff** (6–8 l/min), um das Sauerstoffangebot zu verbessern
- **Oberkörperhochlagerung** zur Senkung der kardialen Vorlast und Verbesserung der Atemsituation
- Legen eines **intravenösen Zugangs**
- Medikamentengabe:
  - **Acetylsalicylsäure** (ASS) (500 mg i. v.) zur Antikoagulation
  - **Heparin** (5000 IE i. v.) zur Antikoagulation
  - **Nitroglyzerin-Spray** (z. B. Nitrolingual 2 Hub sublingual, ggf. wiederholen) zur Senkung der Vorlast und Verbesserung der Herzdurchblutung
  - **Opioidanalgetikum** (z. B. Morphin 10 mg i. v. fraktioniert) zur Schmerzbekämpfung; ggf. zuvor Gabe eines **Antiemetikums** (z. B. Metoclopramid 10 mg i. v.) zur Vermeidung einer opioidinduzierten Übelkeit
  - **Benzodiazepin** (z. B. Midazolam 2,5–5 mg) zur Sedierung und Anxiolyse
  - Ggf. **Betablocker** (z. B. Metoprolol 5 mg i. v. fraktioniert) zur Reduktion des kardialen Sauerstoffbedarfes (nur wenn Blutdruck und Herzfrequenz hochnormal oder erhöht sind)

1.5 Mit welchen möglichen Komplikationen müssen Sie rechnen?

- Herzrhythmusstörungen bis hin zum Kammerflimmern
- Herz-Kreislaufstillstand
- Herzinsuffizienz mit Entwicklung eines kardiogenen Schocks

1.6 Welche Diagnostik und Therapie sollte in der Klinik durchgeführt werden?

- EKG-Kontrolle
- Labordiagnostik, v. a. Troponin I und T, CK, CK-MB, AST (GOT), LDH, Myoglobin
- Echokardiographie
- Bei Myokardinfarkt mit ST-Streckenhebungen (STEMI) evtl. systemische Lysetherapie (Reperfusionstherapie) mit Tenecteplase oder Alteplase

➜ Fall 1 Seite 1

Sattler, Fallbuch Kardiologie und Angiologie (ISBN 9783131418111) © 2007 Georg Thieme Verlag

- Besser (wenn verfügbar) Herzkatheteruntersuchung mit Koronarangiographie, ggf. mit PTCA und Stentimplantation
- Bei NSTEMI Wiederholung der Untersuchung im Verlauf, bei nichtbeschwerdefreien Patienten Überwachung auf ITS

Kommentar

Definition: Das „akute Koronarsyndrom" als **Folge der koronaren Herzerkrankung** (KHK) umfasst die Krankheitsbilder:

- **instabile Angina pectoris**
- **Myokardinfarkt ohne ST-Streckenhebung** (nichttransmuraler Infarkt, NSTEMI = non-ST-elevation myocardial infarction)
- **Myokardinfarkt mit ST-Streckenhebung** (transmuraler Infarkt, STEMI = ST-elevation myocardial infarction).

Es ist – im Gegensatz zur stabilen Angina pectoris (s. Fall 16) – ein potenziell lebensbedrohlicher Zustand.

Pathophysiologie: Durch bestimmte **Risikofaktoren** (s. Übersicht 1.1) entwickelt sich eine **Atherosklerose**, die sich als koronare Makroangiopathie am Herzen manifestieren kann. Man spricht hier von der koronaren Herzerkrankung (KHK).

Übersicht 1.1 Wesentliche Risikofaktoren der KHK

- Männliches Geschlecht
- Alter (>50 Jahre bei Männern, >60 Jahre bei Frauen)
- Positive Familienanamnese für KHK oder Herzinfarkt
- Zigarettenrauchen
- Diabetes mellitus
- Fettstoffwechselstörung
- Arterielle Hypertonie
- Adipositas

Die atherosklerotischen Plaques führen zu einer Lumeneinengung der Koronararterien. Durch **Ruptur einer solchen Plaque** mit Plaqueeinblutung und konsekutiver Thrombozytenaggregation an der Oberfläche der rupturierten Plaque wird die Koronararterie teilweise (beim NSTEMI) oder komplett (beim STEMI) verlegt (s. Abb. 1.1). Es kommt zu einer **akuten Abnahme der Koronardurchblutung**. Hierdurch werden die von diesem Gefäß abhängigen Myokardbereiche unzureichend mit Sauerstoff versorgt (**Myokardischämie**), es droht der irreversible Zelluntergang (Infarkt) mit Nekrose und Narbenbildung.

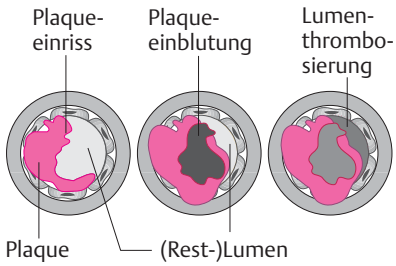

Abb. 1.1 *Koronararterienverschluss durch Plaqueruptur, Plaqueeinblutung und Lumenthrombosierung*

Klinik: Leitsymptom des akuten Koronarsyndroms ist die **langandauernde (> 20 min) Angina pectoris** (Stenokardie). Die Schmerzen sind typischerweise **retrosternal** lokalisiert und können in Hals, Kiefer, Nacken, Schulter oder Arm ausstrahlen. Weiterhin können **vegetative Begleitsymptome** wie Unruhe, (Todes-) Angst, Blässe, Kaltschweißigkeit, Übelkeit und Erbrechen auftreten.

Diagnostik: Die drei Formen des akuten Koronarsyndroms lassen sich **anhand von Anamnese und klinischer Symptomatik nicht unterscheiden**. Dies ist erst mithilfe von 12-Kanal-EKG und Labordiagnostik möglich. Mit dem **12-Kanal-EKG** lassen sich ggf. die **typischen ST-Streckenhebungen** (s. Abb. 1.2) darstellen. Liegen diese vor, handelt es sich um einen **Myokardinfarkt mit ST-Streckenhebungen** (STEMI). Neben der Diagnose des STEMI kann man mit dem 12-Kanal-EKG auch ungefähr die Lokalisation des Infarktareals bestimmen (s. Fall 39).

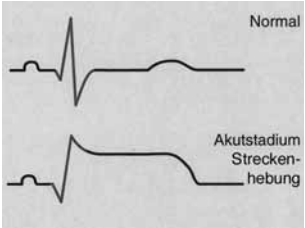

Abb. 1.2 *EKG normal und mit ST-Streckenhebung im Akutstadium des Myokardinfarktes*

Bei instabiler Angina pectoris und Myokardinfarkt ohne ST-Streckhebungen finden sich im

➜ Fall 1 Seite 1

EKG keine ST-Streckenhebungen. Zur Unterscheidung dieser beiden Formen werden (herz)spezifische **Laborparameter** herangezogen, und zwar herzspezifisches Troponin I und T, CK mit ihrem Unterenzym CK-MB, AST (GOT), LDH und Myoglobin (s. Fall 39): Bei der **instabilen Angina pectoris** kann auch im Verlauf **keine Erhöhung der (herz)spezifischen Laborparameter** – insbesondere nicht von hochspezifischem Troponin I und T – nachgewiesen werden. Beim **Myokardinfarkt ohne ST-Streckenhebungen** (**NSTEMI**) kommt es zu einer **Erhöhung der (herz)spezifischen Laborparameter**.

Auch bei initial unauffälligen Befunden in EKG und Labor ist bei entsprechender Symptomatik zunächst weiter von der Möglichkeit eines Myokardinfarktes auszugehen, die Untersuchungen sollten **nach ca. 3–6 Stunden wiederholt** werden.

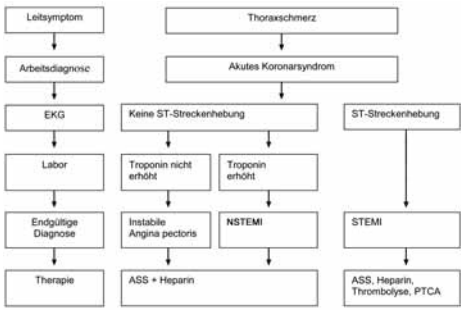

Abb. 1.3 *Diagnostik und Therapie des akuten Koronarsyndroms*

Basistherapie bei akutem Koronarsyndrom: s. auch Antwort zur Frage 1.4. Ziel der Basis- bzw. Akuttherapie ist die **Vermeidung eines Myokardinfarkts** oder **Begrenzung der Infarktgröße** sowie die **Vermeidung von Komplikationen** wie Herzrhythmusstörungen und Herzinsuffizienz. Dies kann erreicht werden durch:

- verbessertes Sauerstoffangebot an das Herz,
- Senkung des myokardialen Sauerstoffverbrauchs,
- ggf. Verhinderung des Koronargefäßverschlusses,
- ggf. schnelle Wiedereröffnung des verschlossenen Koronargefäßes,
- kontinuierliche Überwachung von Herzfrequenz und Blutdruck, um Komplikationen (z. B. Herzrhythmusstörungen) rechtzeitig erkennen und behandeln zu können.

Das Sauerstoffangebot an das Herz lässt sich durch **Oberkörperhochlagerung**, **Sauerstoffgabe** und **Nitroglyzerin**, welches die Koronargefäße erweitert, verbessern. Nitroglyzerin erweitert auch die peripheren Gefäße und führt damit zu einer Vorlastsenkung. Das Herz wird weniger belastet und der myokardiale Sauerstoffverbrauch sinkt. Da Schmerzen und Angst den myokardialen Sauerstoffverbrauch erhöhen, ist es sinnvoll, den **Patienten zu beruhigen** sowie schmerzstillende Medikamente (z. B. **Opioidanalgetika**) und anxiolytisch sowie sedierend wirkende Medikamente (z. B. **Benzodiazepine**) zu verabreichen. Sind Herzfrequenz und Blutdruck hochnormal oder erhöht, können sie durch **Betablocker** gesenkt werden. Dies reduziert ebenfalls den myokardialen Sauerstoffverbrauch. Dem weiteren Verschluss des Koronargefäßes wird durch **Acetylsalicylsäure** und **Heparin** entgegengewirkt.

Eine evtl. notwendige Wiedereröffnung des Koronargefäßes (**Reperfusionstherapie**) durch eine systemische Lysetherapie (z. B. Tenecteplase) kann bereits präklinisch unter bestimmten Voraussetzungen (Beschwerdebeginn < 6 Stunden, sicherer Nachweis des STEMI im EKG, keine Kontraindikationen [z. B. Schlagfall in den letzten 6 Monaten, gastrointestinale Blutung in den letzten 4 Wochen, schweres Trauma oder große OP in den letzten 3 Wochen]) durch den Notarzt erfolgen. Hierdurch kann wertvolle Zeit gespart werden. Ansonsten besteht die Möglichkeit, in einer entsprechend ausgerüsteten Klinik eine Herzkatheteruntersuchung mit Koronarangiographie und PTCA durchzuführen (s. Fall 21). Der Transport dorthin sollte immer in notärztlicher Begleitung erfolgen.

Prognose: Beim akuten Koronarsyndrom liegt das Myokardinfarktrisiko bei mindestens 20%. Der Myokardinfarkt ist eine **tödliche Erkrankung**, 30% aller Patienten erreichen die Klinik nicht lebend. Ursache sind meist lebensbedrohliche Herzrhythmusstörungen wie Kammerflimmern.

Auch langfristig hängt die Prognose entscheidend von der frühzeitigen Diagnosestellung und – bei Vorliegen eines Myokardinfarktes – von der **Zeitdauer bis zur Wiederherstellung der Koronarperfusion** ab. Gelingt dies in den

➜ Fall 1 Seite 1

Sattler, Fallbuch Kardiologie und Angiologie (ISBN 9783131418111) © 2007 Georg Thieme Verlag

ersten sechs Stunden nach Symptombeginn, ist die Prognose bei entsprechender Begleittherapie günstig.

ZUSATZTHEMEN FÜR LERNGRUPPEN

Differenzialdiagnosen des Thoraxschmerzes

Zeitlicher Verlauf verschiedener myokardialer Labormarker bei Infarkt

Kontraindikationen für eine Antikoagulationstherapie mit Acetylsalicylsäure und Heparin

Therapie des Kammerflimmerns

Therapie der akuten Herzinsuffizienz

2 AV-Knoten-Reentry-Tachykardie

2.1 Beschreiben Sie den EKG-Befund!

- Regelmäßige Tachykardie (Frequenz 220/min)
- QRS-Komplex schmal
- Indifferenz- bis Steiltyp
- Keine P-Wellen abgrenzbar

2.2 Wie lautet Ihre Verdachtsdiagnose, und welche wesentlichen Differenzialdiagnosen erwägen Sie?

- Verdachtsdiagnose: **AV-Knoten-Reentry-Tachykardie**; Begründung: typische Klinik (plötzlich aufgetretenes Herzrasen, Schwindelgefühl), typischer EKG-Befund (s. Antwort zur Frage 2.1)
- **Differenzialdiagnosen** bei regelmäßiger Tachykardie mit schmalen QRS-Komplexen:
  - Sinustachykardie (aber es wären P-Wellen sichtbar)
  - Vorhofflattern mit schneller Überleitung (aber es wären meistens Vorhofaktionen als Flatterwellen sichtbar)
  - Ektope Vorhoftachykardie (aber es wären P-Wellen sichtbar)
  - Vorhofflimmern mit schneller Überleitung (aber die Herzfrequenz wäre arrhythmisch; dieses ist bei hohen Frequenzen wie in diesem Fall jedoch schwer differenzierbar)

2.3 Welche Therapiemöglichkeiten stehen Ihnen zur Verfügung?

- **Vagusreiz**, z. B.
  - Valsalva-Manöver (Bauchpresse nach tiefer Inspiration bei geschlossener Glottis)
  - Schnell kaltes Wasser trinken
  - Karotis-Massage (max. 5 s, nie gleichzeitig beidseits und nur beim jüngeren Patienten ohne Hinweise auf Arteriosklerose der Halsgefäße [Ausschluss durch Auskultation → kein Strömungsgeräusch]) (s. Abb. 2.1)
  - Eiskrawatte anlegen
- Bei erfolglosem Vagusreiz medikamentöse Therapie:
  - **Adenosin** (z. B. Adrekar 6 mg als Bolus i. v., bei fehlendem Erfolg Dosissteigerung alle 2–3 min → 9–12(–18) mg als Bolus i. v.) wirkt negativ dromotrop am AV-Knoten und bedingt daher kurzfristig einen kompletten AV-Block (s. Abb. 2.2 und auch Kommentar)
  - Alternativ oder bei Versagen von Adenosin: **Verapamil** (z. B. Isoptin 5–10 mg lang-

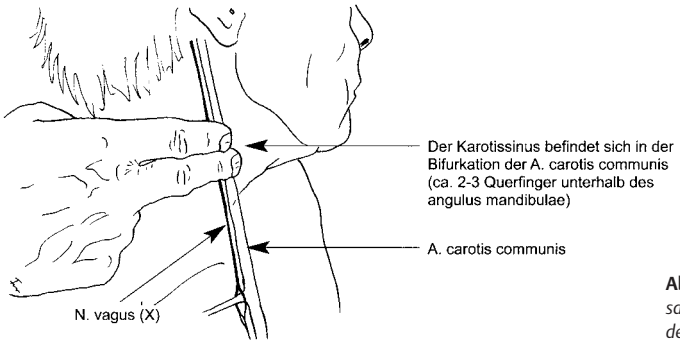

Abb. 2.1 *Karotis-Massage: Lokalisation des Karotissinus und Position der Finger*

➜ Fall 2 Seite 2