1 Einleitung

Der Körper verfügt über zahlreiche Sinnesorgane, die in der Lage sind, **Informationen** sowohl von der **Außenwelt** als auch aus dem **Körperinneren** aufzunehmen.

Die Wahrnehmung der Außenwelt bezeichnet man als **Exterozeption**, die des eigenen Körpers als **Interozeption**. Bei der Interozeption werden **Proprio- und Viszerozeption** unterschieden. Letztere entspricht der Wahrnehmung von Organtätigkeiten (z. B. „Magenknurren"), während die Propriozeption die eigene Körperlage im Raum erfasst. Sie wird auch als Tiefensensibilität bezeichnet.

Sinnesorgane sind mit verschiedenartigen **Sinneszellen** (Rezeptoren, Sensoren) ausgestattet. Diese sind in der Lage, die einwirkenden Reize in **elektrische Signale** umzuwandeln. Diese sog. Rezeptorpotenziale werden u. a. dem zentralen Nervensystem zugeleitet, damit der Körper z. B. auf Veränderungen, Bedrohungen oder auch Annehmlichkeiten **angemessen reagieren** kann.

Relevante Reize sind v. a. Licht und Schall, Temperatur, Bewegung und Druck sowie chemische und physikalische Faktoren.

Beim Menschen werden **5 klassische Sinne** beschrieben: **Sehen**, **Hören, Riechen, Schmecken** und **Tasten**. Die moderne Physiologie ergänzt weitere Empfindungen: **Temperatursinn** (Thermorezeption), **Schmerzempfindung** (Nozizeption), **Gleichgewichtssinn** (vestibulärer Sinn) und **Körperempfindung** (Tiefensensibilität, Propriozeption).

Entsprechend den aufzunehmenden Reizen sind v. a. folgende Organe als Sinnesorgane zu bezeichnen:

- **Ohren (Hörapparat)**
- **Nase**
- **Augen (Sehapparat)**
- **Mund**
- **Haut**

1.1 Unsere Sinne und Empfindungen

Sehsinn. Die anatomischen Grundlagen sowie der Sehvorgang sind in Kap. 2 beschrieben.

Hörsinn. Die anatomischen Grundlagen sowie der Hörvorgang sind in Kap. 3 beschrieben.

Tastsinn. Mehr zum Tastsinn lesen Sie in Kap. 4.3.1.

Geruchssinn. Der Geruchssinn war insbesondere für den frühen Menschen von großer Bedeutung. Er dient dazu, aromatische Moleküle in der Umgebungsluft wahrzunehmen und zu deuten. Damit verbunden ist einerseits eine Warnfunktion, z. B. Feuer frühzeitig wahrzunehmen und schlechte Nahrung oder andere Bedrohungen auszumachen. Andererseits spielt der Geruchssinn u. a. bei der Partnerbindung eine herausragende Rolle. Studien legen zudem nahe, dass Erinnerungen an Erlebtes vor allem an olfaktorische Informationen gebunden sind. Beim „modernen Menschen" kommt dies erheblich weniger zum Tragen: Aromatisierte Nahrungsmittel, Ausdünstungen z. B. von Bau- und Wohnmaterial, Körperparfums u.v.m. überlagern allzu oft die natürlichen Signale. Dabei können die meisten Menschen physiologisch potenziell mehrere Tausend Gerüche unterscheiden. Bei den meisten Gerüchen handelt es sich um eine Mischung verschiedener Duftstoffe.

Die Sinneszellen für die Wahrnehmung von Duftmolekülen liegen fast vollständig in der Schleimhaut der oberen Nasenmuschel (Regio olfactoria). Chemorezeptoren nehmen dort Reize auf, die in nervale Informationen umgewandelt und über den N. olfactorius zum Gehirn geleitet werden.

Die anatomischen Grundlagen sowie die Physiologie des Riechvorgangs finden Sie in Lernmodul 8 „Atmung, Lunge, Blut, Immunsystem".

Geschmackssinn. Die Wahrnehmung des Geschmacks diente ursprünglich – neben dem Geruchssinn – dazu, die Qualität und Genießbarkeit der Nahrung zu beurteilen. Nach heutigen Erkenntnissen kann der Mensch grundlegend 5 Qualitäten wahrnehmen: salzig, sauer, süß, bitter und umami. Sie werden über unterschiedliche Rezeptoren wahrgenommen. Diese Sinneszellen liegen v. a. in den Geschmacksknospen der Zunge, wobei bestimmte Bereiche auf die verschiedenen Nuancen spezialisiert sind. An der Geschmacksempfindung sind aber auch Sinneszellen im Nasen-Rachen- und Kehlkopfbereich sowie in der Speiseröhre beteiligt.

Schärfe hingegen wird als Reiz über Thermorezeptoren vermittelt und ist somit im biologischen Sinne keine Geschmackswahrnehmung. Die Weiterleitung der abgeleiteten Nervenimpulse an spezifische Areale der Großhirnrinde erfolgt über verschiedene Nerven. Beteiligt sind hier die Hirnnerven VII (N. facialis), IX (N. glossopharyngeus) und X (N. vagus). Die Bewertung der eingehenden Reize ist kulturell und individuell teilweise äußerst unterschiedlich. Sie können eine Hormonausschüttung, Speichelbildung, aber auch Übelkeit oder Brechreiz auslösen. Wenn die Geschmacksknospen geschädigt werden (z. B. bei Rauchern) oder vermindert regenerieren (z. B. im höheren Lebensalter oder bei Vitamin-B_{12}-Mangel), nimmt die Intensität der Geschmacksempfindung ab.

Temperatursinn. Mehr zum Temperatursinn lesen Sie in Kap. 4.3.2.

Schmerzempfinden. Das Schmerzempfinden bezeichnet eine enorm komplexe, subjektive Sinneswahrnehmung. Schmerzen können akut und chronisch, mit unterschiedlichem Charakter sowie mit und ohne Gewebeschädigungen am und im Körper auftreten. Äußerst breit ist das Spektrum subjektiver Empfindungen und körperlicher Reaktionen auf Schmerzreize und -zustände; es reicht von leicht unangenehmen Gefühlen bis zur lebensbedrohlichen Beeinflussung des Nervensystems, umfasst aber auch positive Bewertungen von Schmerzempfinden.

Als akutes Geschehen vermittelt Schmerz ein wichtiges Warnsignal, das auf drohende oder bestehende Gewebsdefekte hinweist. Temporär hat er auch die Funktion, Heilung zu schaffen – u. a., indem das betroffene Gewebe geschont wird. Beim chronischen Geschehen tritt diese Funktion in den Hintergrund; vielmehr bildet sich häufig das eigenständige Krankheitsbild des chronischen Schmerzsyndroms heraus.

aus: Sengebusch, Heilpraktiker-Kolleg – Sinnesorgane (ISBN 9783132439825) © 2022. Thieme. All rights reserved.

Abb. 1.1 Sinneswahrnehmungen und Qualitäten.

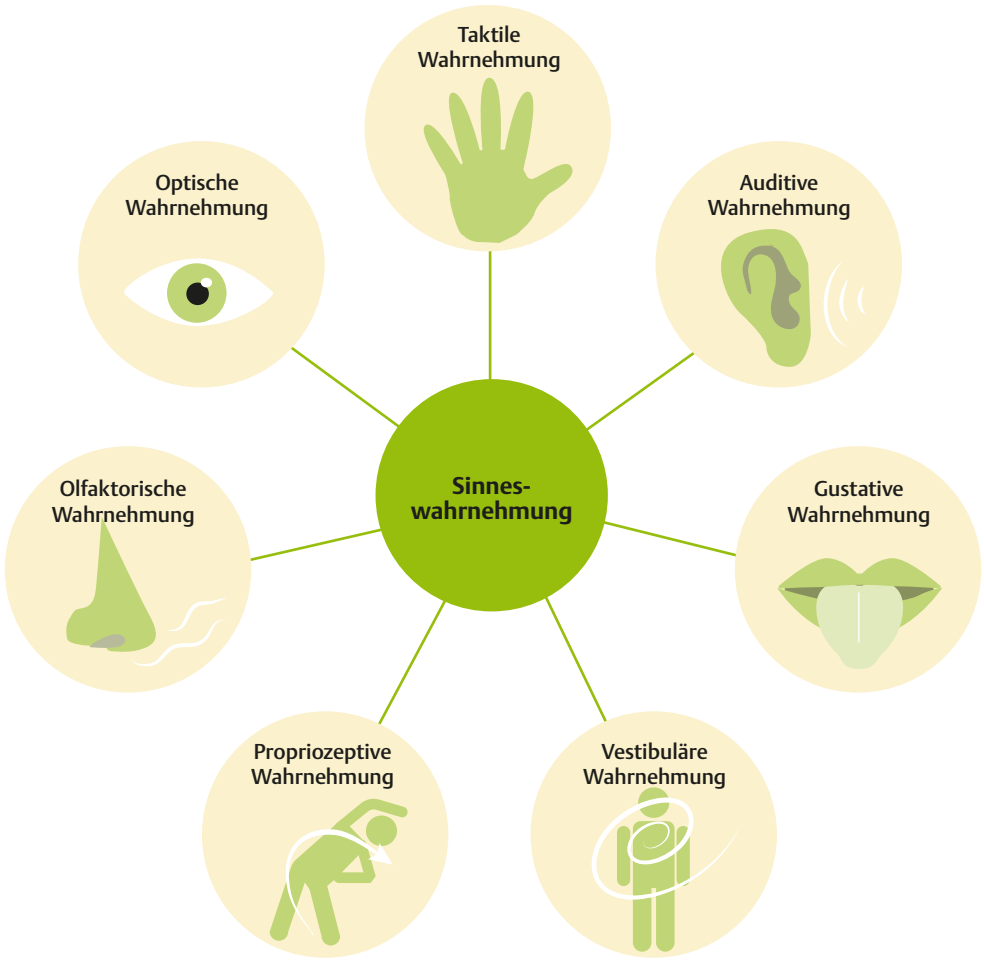

Grafik: J. Sengebusch

Wird ein Schmerz durch drohende oder bestehende Gewebsläsionen ausgelöst, sind sog. Nozizeptoren die Sinneszellen, die den Reiz aufnehmen und umwandeln. Sie sind v. a. in der Haut, in Muskeln und Eingeweiden lokalisiert.

Zusatzinfo

Die Leber kennt keinen Schmerz ...

Dieser eher lustig oder legitimierend gemeinte Stammtischspruch offenbart eine u. U. gefährliche Eigenart verschiedener Gewebe: Die Funktionsgewebe von Gehirn, Leber, Schilddrüse, Pankreas, Niere und anderen Organen enthalten kaum oder **keine Nozizeptoren**. Nur wenn bei Erkrankungen auch schmerzsensible umgebende Strukturen (z. B. Hirnhäute) betroffen sind, wird das Warnsignal Schmerz erzeugt.

Verschiedene Nozizeptoren **reagieren auf unterschiedliche Reize**. So nehmen **Mechanonozizeptoren** vorrangig starke Reize auf, während **polymodale** eher auf chemische oder physikalische Einwirkungen reagieren. Die Ansprechbarkeit sogenannter **stummer Nozizeptoren** wird erst durch **Entzündungsmediatoren** wie Prostaglandine, Bradykinin, Histamin oder Serotonin getriggert. Dies wird als **periphere Sensitivierung** bezeichnet.

Auslöser müssen keineswegs nur somatischer Natur sein. Schmerzempfindungen können auch **psychogen** sein, also durch starke Emotionen hervorgerufen werden. Nicht selten sind sie (Begleit-)Symptom psychiatrischer Erkrankungen.

Schmerzempfindungen sind in hohem Maße auch abhängig von **psychischen und sozialen Prägungen und Erfahrungen** und deshalb subjektiv gefärbt. So kann ein über Nozizeptoren vermittelter elektrischer Impuls bei zwei Menschen objektiv dieselbe Stärke besitzen, aber von beiden subjektiv ganz unterschiedlich verarbeitet werden. Hierbei spielen das **limbische System** und bestimmte Regionen der **Hirnrinde** eine ausschlaggebende Rolle.

Propriozeption und Gleichgewichtssinn. Die **Propriozeption (Tiefensensibilität)** dient der Wahrnehmung der eigenen Körperhaltung und der Orientierung im Raum. Sie erfasst Lage, Bewegung und Widerstand verschiedener Körperbereiche. Mit anderen Worten: Stellung, Beschleunigung, Spannung und Schwere. Diese Informationen sind sowohl für die Planung und Kontrolle willkürlicher als auch für unwillkürliche Bewegungen notwendig. Die wichtigsten **Rezeptoren** dieser Wahrneh-

aus: Sengebusch, Heilpraktiker-Kolleg – Sinnesorgane (ISBN 9783132439825) © 2022. Thieme. All rights reserved.

mungen liegen **im Bereich des Stütz- und Bewegungsapparates** (Muskel- und Sehnenspindeln, Bänder, Gelenkkapseln und Knochenhaut).

Davon abzugrenzen ist der **Gleichgewichtssinn**, weil damit i. d. R. lediglich die Wahrnehmung über den **vestibulären Apparat** im Innenohr gemeint ist. Auch der Gleichgewichtssinn gibt dem Körper Auskunft über dessen Lage, Haltung und Bewegung.

Zur Wahrung des Körpergleichgewichts durch situationsangemessene Haltungen und Bewegungen tragen auch der **Sehapparat**, das **Tastempfinden** sowie das **Kleinhirn** bei. Dieses „verrechnet" als „zentrale Instanz" die zusammengetragenen Informationen und leitet – flankiert vom Großhirn – daraus Befehle z. B. für den Bewegungsapparat ab.

Fazit – Das müssen Sie wissen

Sinneswahrnehmungen

Menschen nehmen sich und ihre Umwelt über verschiedene Wege und Sinnesorgane wahr. Die Wahrnehmung der Außenwelt bezeichnet man als **Exterozeption,** die des eigenen Körpers als **Interozeption**. Sie umfasst die **Proprio- und die Viszerozeption**.

Relevante Reize sind v. a. Licht und Schall, Temperatur, Bewegung und Druck sowie chemische und physikalische Faktoren.

Beim Menschen werden **5 klassische Sinne** beschrieben: **Hören, Riechen, Schmecken, Sehen** und **Tasten**. Weitere relevante Reize sind **Temperatursinn** (Thermorezeption), **Schmerzempfindung** (Nozizeption), **Gleichgewichtssinn** (vestibulärer Sinn) und **Körperempfindung** (Tiefensensibilität, Propriozeption).

Die entsprechend als „Sinnesorgane" zusammengefassten Organe sind **Ohren, Nase, Zunge, Augen und Haut**.

aus: Sengebusch, Heilpraktiker-Kolleg – Sinnesorgane (ISBN 9783132439825) © 2022. Thieme. All rights reserved.

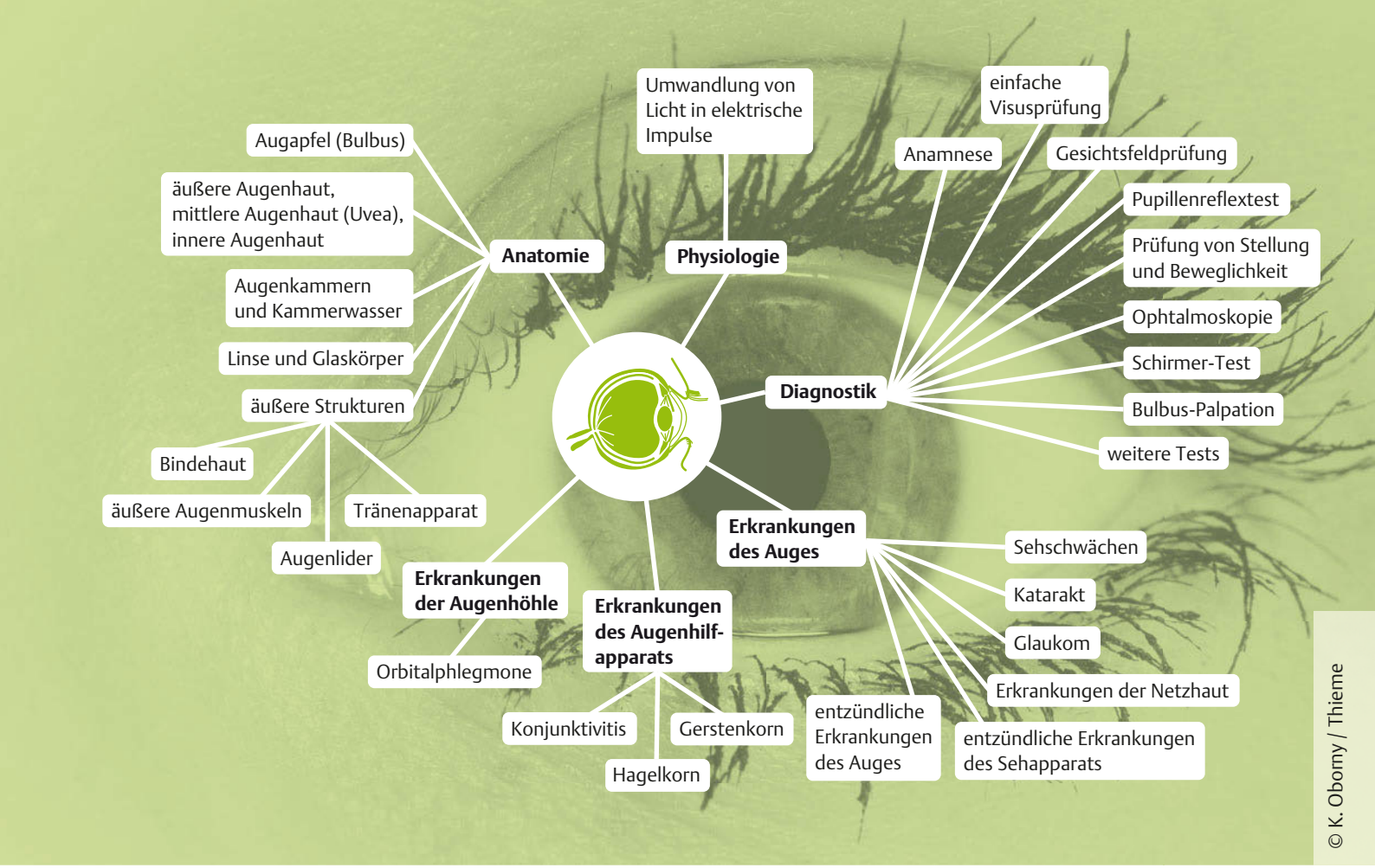

© K. Obomy / Thieme

2 Auge

Das Auge ist eines unser wichtigsten Sinnesorgane; die spontane Wahrnehmung und Interpretation unserer Umwelt sowie Kommunikation erfolgen vornehmlich über das Sehen. Zugleich ist es wichtig für die räumliche Orientierung und spielt hier eine wichtige Rolle bei der Kontrolle des Körpergleichgewichts.

Damit diese wichtige Funktion überhaupt erst zum Tragen kommt, muss das Auge eine möglichst unverfälschte Abbildung der Umgebung ermöglichen.

Lerntipps

Sie können das Auge mit einem Fotoapparat vergleichen, wenn Ihnen dies den Zugang zur Funktionsweise erleichtert:

- Linsensystem: starres Frontobjektiv entspricht der Hornhaut
- Blende: Iris (Regenbogenhaut)
- auf Entfernung einstellbares Objektiv: Augenlinse
- Bildträger (Film, fotosensitiver Chip): Netzhaut
- Objektivverschluss: Augenlider
- Gehäuse: Lederhaut

Merke

Aufgaben des Auges

Das Auge nimmt optische (visuelle) Reize wahr und wandelt sie in elektrische Impulse um, die zum Gehirn weitergeleitet und dort erst verarbeitet werden.

2.1 Anatomie des Auges

2.1.1 Lage der Augen

Die Augen (▶ **Abb. 2.1**) liegen in der knöchernen Augenhöhle (**Orbita**). Sie ist jeweils eine 4–5 cm tiefe Schädelgrube, die aus sieben Knochenstrukturen gebildet wird: Stirnbein, Tränenbein, Siebbein, Jochbein, Oberkiefer, Gaumenbein, Keilbein. In der Augenhöhle sind die äußeren Augenmuskeln verankert (vgl. unten). Die Innenwände der Orbita weisen mehrere Öffnungen zum Durchtritt von Nerven, Blutgefäßen sowie des Tränengangs auf.

Zusatzinfo

Blow-out-Fraktur

Die Knochen im Bereich der Orbita sind von schwammartiger Struktur, also nicht massiv, um das Gewicht des Schädels möglichst gering zu halten. Wenn z. B. ein Golfball ein Auge treffen sollte, werden eher Knochen der Orbita zersplittern, als dass der elastische Bulbus zerstört wird. Man bezeichnet dies auch als Blow-out-Fraktur.

Die Lage der Augen im Schädel bestimmt auch das sog. **Gesichtsfeld**. Dies ist der Bereich, der optisch wahrgenommen werden kann, ohne dass der Kopf bewegt wird. Beim Menschen, dessen Augen nach vorn ausgerichtet sind, beträgt das Gesichtsfeld ca. **175°**, wobei sich die Gesichtsfelder beider Augen stark überschneiden.

aus: Sengebusch, Heilpraktiker-Kolleg – Sinnesorgane (ISBN 9783132439825) © 2022. Thieme. All rights reserved.

Abb. 2.1 Auge.

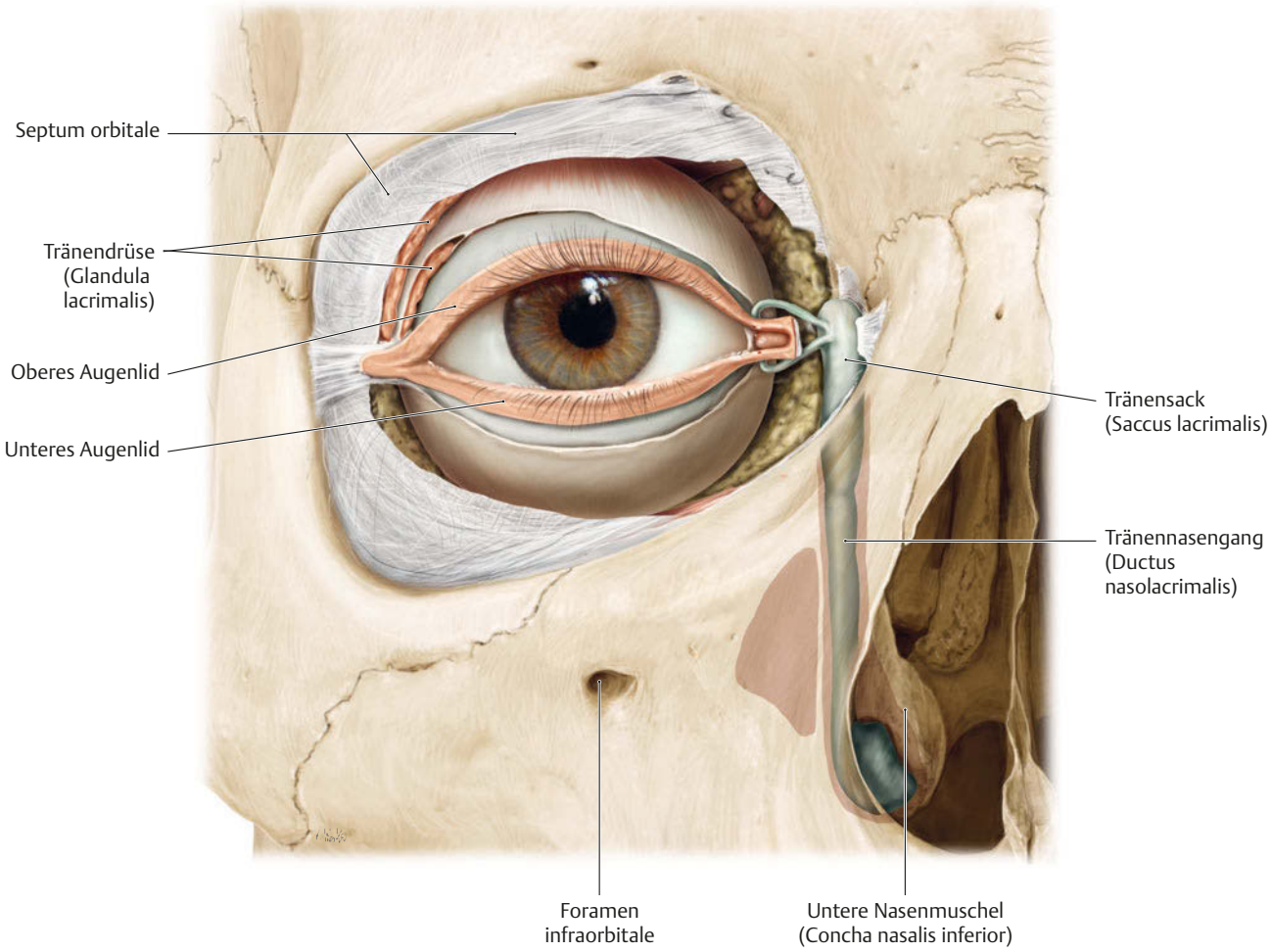

Rechtes Auge, Ansicht von frontal mit Tränenapparat. *Abb. aus: Schünke M, Schulte E, Schumacher U et al. 5.10 Tränenapparat. In: Schünke M, Schulte E, Schumacher U et al., Hrsg. Prometheus LernAtlas - Kopf, Hals und Neuroanatomie. Illustrationen von M. Voll und K. Wesker. 5. Auflage. Stuttgart: Thieme; 2018*

In alle Richtungen des Gesichtsfeldes reduziert sich zum äußeren Rand hin die qualitative und quantitative Wahrnehmung – am Rande werden nur noch sich bewegende Objekte erkannt – dieses dient vor allem als Schutzfunktion, um z. B. rasch auf eine sich nähernde Gefahr reagieren zu können.

Die quantitative, funktionelle Prüfung und Vermessung des Gesichtsfeldes nennt man **Perimetrie**. Sie wird im Abschnitt zur Diagnose genauer beschrieben.

! Cave

Gesichtsfeldausfälle

Ein Gesichtsfeldausfall ist immer abklärungsbedürftig! Er kann durch Tumoren (z. B. der Netzhaut) oder eine zentrale neurologische Störung bedingt sein.

Fazit – Das müssen Sie wissen.

Augenhöhle und Gesichtsfeld

Jedes Auge liegt in einer knöchernen **Augenhöhle (Orbita)**. Der Bereich, der ohne Bewegung des Kopfes gesehen werden kann, das sog. **Gesichtsfeld**, ist daher weitestgehend nach vorn gerichtet. Es beträgt beim Menschen etwa **175°**, wobei sich das Gesichtsfeld des linken und des rechten Auges stark überschneiden.

2.1.2 Aufbau und Feinbau

Augapfel (Bulbus)

Der Augapfel (Bulbus oculi, meist kurz: **Bulbus**) ist die größte Struktur des Auges und gibt ihm seine nahezu gleichmäßige Kugelform (▶ **Abb. 2.2**). Sein Durchmesser beträgt beim Erwachsenen ca. 24 mm. Von außen sieht man davon nur einen vergleichsweise kleinen Teil. Der größte Teil liegt in einem Fettpolster der knöchernen Augenhöhle und wird von den Augenlidern ver-

aus: Sengebusch, Heilpraktiker-Kolleg – Sinnesorgane (ISBN 9783132439825) © 2022. Thieme. All rights reserved.

Abb. 2.2 Aufbau des Auges.

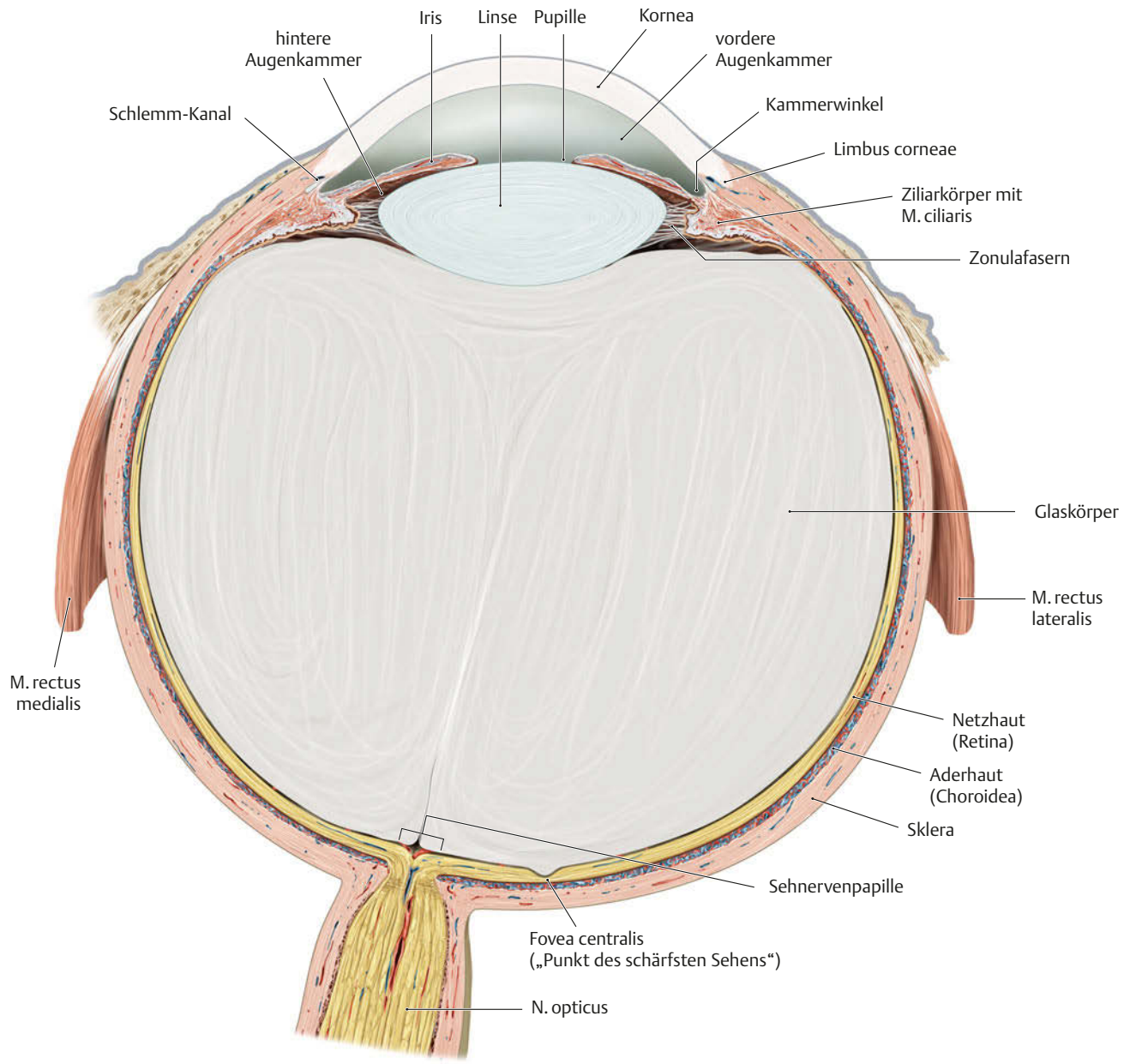

Der Augapfel wurde in der Horizontalebene geteilt. Blick von oben auf die untere Hälfte des rechten Auges. *Abb. aus: Schünke M, Schulte E, Schumacher U. Prometheus. LernAtlas der Anatomie. Prometheus LernAtlas - Kopf, Hals und Neuroanatomie. Illustrationen von M. Voll und K. Wesker. 5. Aufl. Stuttgart: Thieme; 2018*

deckt. Der Bulbus ist von derber Konsistenz und mit Kammerwasser gefüllt. Die Bulbuswand ist dreischichtig aufgebaut (Netzhaut, Aderhaut, Sklera; siehe ▶ **Abb. 2.2**).

Am Auge werden ein vorderer Abschnitt mit Bindehaut (Konjunktiva), Hornhaut (Cornea), Lederhaut (Sklera), Regenbogenhaut (Iris) und Linse (Lens) sowie ein hinterer Abschnitt mit Glaskörper (Corpus vitreum), Netzhaut (Retina) und Sehnerv (Nervus opticus) unterschieden.

Äußere Augenhaut

Die äußere Augenhaut gibt dem Augapfel mechanische Stabilität gegen den Zug der Augenmuskeln (▶ **Abb. 2.3**) und gegen den Augeninnendruck. Sie besteht aus 2 unterschiedlichen Anteilen:

- Die weiße, gefäßreiche **Lederhaut** (**Sklera)** umgibt den größten Teil des Bulbus. Sie ist eine derbe undurchsichtige, dehnungsfeste Bindegewebskapsel.
- Nur in dem Bereich, der vor der Pupille liegt, wird sie durch die durchsichtige und gefäßfreie **Kornea** (**Hornhaut**) ersetzt. Dies ist Voraussetzung dafür, dass überhaupt Licht in das Auge

aus: Sengebusch, Heilpraktiker-Kolleg – Sinnesorgane (ISBN 9783132439825) © 2022. Thieme. All rights reserved.

Abb. 2.3 Augenmuskeln.

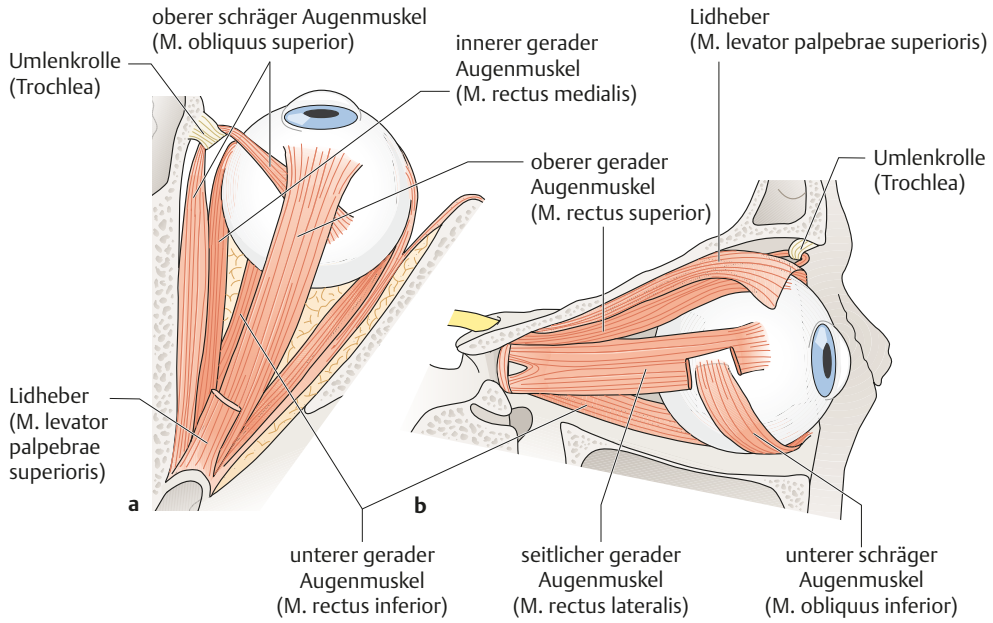

Äußere Augenmuskeln des rechten Auges, **a** in der Ansicht von oben, **b** von der Seite. Der vordere Teil des Lidhebers (M. levator palpebrae superioris) ist in a entfernt. *Abb. aus: Schünke M, Schünke G. Augenlider (Palpebrae). In: Schünke M, Faller A, Hrsg. Der Körper des Menschen. 18., überarbeitete Auflage. Thieme; 2020*

eindringen kann. Ernährt wird die Kornea durch das Kammerwasser, die Tränenflüssigkeit und die arteriellen Gefäße am Hornhautrand. Sekrete der Lidbindehaut sowie der Tränen- und der sog. Meibom-Drüsen bilden gemeinsam einen Flüssigkeitsfilm, der die Hornhaut feucht hält. Im vorderen Abschnitt wird die Sklera – nicht aber die Kornea – von der Bindehaut (Konjunktiva) überzogen.

Mittlere Augenhaut (Uvea)

Die mittlere Augenhaut (Tunica vasculosa bulbi) wird auch als **Uvea** oder Gefäßhaut bezeichnet. Sie besteht aus 3 Anteilen:

- **Iris** (Regenbogenhaut),
- **Ziliarkörper** (Strahlenkörper) und
- **Aderhaut** (Choroidea).

Die **Iris** ist der Anteil der mittleren Augenhaut, der hinter der transparenten Hornhaut sichtbar ist. Sie bildet den pigmentreichen Ring um die Pupille. Das kleine Sehloch im Zentrum der Iris kann durch Muskeln weit- oder enggestellt werden. Hierdurch erfolgt u. a. eine Anpassung an die gegebenen Lichtverhältnisse – vergleichbar mit der Blende eines Fotoapparates. Die hierfür zuständigen Muskeln sind

- der M. sphincter pupillae. Seine Innervation erfolgt durch den Parasympathikus und führt zu einer Verkleinerung der Pupille (**Miosis**);
- der M. dilatator pupillae. Er sorgt für eine Pupillenerweiterung (**Mydriasis**) und wird durch den Sympathikus innerviert.

! Cave

Pupillendifferenzen

Ein Unterschied in der Weite der rechten und linken Pupille (Pupillendifferenz, Anisokorie) kann angeboren sein. Er kann aber auch ein wichtiger Warnhinweis auf eine bedrohliche Hirnproblematik sein. Dasselbe gilt, wenn die Pupillen sich nicht angemessen zu den gegebenen Lichtverhältnissen verhalten (Pupillenstarre).

Der **Ziliarkörper (Strahlenkörper)** ist mit dem Rand der Linse verbunden. Er enthält den ringförmigen **Ziliarmuskel** (M. ciliaris), der die Wölbung der Linse steuert: Spannt er sich an, rundet sich die Linse ab und nahe Objekte werden damit scharf gesehen. Entspannt sich der Muskel, flacht die Linse ab und es kann in der Ferne scharf gesehen werden. Vom Epithel des Strahlenkörpers wird außerdem das **Kammerwasser** gebildet.

Die **Aderhaut** liegt zwischen der Sklera und der Netzhaut. Sie enthält zahlreiche Gefäße und ist für die notwendige intensive Durchblutung des Auges verantwortlich. Zudem steuert sie den Übertritt von Flüssigkeit und Nährstoffen in die Netzhaut.

Innere Augenhaut (Retina)

Die innere Augenhaut, auch Netzhaut oder **Retina (▶ Abb. 2.4)** genannt, besteht aus 2 Schichten, die punktuell miteinander verwachsen sind: dem Pigmentepithel und dem neurosensorischen Epithel. Das **Pigmentepithel** sichert die Nährstoffversorgung durch den Stoffaustausch zwischen der Aderhaut und der inneren Schicht der Netzhaut. Das **neurosensorische Epithel** enthält die Sinneszellen des Auges (Photorezeptoren), die optische Reize aufnehmen, in elektrische Impuls (Nervensignale) umwandeln und an den Sehnerv (N. opticus) weitergeben.

aus: Sengebusch, Heilpraktiker-Kolleg – Sinnesorgane (ISBN 9783132439825) © 2022. Thieme. All rights reserved.

Abb. 2.4 Aufbau der Retina.

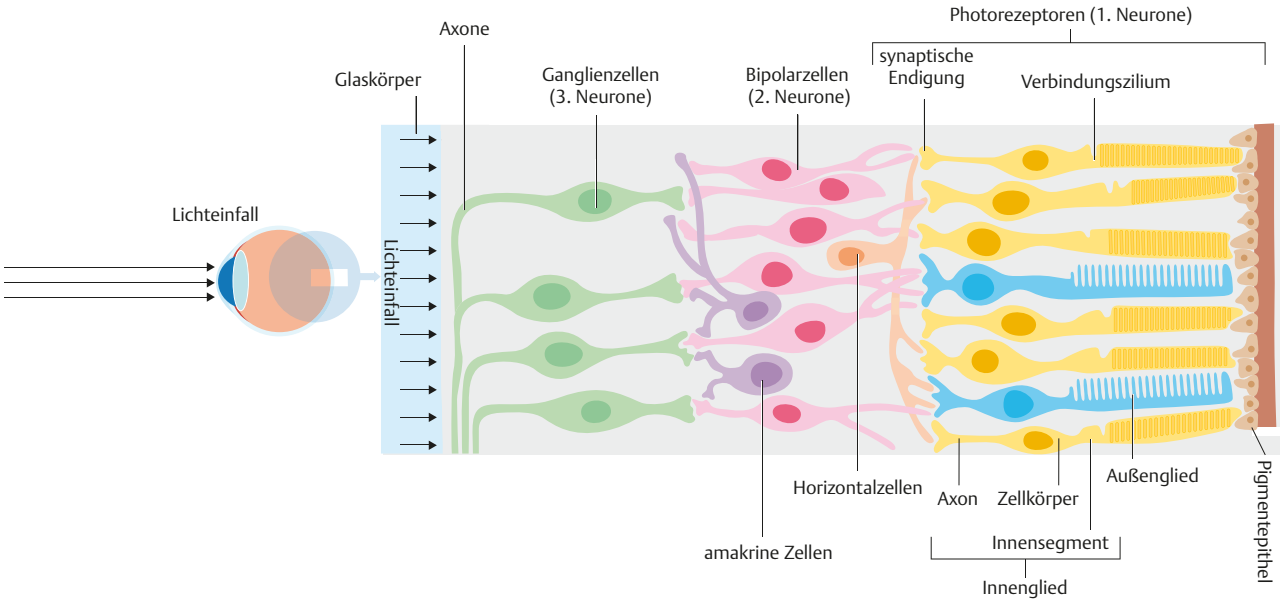

Das neurosensorische Epithel der Netzhaut besteht aus 3 Schichten: den Photorezeptoren, den Bipolarzellen und den Ganglienzellen. Die Außenglieder der Photorezeptoren (gelb: Stäbchen; blau: Zapfen) reichen in das Pigmentepithel, das dem neurosensorischen Epithel außen aufliegt. Die Axone der Ganglienzellen laufen im blinden Fleck zusammen und bilden den Sehnerv. *Abb. nach: Duale Reihe Physiologie. Behrends J, Bischofberger J, Deutzmann R et al., Hrsg. 4., unveränderte Auflage. Thieme; 2021*

Die Netzhaut weist 2 kleine Regionen mit Besonderheiten auf:

- Am sog. **„blinden Fleck" (Sehnervenpapille, Makula)**, tritt der Sehnerv aus dem Augapfel aus. An dieser Stelle befinden sich keine Photorezeptoren.
- Der sog. **„gelben Fleck"** liegt mehr oder weniger direkt in einer Linie mit dem Mittelpunkt der Pupille (Sehachse). Er ist der „Punkt des schärfsten Sehens", da hier die Dichte der Zapfen sehr hoch ist. Stäbchen kommen im gelben Fleck nicht vor.

Zusatzinfo

Der „gelbe Fleck" ist eigentlich gar nicht gelb

In der Ophthalmoskopie (Augenhintergrundspiegelung) stellt sich der „gelbe Fleck" als dunkle Region dar, während der „blinde Fleck" gelb erscheint.

Merke

Störungen der Netzhaut bei Erkrankungen

Die Funktion der Netzhaut ist bei vielen Erkrankungen eingeschränkt. Durchblutungsstörungen und Einlagerungen (z. B. von Zucker und Kalk) führen zu Störungen des Sehvermögens. Insbesondere Diabetiker und Hypertoniker sind dadurch gefährdet. Störungen treten auch bei Aids-Patienten und Menschen mit einer fortgeschrittenen Arteriosklerose auf. Zudem können Tumoren auftreten.

Während die äußere Augenhaut durchgehend ist, lassen die mittlere und die innere Augenhaut an der Vorderseite des Augapfels ein Loch frei, die **Pupille** (▸ **Abb. 2.5**).

Fazit – Das müssen Sie wissen

Augapfel und Netzhaut

Augapfel

Der **Augapfel (Bulbus oculi)** liegt in einer knöchernen Augenhöhle (Orbita), eingelagert in eine Fettschicht. Im Inneren des Augapfels liegen Linse und Glaskörper. Die Bulbuswand ist 3-schichtig aufgebaut:

- **äußere Augenhaut** mit der Lederhaut (Sklera) und der durchsichtigen Hornhaut (Kornea)
- **mittlere Augenhaut** mit Regenbogenhaut (Iris), Strahlenkörper (Ziliarkörper) und Aderhaut (Choroidea). Kleine Muskeln in der Iris steuern die Pupillenweite (M. sphincter pupillae und M. dilatator pupillae). Der Muskel des Ziliarkörpers steuert die Form der Linse (Anpassung an Fern- und Nahsehen).
- **innere Augenhaut** mit Netzhaut (Retina).

Die äußere Augenhaut ist durchgehend. Mittlere und innere Augenhaut haben an der Vorderseite des Augapfels eine Öffnung, die **Pupille**.

Netzhaut

Die **Netzhaut (Retina)** besteht aus 2 Schichten, dem Pigmentepithel und dem neurosensorischen Epithel. Sie setzt optische Signale in Nervenimpulse um. Das **Pigmentepithel** ist lichtundurchlässig und liegt zwischen der Aderhaut und dem neurosensorischen Epithel, das es mit Nährstoffen versorgt. Das **neurosensorische Epithel** ist lichtdurchlässig und liegt an der Innenfläche des Augapfels, auf die das Licht fällt. Mit den **Stäbchen** (Dämmerungssehen) und den **Zapfen** (Farbsehen) enthält es die Sinneszellen des Auges (Photorezeptoren). Außerdem besteht es aus Nervenzellen (Bipolar- und **Ganglienzellen**), deren Axone sich an der Sehnervenpapille zum N. opticus zusammenschließen.

aus: Sengebusch, Heilpraktiker-Kolleg – Sinnesorgane (ISBN 9783132439825) © 2022. Thieme. All rights reserved.