# 2.2.4 Sicherheit der präoperativen Evaluation des pleomorphen Adenoms der Tränendrüse: eine retrospektive Analyse

## Safety of the Preoperative Evaluation of Pleomorphic Adenoma: a Retrospective Analysis

*E. Bertelmann, N. Minko*
Augenklinik, Charité Campus Virchow Klinikum

### Zusammenfassung

**Hintergrund:** Zentrales Problem der Therapieplanung bei Verdacht auf pleomorphes Adenom der Tränendrüse ist die Sicherheit der präoperativen Diagnose ohne Vorliegen einer Biopsie. Der aktuelle klinische Standard (En-bloc-Resektion bei Verdacht) ist in diesem Zusammenhang in neueren Publikationen angezweifelt worden. Vor diesem Hintergrund haben wir konsekutive Raumforderungen der Tränendrüsenregion unserer Abteilung über 5 Jahre ausgewertet und prä- und intraoperative klinische sowie histologische Befunde im Hinblick auf die Sicherheit der präoperativen Diagnose pleomorphes Adenom korreliert.

**Methode:** Retrospektive Analyse von 93 konsekutiven Fällen von Raumforderungen der Tränendrüse, die in der Abteilung Augenheilkunde Charité CVK zwischen 2005 und 2009 reseziert oder biopsiert wurden, sodass eine histologische Beurteilung zur Verfügung stand. Klinische Symptome, radiologische Zeichen, histologische Diagnosen, therapeutisches Vorgehen und Ergebnisse wurden dokumentiert.

**Ergebnisse:** 65 Patienten hatten eine Dacryoadenitis (70 %), bei 5 wurde eine Sarkoidose gesehen (5 %), in weiteren 5 wurde ein Pseudotumor orbitae diagnostiziert (5 %), 10 Patienten hatten ein Lymphom (11 %), 7 dieser 10 ein extranodales Marginalzonen-Lymphom (EMZL), ein Adenokarzinom wurde bei einem Patienten diagnostiziert (1 %), zwei Patienten hatten adenozystische Karzinome der Tränendrüse (2 %). Pleomorphe Adenome lagen bei 4 Patienten vor (4 %), ein weiterer Patient hatte einen malignen Mischtumor infolge eines unvollständig resezierten pleomorphen Adenoms (1 %). Bei insgesamt 8 Patienten war unter der Verdachtsdiagnose pleomorphes Adenom eine En-bloc-Resektion durchgeführt worden.

**Schlussfolgerungen:** Die präoperative Beurteilung der Diagnose pleomorphes Adenom hatte demnach eine Sensitivität von 100 % und eine Spezifität von 50 %. Die Mehrzahl der Raumforderungen im Bereich der Tränendrüse sind entzündliche Prozesse.

### Abstract

**Background:** The main problem of the management of suspected pleomorphic adenoma of the lacrimal gland is the safety of the preoperative diagnosis without biopsy. The current clinical standard (en bloc resection if suspected) has been questioned in this regard in recent publications. In this context we have analysed all consecutive lesions of the lacrimal gland region in our department for 5 years and evaluated pre-and intraoperative clinical and histological findings in regard to the safety of the preoperative diagnosis pleomorphic adenoma.

**Methods:** Retrospective analyses were performed for 93 consecutive cases of lesions of the lacrimal gland, which were resected or biopsied in the Department of Ophthalmology Charité CVK 2005–2009, so that a histological assessment was available. Clinical symptoms, radiological signs, histological diagnosis, therapeutic approach and results were documented.

**Results:** 65 patients had a dacryoadenitis (70 %), 5 were diagnosed with sarcoidosis (5 %), in another 5 a pseudotumour of the orbit was diagnosed (5 %). Pleomorphic adenomas were found in 4 patients (4 %), 10 patients had a lymphoma (11 %), 7 of these 10 had an extranodal marginal zone lymphoma (EMZL), an adenocarcinoma was diagnosed in one patient (1 %), two patients had adenocystic carcinoma of the lacrimal gland (2 %) and another patient had a malignant mixed tumour as a consequence of an incomplete resection of pleomorphic adenoma (1 %). 8 patients were treated by an en bloc resection following the preoperative diagnosis pleomorphic adenoma.

**Conclusions:** The majority of lesions in the lacrimal gland are inflammatory processes. The preoperative evaluation of the diagnosis pleomorphic adenoma had a sensitivity of 100 % and a specificity of 50 %.

## Precis

Die retrospektive Analyse von 93 konsekutiven Raumforderungen der Tränendrüse zeigt, dass die Mehrzahl der Raumforderungen entzündliche Prozesse sind. Die präoperative Evaluation der Diagnose pleomorphes Adenom hatte eine Sensitivität von 100 % und eine Spezifität von 50 %.

## Einleitung

Raumforderungen der Tränendrüse sind relativ selten auftretende klinische Situationen. Dementsprechend sind Analysen der Häufigkeiten unterschiedlicher Läsionen in dieser Region nicht sehr häufig.

Für orbitale Raumforderungen wird eine Inzidenz von 6–10 Fällen auf 1 Mio. Einwohner in der Literatur angegeben, 10 % dieser Fälle sollen in der Tränendrüsenregion



Lang/Lang/Auw-Hädrich, Schlaglicht Augenheilkunde: Ophthalmopathologie (ISBN 9783132407923), © 2016 Georg Thieme Verlag KG

auftreten [1]. Der gleiche Prozentsatz wurde in einer Arbeit von Shields und Shields im Jahr 2002 genannt, in der 114 Raumforderungen der Tränendrüse unter 1264 Patienten mit orbitalen Läsionen gefunden wurden [2]. In einer japanischen Studie des Jahres 2005 (mit weniger eingeschlossenen Patienten) lag der Anteil der Raumforderungen der Glandula lacrimalis höher (35 % von 244 retrospektiv analysierten orbitalen Raumforderungen) [3].

Ausgehend von einem geschätzten erhöhten Risiko einer malignen Transformation bei unvollständiger Resektion werden Biopsien wegen der erforderlichen Eröffnung der Pseudokapsel in der Regel bei Verdacht auf ein pleomorphes Adenom abgelehnt [7]. Stattdessen wird eine En-bloc-Resektion über eine laterale Orbitotomie als chirurgisches Vorgehen der Wahl empfohlen. Die vollständige Entfernung des Tumors einschließlich der intakten Pseudokapsel ist erwiesenermaßen geeignet, das Risiko eines Rezidivs zu minimieren [8].

Der kritische Punkt dieser Strategie ist die Sicherheit der präoperativen Diagnostik ohne histologische Bestätigung. Auf der einen Seite ist das präoperative Bild des pleomorphen Adenoms eher typisch. Patienten haben üblicherweise eine lange Vorgeschichte einer schmerzlosen, verschieblichen, derben Raumforderung in der lateralen Hälfte des Oberlids. Die Computertomografie zeigt einen gut abgrenzbaren Tumor unterhalb des lateralen Orbitarands sowie eventuell intraläsionale Veränderungen wie Verkalkungen.

Dennoch führt die En-bloc-Exzision ohne vorausgegangene Biopsie zu einer gewissen Anzahl von Patienten, die eine laterale Orbitotomie erhalten, die sich nachträglich als „unnötig“ herausstellt, wenn die histologische Untersuchung des resezierten Gewebes eine andere Diagnose als die eines pleomorphen Adenoms ergibt. In diesem Zusammenhang ist dieses „klassische“ klinische Vorgehen bei Verdacht auf pleomorphes Adenom kürzlich angezweifelt worden [9]. Im Gegensatz zu dem bisherigen Vorgehen empfehlen die Autoren dieser Arbeit, Lai und Mitarbeiter, eine Biopsie bei allen Patienten vor der chirurgischen Entfernung des Tumors.

Weitere klinische Daten über die Häufigkeit der verschiedenen Entitäten der Raumforderungen der Tränendrüsenregion, das Risiko von Fehldiagnosen von pleomorphen Adenomen, der Höhe des Risikos einer malignen Transformation von biopsierten, unvollständig resezierten pleomorphen Adenomen und das Risiko einer unnötigen Entfernung der Tränendrüse sind also wünschenswert.

In diesem Zusammenhang haben wir retrospektiv alle konsekutiven Patienten unserer Klinik mit einer Raumforderung der Tränendrüse von 2005–2009, bei denen eine histologische Beurteilung zur Verfügung stand, ausgewertet.

## Patienten und Methoden

Alle konsekutiven Patienten mit Raumforderungen der Tränendrüsenregion wurden mittels der Operationsdokumentations-Software „OPDIS“ identifiziert. Alle Verfahren 5-160.0-4 (Orbitotomie) und 5-081.0 und 5-081.1 (Resektion der Tränendrüse) zwischen 2005 und 2009 wurden herausgefiltert und Patienten mit Morbus Basedow (die mittels Orbitotomie dekomprimiert wurden) ausgeschlossen. Die Krankenakten der restlichen Patienten wurden aus dem Archiv angefordert und alle Patienten mit Raumforderungen der Tränendrüsenregion identifiziert. Dieses Vorgehen ergab eine Serie von 93 Patienten, die operativ wegen einer Raumforderung mittels Biopsie oder Resektion in der Augenklinik Charité Campus Virchow-Klinikum zwischen 1/2005 und 12/2009 behandelt wurden.

Es handelt sich bei dieser Studie also um eine retrospektive konsekutive Fallserie. Die Patienten wurden in Bezug auf Art und Dauer der Symptomatik, radiologische Zeichen in CT und MRT, das therapeutische Vorgehen, den histologischen Befund sowie das Behandlungsergebnis analysiert.

## Ergebnisse

65 Patienten hatten eine Dacryoadenitis (70 %), bei 5 Patienten wurde eine Sarkoidose gefunden (5 %), bei weiteren 5 wurde ein Pseudotumor orbitae diagnostiziert (5 %). Pleomorphe Adenome wurden bei 4 Patienten gefunden (4 %) (▶ Abb. 2.55, ▶ Abb. 2.56, ▶ Abb. 2.57, ▶ Abb. 2.58, ▶ Abb. 2.59, ▶ Abb. 2.60), 10 Patienten hatten ein Lymphom (11 %), bei 7 dieser 10 Patienten wurde der Tumor als extranodales Marginalzonen-Lymphom (EMZL) klassifiziert, ein Adenokarzinom wurde bei einem Patienten diagnostiziert (1 %), zwei Patienten hatten adenozystische Karzinome der Tränendrüse (2 %) und ein weiterer Patient hatte einen malignen Mischtumor infolge eines rezidivierten pleomorphen Adenoms (1 %) (▶ Tab. 2.3). Bei insgesamt 8 Patienten war unter der präoperativen Verdachtsdiagnose pleomorphes Adenom eine En-bloc-Resektion über laterale Orbitotomie durchgeführt worden.

**Abb. 2.55** 21-jähriger Patient: Hypotropie and Exotropie des rechten Auges, Diplopie.



Lang/Lang/Auw-Hädrich, Schlaglicht Augenheilkunde: Ophthalmopathologie (ISBN 9783132407923), © 2016 Georg Thieme Verlag KG

**Abb. 2.56** Gleicher Patient, CT zeigt runde, den Bulbus imprimierende Raumforderung der Tränendrüsenregion.

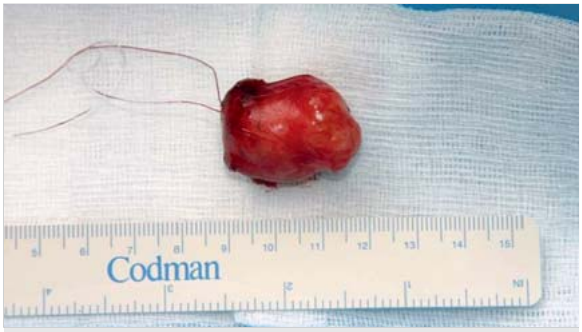


**Abb. 2.57** Gleicher Patient: Exzision des Tumors in toto über laterale Orbitotomie.

**Abb. 2.58** Gleicher Patient: 2 Wochen postoperativ: Orthotropie, binokulares Einfachsehen.

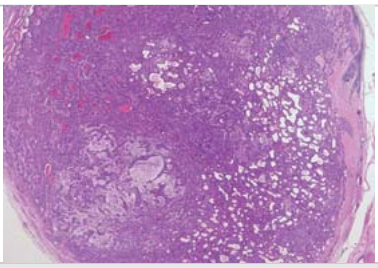

**Abb. 2.59** Gleicher Patient: Histologie des Tumors; pleomorphes Adenom (HE-Färbung): charakteristisches Bild mit einer epithelialen und einer mesenchymalen Komponente. Die epitheliale Komponente besteht aus einem zweischichtigen Drüsenepithel, die äußere Zellschicht wird von Myoepithelien gebildet. Die mesenchymale Komponente ist myxoid aufgelockert, sie entwickelt sich vermutlich aus metaplastischen Myoepithelien.

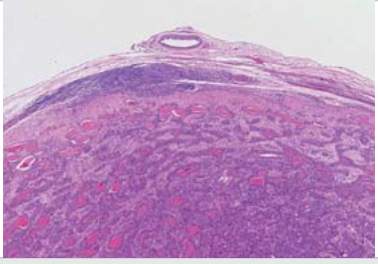

**Abb. 2.60** Gleicher Patient: Histologie des Tumorrands: erhaltene (Pseudo-)Kapsel.

**Tab. 2.3** Diagnosen von 93 konsekutiven Patienten mit histologisch untersuchten Raumforderungen der Tränendrüse (1/2005 bis 12/2009).

| Entität | Diagnose | Anzahl Patienten | Resektion | Biopsie |
|---|---|---|---|---|
| entzündlich | Dakryoadenitis | 65 (69,9 %) | 4 | 61 |
| | Sarkoidose | 5 (5,4 %) | 0 | 5 |
| | Pseudotumor orbitae | 5 (5,4 %) | 0 | 5 |
| benigne neoplastisch | Pleomorphes Adenom | 4 (4,3 %) | 4 | 0 |
| maligne neoplastisch | Lymphom | 10 (10,8 %) | 4 | 6 |
| | Adenokarzinom | 1 (1,1 %) | 0 | 1 |
| | adenozystisches Karzinom | 2 (2,2 %) | 1 | 1 |
| | maligner Mischtumor | 1 (1,1 %) | 1 | 0 |



Lang/Lang/Auw-Hädrich, Schlaglicht Augenheilkunde: Ophthalmopathologie (ISBN 9783132407923), © 2016 Georg Thieme Verlag KG

Bei allen Patienten mit pleomorphem Adenom wurde die Diagnose präoperativ richtig erkannt, sodass alle Patienten durch eine En-bloc-Exzision über eine laterale Orbitotomie therapiert wurden, es gab im untersuchten Zeitraum also keinen Fall eines Patienten mit pleomorphem Adenom, der biopsiert wurde. Auf der anderen Seite wurde bei 4 Patienten mit Raumforderung der Tränendrüsenregion, Symptomen über 1 Jahr, fehlenden Schmerzen und einem gut abgrenzbaren Tumor im orbitalen MRT unter dem Verdacht auf ein pleomorphes Adenom durch laterale Orbitotomie behandelt und die anschließende histologische Beurteilung zeigte einen entzündlichen Prozess (chronisch sklerosierende Adenitis). Diese 4 letztgenannten Fälle hatten makroskopisch intraoperativ ein für ein Adenom untypisches Aussehen. Es fehlte der glatte, glänzende Aspekt der Pseudokapsel des Adenoms und die homogene derbe Struktur mit scharfer Abgrenzbarkeit vom adhärenten normalen Tränendrüsengewebe. Bei einem weiteren solchen Patienten wurde die Behandlung als laterale Orbitotomie begonnen, der intraoperative Aspekt des Tumors war jedoch so untypisch für ein Adenom, dass eine intraoperative Schnellschnittuntersuchung veranlasst wurde, die die intraoperative Verdachtsdiagnose sklerosierende Adenitis bestätigte, sodass keine weiteren Resektion durchgeführt wurde und der Patient durch systemische antientzündliche Therapie behandelt wurde.

Die präoperative klinische und radiologische Beurteilung hinsichtlich des Vorliegens eines pleomorphen Adenoms hatte also eine Sensitivität von 100 %, aber eine Spezifität von nur 50 %.

## Diskussion

Die Diagnose pleomorphes Adenom scheint oft relativ einfach zu stellen zu sein. Rose und Wright haben ein diagnostisches Schema für Raumforderungen im orbitalen Lappen der Tränendrüse entworfen [7], in dem die klinischen und radiologischen Eigenschaften wie Dauer der akuten Symptome, Schmerzen, Sensibilitätsstörungen sowie die Form der Raumforderung enthalten sind. Außerdem werden der Bezug des Tumors zum Bulbus, evtl. Verkalkungen, Infiltration des Knochens sowie Dauer der Symptome in Relation zur Größe des Tumors berücksichtigt. Niedrige Werte für klinische und radiologische Merkmale sprechen für die Diagnose Karzinom (mit der Konsequenz Inzisionsbiopsie), während höhere Werte für ein pleomorphes Adenom sprechen (mit der Konsequenz Resektion in toto ohne Biopsie).

Auf der anderen Seite zeigt eine Analyse der MRT-Befunde von Raumforderungen der Tränendrüsenregion viele gemeinsame Charakteristika bei epithelialen und nicht epithelialen (entzündlichen) Läsionen [10].

Eine größere Studie zur Verteilung der Raumforderungen dieser Region auf die verschiedenen Entitäten stammt von Font und Mitarbeitern aus dem Jahr 1998. Die Autoren analysierten 120 Fälle von solchen Raumforderungen und fanden nicht epitheliale Raumforderungen in 67 % der Fälle, diese waren in der Mehrzahl entzündliche Prozesse in 63 % aller Patienten, nur 4 Tumore stellten maligne Lymphome dar. Auf der anderen Seite gab es 33 % Raumforderungen epithelialen Ursprungs, von denen die meisten maligne Neubildungen waren. Die nicht malignen epithelialen Tumoren waren alle pleomorphe Adenome und repräsentierten 14 % aller Fälle. Drei Tumoren der 24 malignen epithelialen Tumoren waren Metastasen, 2 bildeten Adenokarzinome, 12 Tumoren wurden als adenozystische Karzinome und 7 Tumoren waren maligne Mischtumoren auf der Grundlage unvollständig resezierter pleomorpher Adenome [4]. In einer weiteren Analyse von epithelialen Tumoren der Tränendrüse machten ebenfalls pleomorphe Adenome die größte Gruppe aus und repräsentierten etwa 50 % der Fälle [5]. Einzelfallberichte weisen darauf hin, dass pleomorphe Adenome auch bereits im Kindesalter auftreten können [6].

Eine En-bloc-Resektion durch laterale Orbitotomie als Zugang der Wahl bei der Lokalisation der Raumforderung in der Orbita lateral oben, die sich nachträglich als „unnötig“ herausstellt, da die Raumforderung einer anderen Entität als der des pleomorphen Adenoms zuzurechnen ist, stellt selbstverständlich eine möglichst zu vermeidende Situation dar. Im Rahmen des Spektrums der ophthalmologischen Eingriffe ist die laterale Orbitotomie verhältnismäßig invasiv. Es ist jedem Fall eine Vollnarkose erforderlich, während eine einfache Biopsie durch anterioren transkutanen Zugang auch problemlos in Lokalanästhesie durchgeführt werden kann. Weiterhin können bei der Resektion des Knochensegments Blutungen auftreten, bei der Wiedereinfügung des Segments kann es zu nachträglichen Luxationen und Einheilungsstörungen des Knochens kommen, insbesondere bei multimorbiden Patienten mit Diabetes oder anderen Risikofaktoren für Wundheilungsstörungen. Der postoperative Heilungsverlauf erstreckt sich mindestens über etliche Wochen.

Laut Currie et al. scheint die Entfernung von pleomorphen Adenomen durch En-bloc-Exzision mit intakter Pseudokapsel mit dem geringsten Risiko eines Rezidivs in Verbindung zu stehen [8], weshalb man den größeren Operationsaufwand und die Risiken bei der Orbitotomie in Kauf nimmt. Auf der anderen Seite konnte die gleiche Studie aber nicht beweisen, dass tatsächlich ein erhöhtes Rezidivrisiko in Fällen von Tumorentfernung mit eröffneter Pseudokapsel besteht (keine Rezidive in beiden Gruppen).

In unserer Studie gab es einen Fall eines malignen Mischtumors der Tränendrüse, der den Zusammenhang zwischen unvollständiger Resektion eines pleomorphen Adenoms und der malignen Transformation untermauert. Der Patient hatte ein pleomorphes Adenom, welches 20 Jahre zuvor exzidiert wurde, und die Akte dokumentierte eine unvollständige Resektion zum damaligen Zeitpunkt.



Lang/Lang/Auw-Hädrich, Schlaglicht Augenheilkunde: Ophthalmopathologie (ISBN 9783132407923), © 2016 Georg Thieme Verlag KG