10 Nervenblockaden an den oberen Extremitäten

J. Büttner

292 10.1 Historischer Überblick

293 10.2 Anatomie

296 10.3 Interskalenäre Plexusanästhesie

301 10.4 Blockaden im Bereich der Faszikel (supra- und infraklavikulär)

307 10.5 Axilläre Blockaden

313 10.6 Blockade einzelner Nerven im Schulterbereich

315 10.7 Blockaden peripherer Nerven im Bereich des Armes

320 10.8 Leitungsanästhesien der Finger

321 10.9 Intravenöse Regionalanästhesie (IVRA)

322 10.10 Intraarterielle Regionalanästhesie

322 10.11 Intravenöse regionale Sympathikusblockade mit Guanethidin (Ismelin)

323 10.12 Plexus-cervicalis-Blockade

aus: van Aken u. a., Lokalanästhesie, Regionalanästhesie, Regionale Schmerztherapie (ISBN 9783137954033)
© 2010 Georg Thieme Verlag KG

10.1 Historischer Überblick

Transkutane Techniken zur Blockade des Plexus brachialis wurden erstmals 1911 beschrieben. Hirschel berichtet über den axillären (Hirschel 1911), Kulenkampff über den supraklavikulären Zugang zur Blockade des Plexus brachialis (Kulenkampff 1911). Die axilläre Blockade setzte sich zunächst nicht durch, obwohl sie mit weniger Komplikationen als die supraklavikuläre Technik behaftet war.

Erst 1958 verhalf Burnham der *axillären Blockade* zu erneuter Popularität (Burnham 1959). Burnham erkannte erstmals, dass Gefäße und Nerven in der axillären Region von einer gemeinsamen bindegewebigen Hülle umgeben sind. Er sprach von einem charakteristischen „Klick" beim Durchdringen der Faszie mit der Nadel. Es war so nicht mehr nötig, die Nerven mithilfe von Parästhesien aufzusuchen bzw. zu identifizieren. De Jong (1961) fand aufgrund anatomischer Studien, dass ein Volumen von mindestens 40–50 ml erforderlich ist, um alle großen, den Arm versorgenden Nerven in der axillären Region mithilfe einer Injektion von einer Injektionsstelle aus zu blockieren. Eriksson (1979) und Winnie (Winnie u. Collins 1964) waren die Ersten, die aufgrund dieser Erkenntnisse eine einmalige Injektion eines ausreichenden Volumens in die Gefäß-Nerven-Scheide empfahlen.

Bereits 1946 wurde eine kontinuierliche Technik der Plexus-brachialis-Blockade beschrieben (Ansbro 1946). Diese war sehr aufwendig und als Routinetechnik nicht brauchbar. Selander punktierte 1977 erstmals die Gefäß-Nerven-Scheide mittels einer Venenverweilkanüle und schuf damit die Voraussetzung zur kontinuierlichen perineuralen Infusion (Selander 1977).

Trotz des offensichtlichen Erfolgs ist die Diskussion um eine einheitliche einmalige Injektion in die Gefäß-Nerven-Scheide, die dem Lokalanästhetikum eine ungehinderte Ausbreitung zu allen den Arm versorgenden Hauptnerven innerhalb eines präformierten Raumes (Schlauches) erlaubt, bis heute nicht abgeschlossen. Dies liegt u. a. in der relativ hohen Versagerquote von ca. 5–30 % begründet, die man bei allen Techniken zur axillären Plexusanästhesie findet. Thompson und Rorie (1983) kommen aufgrund anatomischer Studien zu dem Ergebnis, dass innerhalb der axillären Gefäß-Nerven-Scheide eine Septierung vorliegt, welche eine gleichmäßige Ausbreitung des Lokalanästhetikums verhindert; damit sei die „Single Injection Technique" unlogisch und wertlos. Dies widerspricht aber gänzlich den Erfolgsquoten von 70–80 %, wie sie auch für die „Single Injection Technique" angegeben werden. Pardridge und Mitarbeiter (1987) hinterfragten die Ergebnisse von Thompson und Rorie und kamen aufgrund eigener Untersuchungen zu dem Schluss, dass die Septen innerhalb der Gefäß-Nerven-Scheide zwar existieren, jedoch funktionell inkomplett sind und damit einer gleichmäßigen Ausbreitung des Lokalanästhetikums in der Regel nicht im Wege stehen. Grundsätzlich bietet die „Single Injection Technique" den Vorteil, technisch rasch und einfach sowie unter Verzicht auf das Auslösen von Parästhesien durchführbar zu sein. Das Auslösen von Parästhesien ist, zumindest unter Verwendung von scharfen Kanülen ohne den Einsatz eines Nervenstimulators, nachgewiesenermaßen mit einer höheren Rate an postanästhesiologischen Nervenschäden verbunden (Selander et al. 1978, Plevak et al. 1983). Insbesondere aber bietet die „Single Shot Technique" die Basis der kontinuierlichen regionalen Blockade. Nachteile der „Single Shot Technique" in der axillären Region sind die verhältnismäßig lange Anschlagzeit sowie möglicherweise eine höhere Versagerquote gegenüber der Multiinjektionstechnik, bei der an mehreren Orten ein Depot des Lokalanästhetikums gespritzt wird.

Die Multiinjektionstechnik ist in den letzten Jahren durch den Gebrauch des Nervenstimulators wieder zunehmend in den Mittelpunkt des Interesses gerückt (Koscielniak-Nielsen et al. 1995c u. 1999a). Dupré beschrieb 1994 den sog. „Bloc du Plexus brachial au Canal huméral" (Dupré 1994). Auch hierbei handelt es sich um eine Multiinjektionstechnik, bei der die Nerven allerdings etwas weiter peripher (am Übergang vom proximalen zum mittleren Drittel des Oberarms) aufgesucht werden. Diese Blockade findet in der Literatur große Resonanz (Bouaziz et al. 1997, Gaertner et al. 1999, Carles et al. 2001). Wesentlicher Nachteil der Multiinjektionstechniken ist, dass die Zeit zur Durchführung erheblich länger als bei einer „Single-Injection-Methode" sein kann. Die Patientenakzeptanz ist deshalb gering (Fanelli et al. 1999). Diese Techniken sind generell nicht als kontinuierliche Methoden geeignet.

Die *supraklavikuläre Technik* zur Blockade des Plexus brachialis ist seit jeher als „Single Injection Technique" beschrieben worden. 1911 berichtete Kulenkampff über diese Technik (Kulenkampff 1911), die allerdings heute aufgrund des vergleichsweise hohen Risikos eines Pneumothorax weitgehend verlassen worden ist. Alternativ beschrieben Winnie und Collins (1964) die supraklavikuläre perivaskuläre Blockade, die auch als kontinuierliche Technik genutzt werden kann. Über zahlreiche andere Zugangswege zur supraklavikulären Blockade wurde später berichtet; beispielhaft sei hier die „Plumb Bob Technique" nach Brown (1999) erwähnt.

Hintergrund der Einführung neuer Techniken zur supraklavikulären Blockade war stets, das Risiko eines Pneumothorax zu minimieren. Ein Restrisiko weisen allerdings alle klavikulanah durchgeführten Techniken auf, auch die erstmals 1917 von Bazy beschriebene *infraklavikuläre Technik* (Bazy 1917) sowie deren Modifikationen u. a. durch Raj (1997), Sims (1977), Whiffler (1981) und Kilka und Mitarbeiter (1995). Nachteil dieser Techniken, mit Ausnahme der Technik nach Kilka

aus: van Aken u. a., Lokalanästhesie, Regionalanästhesie, Regionale Schmerztherapie (ISBN 9783137954033)
© 2010 Georg Thieme Verlag KG

und Mitarbeitern (1995), ist das Fehlen eindeutiger Landmarken (Klaastad et al. 1999); auch im klavikulanahen Bereich hat sich der Gebrauch des Nervenstimulators durchgesetzt (Sims 1977, Whiffler 1981). Es handelt sich hier ebenfalls um sog. „Single-Shot"-Techniken.

Die *interskalenäre Blockade* wurde erstmals 1970 von Winnie beschrieben (Winnie 1970). Sie ist vorwiegend für operative Eingriffe und zur Schmerztherapie im Bereich der Schulter und des proximalen Oberarms geeignet. Ein Problem der Technik nach Winnie ist die unmittelbar auf die risikoträchtigen Strukturen gerichtete Stichrichtung (A. vertebralis, Wirbelkanal mit Epiduralraum und Rückenmark, Lunge und Pleura). Darüber hinaus ist die Blockade nach Winnie als kontinuierliche Technik ungeeignet. Die von Meier und Mitarbeitern 1997 beschriebene Variante der interskalenären Technik (Meier et al. 1997) weist aufgrund ihrer nach lateral ausgerichteten Stichrichtung eine erheblich größere Sicherheit auf und bietet darüber hinaus die Möglichkeit, einen Verweilkatheter im Sinne einer kontinuierlichen Blockade einzulegen.

Neben dem anterioren Zugang zum interskalenären Plexus brachialis wurde bereits Anfang des 20. Jahrhunderts ein posteriorer Zugang beschrieben. Von Pippa wurde diese Technik wieder aufgegriffen (Pippa et al. 1990). Auch diese Technik kann als kontinuierliches Verfahren angewandt werden.

Die *Blockaden einzelner peripherer Nerven* des Armes und der Hand haben durch die Einführung des Nervenstimulators eine neue Bedeutung für die Komplettierung inkompletter stammnaher Plexus-brachialis-Blockaden erlangt. Während ohne den Einsatz des Nervenstimulators eine weiter peripher durchgeführte Blockade an einem bereits teilanästhesierten Arm potenziell mit der Gefahr eines Nervenschadens verbunden ist, da der Patient unter Umständen nicht mehr in der Lage ist, Parästhesien als Warnzeichen einer intraneuralen Injektion anzugeben, weist der Nervenstimulator zumindest bei den größeren, motorische Fasern führenden Nerven (Oberarm-Ellenbogen-Bereich) auch bei einem teilanästhesierten Arm auf eine korrekte Kanülenlage hin.

Die *Blockade des N. suprascapularis* wurde bereits 1958 von Bonica zur Behandlung von Schmerzen im Schultergelenk eingesetzt (Bonica 1958). Auch hier wurde von Meier und Mitarbeitern eine kontinuierliche Technik beschrieben (Meier u. Bauereis 2002), die in bestimmten Fällen als Alternative zur interskalenären Plexusblockade angesehen werden kann.

Die *i. v. Regionalanästhesie* wurde 1908 von August Bier erstmals durchgeführt (Bier 1908). Grundsätzlich hat sich an der von ihm beschriebenen Technik bis heute nichts Grundlegendes geändert.

Die *zervikale Plexusblockade* hat durch die Karotischirurgie eine zunehmende Bedeutung erlangt. Zahlreiche Zentren gehen dazu über, die Karotisendarteriektomie wegen der besseren Möglichkeit einer neurologischen Überwachung in einer Regionalanästhesie durchzuführen (Cheng et al. 1997, Stoneham u. Knighton 1999). Der Stellenwert der tiefen bzw. oberflächlichen Blockade des Plexus cervicalis wird nach wie vor kontrovers diskutiert (Stoneham et al. 1998, Pandit et al. 2000).

Zunehmend setzt sich die ultraschallgesteuerte Blockade bei Blockadetechniken der oberen Extremität durch (s. Kap. 6 „Ultraschallverfahren", Abschnitt „Ultraschallbildgebung für die Regionalanästhesie"). Diese setzt hochwertige Geräte voraus, die die Ultraschallbildgebung in den oberflächlich gelegenen Bereichen erlauben, sowie eine ausreichende Erfahrung im Einsatz dieser Techniken. Insbesondere die axilläre und die interskalenäre Blockade eignen sich zur ultraschallgesteuerten Anlage. Auch die Plexus-cervicalis-Blockade wird zunehmend ultraschallgestützt durchgeführt. Eine weitere neuere Entwicklung wird die selektive Anlage peripherer Katheter zur gezielten postoperativen Schmerztherapie an einzelne Nerven in der Peripherie sein, wie z. B. ein N.-medianus-Katheter im Bereich der Ellenbeuge.

10.2 Anatomie

Der Plexus brachialis wird von den Rr. anteriores der Spinalnerven C5-C8 und Th1 gebildet. Bei mehr als 60% der Menschen enthält der Plexus brachialis zusätzlich Anteile von C4 und bei über 30% Anteile von Th2. Die Wurzeln der Spinalnerven treten aus dem Spinalkanal hinter der A. vertebralis aus und überqueren den Processus transversus des korrespondierenden Wirbelkörpers. Anschließend verbinden sie sich zu 3 *Trunci* und laufen gemeinsam auf die I. Rippe zu (Abb. 10.**1**). Der *Truncus superior* entsteht durch die Vereinigung der Wurzeln C5 und C6; bereits hier zweigt aus dem Truncus superior lateral der *N. suprascapularis* ab. Der *Truncus medius* wird von der Wurzel C7 gebildet, der *Truncus inferior* von den Wurzeln C8 und Th1. Die hier übereinander liegenden Trunci durchqueren die Skalenuslücke zwischen dem M. scalenus anterior und dem M. scalenus medius (Abb. 10.**2**). Knapp oberhalb der Klavikel teilen sich die Trunci jeweils in einen vorderen und einen hinteren Anteil.

Die 3 hinteren Anteile der Trunki vereinen sich zum *posterioren Faszikel*; die vorderen Anteile des Truncus superior und des Truncus medius bilden den *lateralen Faszikel*. Der *mediale Faszikel* ist die Fortsetzung des vorderen Anteils des Truncus inferior. In der interskalenären Region hat man es demzufolge mit den Trunki, in der unmittelbaren supra- wie infraklavikulären Region zunächst mit der Aufzweigung, dann mit den *Faszikeln*

aus: van Aken u. a., Lokalanästhesie, Regionalanästhesie, Regionale Schmerztherapie (ISBN 9783137954033)
© 2010 Georg Thieme Verlag KG

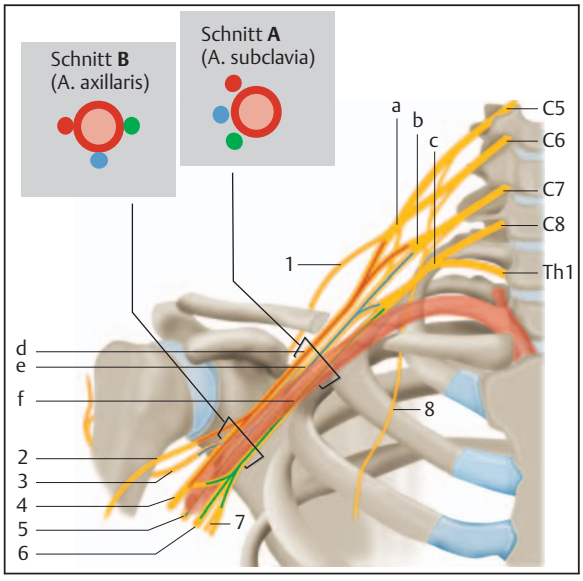

Abb. 10.**1** Anatomie des Plexus brachialis. A und B: Schnittebenen in infraklavikulärer und axillärer Region; man beachte die Lage der Faszikel.
1 = N. suprascapularis
2 = N. musculocutaneus
3 = N. axillaris
4 = N. medianus
5 = N. radialis
6 = N. ulnaris
7 = N. cutaneus antebrachii medialis und N. cutaneus brachii medialis
8 = N. thoracicus longus
a = Truncus superior (C5 und C6)
b = Truncus medius (C7)
c = Truncus inferior (C8 und Th1)
d = Fasciculus lateralis
e = Fasciculus posterior
f = Fasciculus medialis

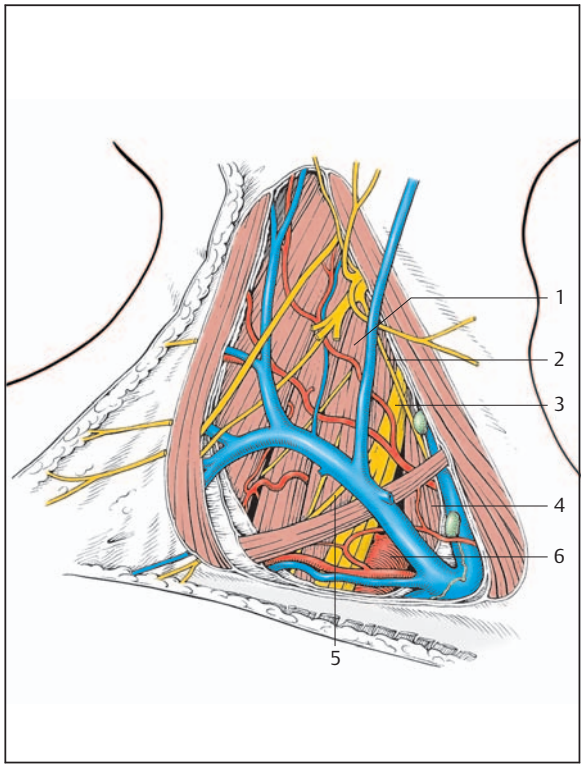

Abb. 10.**2** Anatomie der interskalenären Region (Platzer 2003, S. 365).
1 = M. scalenus medius
2 = N. phrenicus
3 = Plexus brachialis (Trunci)
4 = M. scalenus anterior
5 = N. suprascapularis
6 = A. subclavia

zu tun. Die Faszikel befinden sich in der infraklavikulären Region sehr dicht beieinander. Am oberflächlichsten liegt der *laterale Faszikel*, etwas tiefer und leicht lateral (!) findet man den *posterioren*, in der Tiefe den *medialen Faszikel*. Die Faszikel liegen kranial bzw. lateral der A. subclavia, welche gemeinsam mit dem Plexus brachialis durch die Skalenuslücke tritt. A. subclavia und Plexus brachialis ziehen kaudal des Processus coracoideus in die Achselhöhle.

Insgesamt kommt es hierbei zu einer Drehung der Faszikel um die A. axillaris um ca. 90°, wobei der mediale Faszikel unter der Arterie hindurchtritt, um sich dann mit dem lateralen Faszikel zur Medianusgabel zu vereinen, aus der sich der *N. medianus* fortsetzt. In der Axilla liegen die Faszikel, ihrer Bezeichnung entsprechend, nun tatsächlich medial, lateral und dorsal. Aus dem medialen Faszikel entstammen der *N. ulnaris*, die Nn. cutanei brachii medialis und antebrachii medialis sowie ein Anteil der Medianusgabel. Nachdem aus dem lateralen Faszikel der *N. musculocutaneus* entsprungen ist, vereint sich der laterale Faszikel mit Teilen des medialen Faszikels zur Medianusgabel, um so den *N. medianus* zu bilden. Der posteriore Faszikel wird, nachdem der N. axillaris entsprungen ist, zum *N. radialis*.

Vom Durchtritt durch die Skalenuslücke bis in die axilläre Region ist der gesamte Plexus brachialis von einer derben bindegewebigen Hülle umgeben. Neben den Nerven enthält diese auch die Gefäße (A. und V. axillaris). Die A. subclavia tritt mit dem Plexus brachialis durch die Skalenuslücke, während sich die V. subclavia erst nach deren Durchtritt dazugesellt (Abb. 10.**3**). Innerhalb dieser sog. Gefäß-Nerven-Scheide gibt es bindegewebige Septierungen. Diese scheinen aber bei der Mehrheit der Menschen eine gleichmäßige Ausbreitung des Lokalanästhetikums nicht zu verhindern, sodass insbesondere in der supra- und infraklavikulären, aber auch in der axillären Region eine Blockade des gesamten Plexus brachialis durch eine einzige Injektion möglich ist.

aus: van Aken u. a., Lokalanästhesie, Regionalanästhesie, Regionale Schmerztherapie (ISBN 9783137954033)
© 2010 Georg Thieme Verlag KG

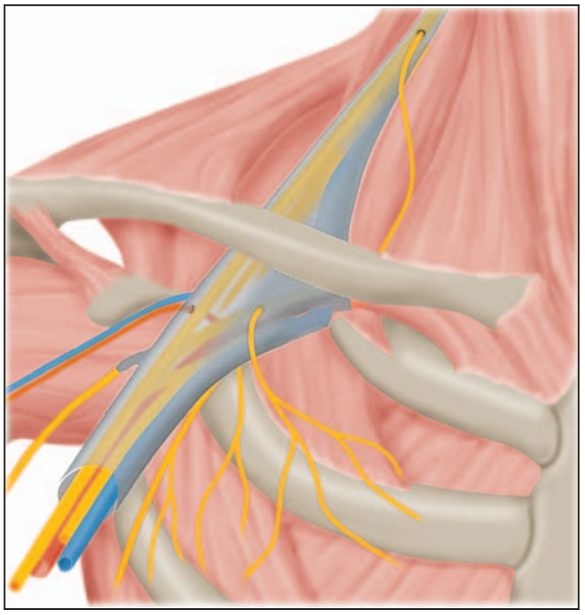

Abb. 10.**3** Bindegewebige Hülle um Gefäße und Nerven.

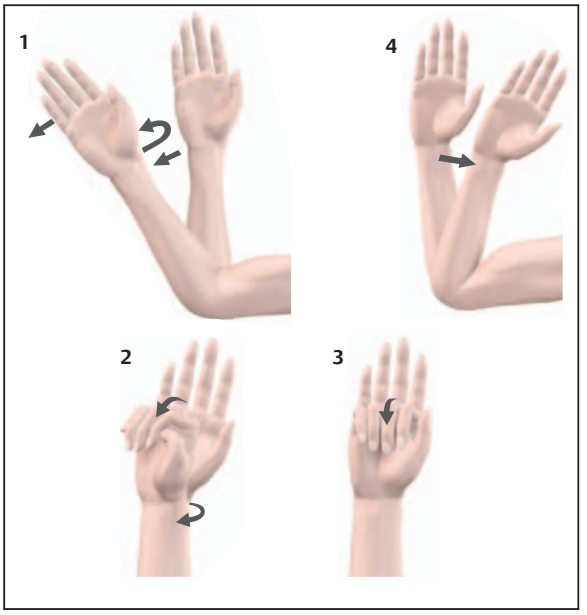

Abb. 10.**5** Motorische Reizantwort der peripheren Nerven der oberen Extremität.
1 = N. radialis
2 = N. medianus
3 = N. ulnaris
4 = N. musculocutaneus

Im weiteren Verlauf unterkreuzt der N. radialis den Humerus, um in der lateralen Ellenbeuge wieder zu erscheinen. Der N. musculocutaneus verlässt sehr hoch in der Axilla die bindegewebige Gefäß-Nerven-Scheide, sodass er aus diesem Grund häufig bei der axillären Plexusanästhesie nicht miterfasst wird. Der N. ulnaris verläuft im Ellenbogenbereich durch den Sulcus ulnaris.

Die *sensiblen Hautareale*, die durch die unterschiedlichen Nerven versorgt werden, sind in Abb. 10.**4** dargestellt.

Die *motorischen Reizantworten* der einzelnen Nerven sind folgende (Abb. 10.**5**):

- *N. suprascapularis:* Abduktion und Außenrotation im Schultergelenk (M. supra- und M. infraspinatus)

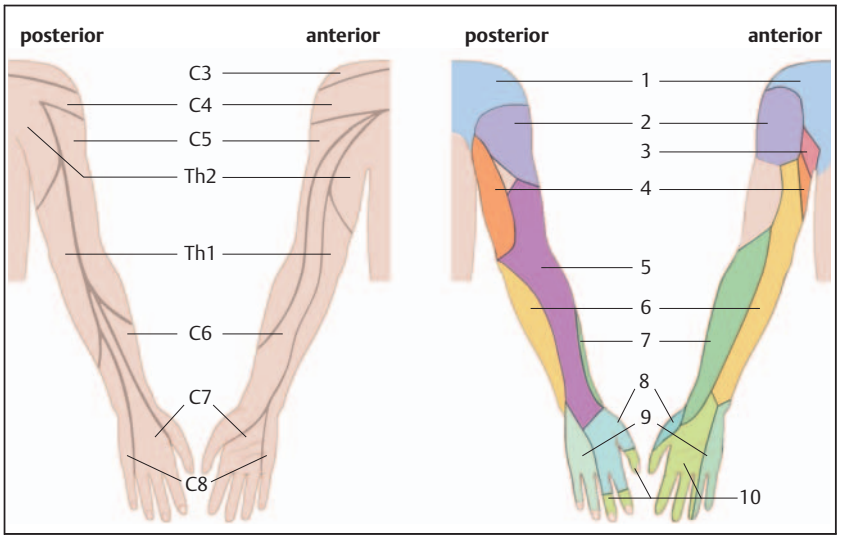

Abb. 10.**4** Sensible Versorgung der oberen Extremität.
1 = N. supraclavicularis
2 = N. axillaris (cutaneus brachii lateralis)
3 = N. intercostobrachialis
4 = N. cutaneus brachii medialis
5 = N. cutaneus antebrachii dorsalis (N. radialis)
6 = N. cutaneus antebrachii medialis
7 = N. cutaneus antebrachii lateralis (N. musculocutaneus)
8 = N. radialis
9 = N. ulnaris
10 = N. medianus

aus: van Aken u. a., Lokalanästhesie, Regionalanästhesie, Regionale Schmerztherapie (ISBN 9783137954033)
© 2010 Georg Thieme Verlag KG

- *N. musculocutaneus:* Beugung im Ellenbogenbereich (M. biceps humeri)
- *N. medianus:* Volarflexion im Handgelenk, Pronation des Vorderarms, Beugen in den Mittelphalangen der Finger, Beugung in den Endgliedern D II und D III, Beugung des Daumens
- *N. ulnaris:* Ulnarflexion des Handgelenks, Flexion der Grundglieder III-V, Adduktion des Daumens
- *N. radialis:* Strecken im Ellenbogengelenk (M. triceps), Strecken (und Radialabduktion) im Handgelenk, Supination des Vorderarms und der Hand, Extension der Finger

Anatomisch-topografische Verhältnisse im Bereich des Plexus brachialis

Der *N. phrenicus* verläuft auf dem Muskelbauch des M. scalenus anterior (s. Abb. 10.**2**). Wird bei der interskalenären Blockade eine Reizantwort durch den N. phrenicus ausgelöst (Zwerchfellkontraktionen), muss eine Korrektur der Nadelspitze nach lateral-dorsal erfolgen. Durch die lokalanästhetische Wirkung kann eine Phrenikusparese erzeugt werden. Gelegentlich kommt es zu einer Blockade des *N. recurrens* mit Heiserkeit.

Zervikale und thorakozervikale sympathische Ganglien liegen in unmittelbarer Nachbarschaft (s. Abb. 10.**2**). Durch die lokalanästhetische Wirkung kann ein Horner-Syndrom (Miosis, Ptosis, Enophthalmus) ausgelöst werden. Auch ein durch die Sympathikolyse hervorgerufener Brochospasmus bei asthmatischen Patienten wird diskutiert, ist jedoch nicht unumstritten.

Die *Pleurakuppel* reicht deutlich über die I. Rippe und befindet sich in unmittelbarer Nachbarschaft der hier angegebenen Strukturen. Die Gefahr eines Pneumothorax muss daher bei den entsprechenden Techniken im supra- und infraklavikulären Raum bedacht werden.

Die *A. vertebralis* liegt ventral des Austritts der Spinalnerven durch die Foramina intervertebralia. Bei falscher Stichrichtung bei der interskalenären Blockade nach Winnie bzw. bei der tiefen Blockade des Plexus cervicalis kann es zu einer intravasalen Injektion des Lokalanästhetikums kommen. Bereits wenige Milliliter reichen aus, um einen Krampfanfall auszulösen, da das Lokalanästhetikum über die Arterie direkt in das Gehirn gelangt.

Der *zervikale Epidural- und Subarachnoidalraum* kann durch die Foramina intervertebralia versehentlich punktiert werden. Es kann zu einer zervikalen Epidural- oder einen hohen Spinalanästhesie kommen. Auch bleibende zervikale Rückenmarksschädigungen mit Tetraplegie nach interskalenärer Plexusblockade sind beschrieben (Benumof 2000), traten allerdings nur auf, wenn diese Technik in Allgemeinanästhesie durchgeführt wurde.

10.3 Interskalenäre Plexusanästhesie

Vorderer Zugang
Technik nach Winnie und Technik nach Meier

Lagerung und Leitstrukturen

Der Patient liegt mit leicht zur Gegenseite gewandtem Kopf auf dem Rücken (Abb. 10.**6**).

Zur Orientierung dient der Hinterrand des M. sternocleidomastoideus; dieser tritt deutlich hervor, wenn der Patient den Kopf leicht von der Unterlage anhebt (sog. Schnüffelposition). Hinter dem M. sternocleidomastoideus ist der M. scalenus anterior zu tasten; die Finger gleiten über den M. scalenus anterior nach lateral in die Skalenuslücke, die von den Mm. scaleni anterior und medius gebildet wird.

- **Die Skalenuslücke** ist in aller Regel gut zu tasten; sie verläuft posterolateral vom M. sternocleidomastoideus leicht nach lateral. Die direkt oberhalb der Klavikel tastbare A. subclavia markiert das distale Ende der Skalenuslücke. Diese kann auch mithilfe einer Gefäß-Doppler-Sonografie dargestellt werden. Die Skalenuslücke tastet sich wie die Lücke zwischen 2 leicht aneinander gelegten Fingern; bei tiefer Inspiration tritt sie bisweilen besser hervor. Distal wird die Skalenuslücke vom meist gut zu palpierenden M. omohyoideus überquert.
- Ist die Skalenuslücke nicht zu tasten, so kann man in Höhe des Ringknorpels (C6) eine horizontale Linie von 3 cm Länge von der Mitte des M. sternocleidomastoideus nach lateral ziehen. Der End-

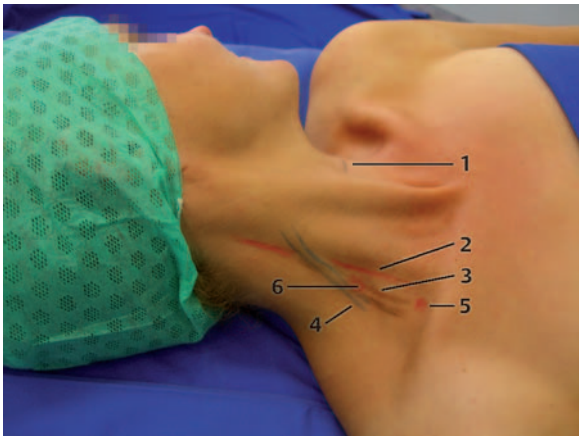

Abb. 10.**6** Interskalenäre Blockade nach Winnie; anatomische Leitlinien (Foto: G. Meier).
1 = Cartilago cricoideus
2 = Hinterrand des M. sternocleidomastoideus
3 = Skalenuslücke
4 = V. jugularis externa
5 = A. subclavia
6 = Punktionsstelle

aus: van Aken u. a., Lokalanästhesie, Regionalanästhesie, Regionale Schmerztherapie (ISBN 9783137954033)
© 2010 Georg Thieme Verlag KG

punkt dieser Linie liegt in der Skalenuslücke (Meier et al. 2001).
- Mithilfe des Ultraschalls können die Skalenuslücke und die Trunci dargestellt werden.

Durchführung der Technik nach Winnie

Die Einstichstelle liegt in Höhe des Krikoids in der interskalenären Furche (Skalenuslücke). Häufig überquert an dieser Stelle die V. jugularis externa die Skalenuslücke; sie ist durch die palpierenden Finger auf die Seite zu schieben.

Die Stichrichung verläuft senkrecht zur Haut (medial, kaudal und dorsal; Abb. 10.**7**). Der Plexus brachialis ist bei dieser Stichrichtung nicht tiefer als nach 2,5 cm zu erwarten. Die Technik sollte grundsätzlich mithilfe eines Nervenstimulators durchgeführt werden (Reizantwort s. u.).

Punktionskanüle

Immobile 4-cm-Unipolarkanüle (s. auch Kap. 9 „Allgemeine Aspekte peripherer Nervenblockaden der Extremitäten“, Abschnitt „Kanülen für die Kathetertechnik“).

Anmerkungen zur Technik

Bei nicht strenger Einhaltung der empfohlenen Stichrichtung kann es zu schwerwiegenden *Komplikationen* kommen:
- Punktion der A. vertebralis, wobei schon die Injektion von wenigen Millilitern des Lokalanäshetikums einen Krampfanfall auslösen kann.
- Punktion des zervikalen Epidural- oder Subarachnoidalraums mit der Folge einer zervikalen Epidural- oder Spinalanästhesie (Cook 1991).
- Inkomplette bleibende Tetraplegien sind nach interskalenären Blockaden durch Verletzung des Halsmarks beschrieben (Benumof 2000); in allen Fällen wurde die Technik in Allgemeinanästhesie durchgeführt.
- Unter allen Umständen ist eine leicht kaudale Stichrichtung einzuhalten. Eine horizontale oder gar nach kranial ausgerichtete Stichrichtung ermöglicht ein Eindringen der Punktionskanüle in das Foramen intervertebrale.
- Aufgrund der unmittelbaren Nachbarschaft zur Pleurakuppel sind Pneumothorazes beschrieben.
- Da die Kanüle senkrecht auf den Plexus brachialis gelangt, ist das Vorschieben eines Verweilkatheters im Sinne einer kontinuierlichen Blockade schwierig bis unmöglich.

Durchführung der Technik nach Meier

Zur Vermeidung der oben erwähnten Komplikationen und zur Erleichterung der Durchführung einer kontinuierlichen Blockade wird folgendes Vorgehen empfohlen:

Die Einstichstelle liegt kranial der von Winnie beschriebenen Punktionsstelle (Abb. 10.**8**). Die Skalenuslücke wird palpiert; der obere Finger der palpierenden Hand gleitet in der Skalenuslücke nach kranial, bis diese unter dem M. sternocleidomastoideus verschwindet. Der Hinterrand des M. sternocleidomastoideus wird leicht nach kranial verdrängt, der untere Finger befindet sich weiter distal in der Skalenuslücke. Die Einstichstelle liegt so weit kranial wie möglich, meistens direkt unterhalb des kranial palpierenden Fingers. Die Punktion erfolgt in Richtung der Skalenuslücke (Abb. 10.**9**). Je nach Stichwinkel (ca. 30° zur Haut) wird der Plexus brachialis nach ca. 2,5 bis maximal 5 cm erreicht. Bei der Penetration der Fascia praevertebralis wird häufig ein deutlicher Klick verspürt.

Diese Technik kann als „Single Shot“ oder als kontinuierliche Technik durchgeführt werden.

Abb. 10.**7** Interskalenäre Plexusanästhesie nach Winnie; Stichrichtung (Foto: G. Meier).

Abb. 10.**8** Interskalenäre Plexusanästhesie nach Meier; Lagerung und Leitlinien (Foto: G. Meier). 1 = Skalenuslücke

aus: van Aken u. a., Lokalanästhesie, Regionalanästhesie, Regionale Schmerztherapie (ISBN 9783137954033)
© 2010 Georg Thieme Verlag KG

Abb. 10.**9** Interskalenäre Plexusanästhesie nach Meier; Stichrichtung (Foto: G. Meier).

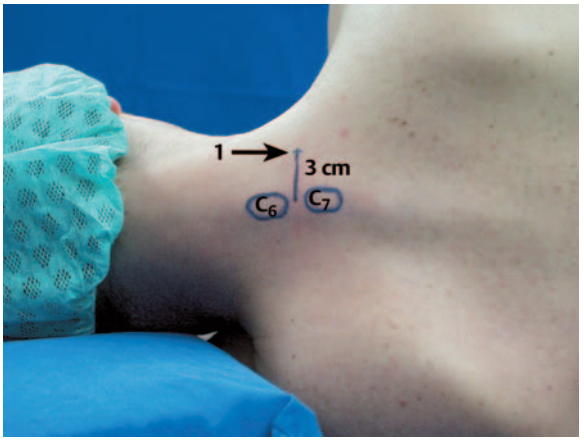

Abb. 10.**10** Interskalenäre Plexusblockade nach Pippa. Posteriorer Zugang in Seitenlage, anatomische Leitpunkte (1 = Punktionsort).

Punktionskanüle

- *Single Shot:* immobile 5- bis 6-cm-Unipolarkanüle
- *kontinuierliche Technik:* Kanüle mit „Pencil-Point"-Spitze und seitlicher Öffnung, da sich hierdurch der Katheter wesentlich besser vorschieben lässt

- **Die Technik nach Meier** ist grundsätzlich mit Nervenstimulator oder Ultraschall durchzuführen.
- Die motorische Reizantwort entsteht in der Regel durch Stimulation des Truncus superior (M. deltoideus oder M. biceps femoris). Diese Reizantwort ist ausreichend und anzustreben (Urmey et al. 1991, Silverstein et al. 2000).
- Bei einer Reizantwort des N. phrenicus (Zwerchfellzuckungen, „Singultus") ist die Kanüle zu weit medial-vorn; sie muss in diesem Fall nach lateral-hinten korrigiert werden.
- Bei einer Reizantwort des N. suprascapularis (Mm. supra- und infraspinatus: Außenrotation und Abduktion in der Schulter) befindet sich die Kanüle am äußeren Rand des Plexus brachialis; sie muss ggf. nach medial-vorn korrigiert werden.
- Eine Reizantwort im Bereich der Hand ist nicht anzustreben.
- Bei korrekter Durchführung ist ein Pneumothorax ausgeschlossen.
- Bei der kontinuierlichen Technik ist eine Pencil-Point-Kanüle mit seitlicher Öffnung zu verwenden. Die Öffnung sollte nach erfolgreicher Stimulation und Applikation eines Teiles des Lokalanästhetikums nach anterolateral zeigen, damit der Katheter gut vorgeschoben werden kann. Dieser gleitet in der Regel auf dem Truncus superior entlang. Die Katheterspitze sollte nicht mehr als 3–4 cm über die Kanülenspitze vorgeschoben werden. Das Hautniveau des Katheters liegt gewöhnlich bei 7 cm. Die Dislokationshäufigkeit ist extrem gering.

Hinterer Zugang
Technik nach Pippa

Lagerung und Leitstrukturen

Der Patient befindet sich in sitzender Position oder in Seitenlage. Der Kopf ist dabei achsengerecht zu lagern, die Halswirbelsäule maximal zu kyphosieren.

Leitpunkt ist der Dornfortsatz des 7. Halswirbelkörpers (C7 = Vertebra prominens), der in der Regel gut zu tasten ist. Bei maximaler Beugung des Kopfes ist über dem Dornfortsatz des 7. Halswirbelkörpers auch der Dornfortsatz des 6. Halswirbelkörpers gut zu tasten. Von der Mitte zwischen beiden Dornfortsätzen (C6/C7) wird eine horizontale Linie von 3 cm nach lateral gezogen. Hier befindet sich die Einstichstelle (Abb. 10.**10**).

Durchführung

Die Punktion erfolgt mit einer 10 cm langen Kanüle streng in der Sagittalebene senkrecht zur Haut (Abb. 10.**11**); eine Abweichung nach medial ist unter

Abb. 10.**11** Zugang nach Pippa (in Seitenlage); Stichrichtung.

aus: van Aken u. a., Lokalanästhesie, Regionalanästhesie, Regionale Schmerztherapie (ISBN 9783137954033)
© 2010 Georg Thieme Verlag KG

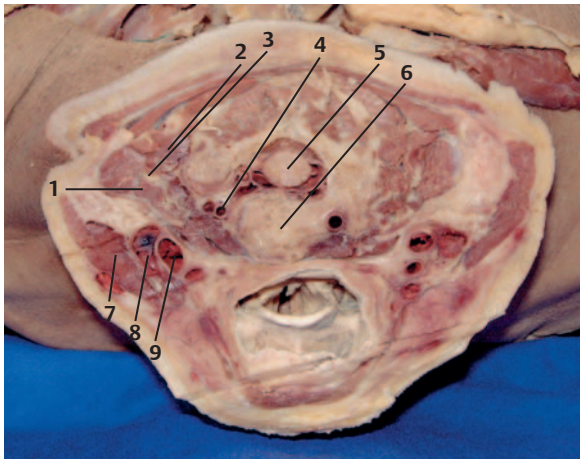

Abb. 10.**12** Halsregion in Höhe C7, Leiche in Bauchlage, Ansicht von kranial (Meier u. Büttner 2006).
1 = M. scalenus anterior
2 = M. scalenus medius
3 = Plexus brachialis
4 = A. vertebralis
5 = Medulla spinalis
6 = Wurzel C7
7 = M. sternocleidomastoideus
8 = V. jugularis interna
9 = A. carotis communis

allen Umständen zu vermeiden. Nach 4–7 cm stößt man auf den Processus transversus des 7. Halswirbelkörpers. Nach leichter Korrektur wird die Kanüle kranial über den Processus transversus um weitere 1–2 cm vorgeschoben, bis der Plexus brachialis erreicht ist (Abb. 10.**12**).

Punktionskanüle
10–12 cm lange, immobile Unipolarkanüle; Kathetertechnik möglich.

- **Die Technik nach Pippa** sollte vorwiegend in Seitenlage durchgeführt werden, da mit vasovagalen Synkopen gerechnet werden muss.
- Zur Identifizierung des Plexus brachialis sollte immer ein Nervenstimulator oder Ultraschall verwendet werden.
- Die Technik kann auch als kontinuierliche Blockade durchgeführt werden.

Generelle Maßnahmen

Dosierung der Lokalanästhetika

Für alle angeführten Techniken sollten 30–50 ml eines mittellang oder lang wirkenden Lokalanästhetikums in ausreichender Konzentration appliziert werden (bei Ultraschall-Kontrolle kann ggf. weniger Volumen ausreichen). Zur kontinuierlichen Applikation s. Kap. 9 Abschnitt „Kontinuierliche periphere Nervenblockaden“.

Indikationen

- Anästhesie und Analgesie für arthroskopische und offene Eingriffe an der Schulter und im proximalen Oberarmbereich
- Reposition bei Schulterluxation
- physiotherapeutische Behandlung im Schulterbereich postoperativ oder bei Schultersteife („Frozen Shoulder“)
- Therapie von Schmerzsyndromen (CRPS, Sympathikolyse)

Anmerkungen

- Die interskalenäre Plexusblockade erfasst zuverlässig die Trunci superior und medius; der Truncus inferior wird aufgrund seiner Lage häufig nicht miterfasst. Daher kommt es zu Aussparungen im Versorgungsgebiet des N. ulnaris, der dem Truncus inferior entspringt. Somit ist die interskalenäre Blockade für den Bereich distaler Oberarm, Unterarm und Hand nicht geeignet.
- Inwieweit eine interskalenäre Plexusanästhesie als alleinige Anästhesieform für die offene Schulterchirurgie ausreicht, hängt von der Schnittführung ab. Insbesondere der anterior-inferiore (halbaxilläre) oder der vordere axilläre Zugangsweg bei Operationen der langen Bizepssehne, einer vorderen Schulterluxation oder einer Luxationsfraktur des Humerus ist problematisch, weil die Schnittführung im Bereich der vorderen Achselfalte liegt (Meier et al. 2001). Dieser Bereich von Th2 wird vom N. intercostobrachialis innerviert. Hier wäre eine zusätzliche Interkostalblockade vom 1.–3. Interkostalnerv bzw. eine Paravertebralblockade der oberen Thorakalsegmente erforderlich.
- Bei arthroskopischen Operationen erweist sich bisweilen der N. suprascapularis als nicht ausreichend blockiert.
- Hinweise für eine zur Freigabe zur Operation ausreichende Blockade sind das sog „Deltoid Sign“ (die Abduktion des Armes [N. axillaris] ist nicht mehr möglich; Wiener u. Speer 1994) sowie das „Money Sign“ (Brown 1996). Hier können Daumen und Mittelfinger nicht mehr aneinander gerieben werden.
- Häufig scheint eine Kombination eines präoperativ angelegten interskalenären Blockes mit einer Allgemeinanästhesie empfehlenswert; in Abhängigkeit von der Lagerung kann diese mithilfe einer Laryngealmaske oder als Intubationsnarkose duchgeführt werden. Schulteroperationen gehören neben Knieoperationen zu den schmerzhaftesten Eingriffen; daher sollte die Indikation zur kontinuierlichen interskalenären Blockade für große Schulteroperationen großzügig gestellt werden.
- Von den oben angeführten Techniken erscheint die Technik nach Meier (Meier et al. 2001, Meier u. Bauereis 2002) die am einfachsten durchzuführende und die risikoärmste Methode zu sein.

aus: van Aken u. a., Lokalanästhesie, Regionalanästhesie, Regionale Schmerztherapie (ISBN 9783137954033)
© 2010 Georg Thieme Verlag KG

Kontraindikationen

Neben den allgemeinen Kontraindikationen peripherer Nervenblockaden sind bei der interskalenären Blockade folgende spezielle Kontraindikationen zu beachten:

- kontralaterale Phrenikusparese
- kontralaterale Rekurrensparese (Kempen et al. 2000)
- Chronic obstructive pulmonary Disease bzw. Asthma bronchiale (relativ)

Komplikationen und Nebenwirkungen

Auf die Möglichkeit einer intravasalen Injektion (A. vertebralis), einer hohen Spinal- oder Epiduralanästhesie oder gar einer irreversiblen zervikalen Rückenmarksschädigung in Verbindung mit der Technik nach Winnie wurde oben bereits hingewiesen. Auch Pneumothorazes wurden nur bei der Methode nach Winnie beobachtet.

Die Technik nach Meier hilft durch die nach lateral ausgerichtete Stichrichtung und die weiter kranial gelegene Punktionsstelle, diese Komplikationen zu vermeiden. Über die intrathekale Fehllage eines Katheters, der mithilfe der beschriebenen Technik eingeführt wurde, wird berichtet (Walter et al. 2005). Es ist darauf zu achten, dass die seitliche Öffnung der Kanüle nach lateral und vorn ausgerichtet ist; der Katheter sollte nicht mehr als 3 cm über die Kanülenspitze hinaus vorgeschoben werden. Ein 2. Widerstand, wie im beschriebenen Fall, darf nicht überwunden werden.

Obwohl die dorsale Technik von den Befürwortern als relativ sicher und als von den Patienten gut toleriert beschrieben wird (Sandefo et al. 2005), gibt es doch eine Reihe von Fallberichten, die auf schwerwiegende Komplikationen hindeuten. So werden u. a. eine hohe Spinalanästhesie (Aramideh et al. 2002), eine zervikale Epiduralanästhesie (Gomez u. Mendes 2006) sowie eine permanente Lähmung der linken oberen Extremität aufgrund einer versehentlichen intramedullären Injektion des Lokalanästhetikums beschrieben (Voermans et al. 2006).

Als methodenimmanente Nebenwirkungen müssen das Horner-Syndrom und eine ipsilaterale Phrenikus- und Rekurrensparese angesehen werden.

Horner-Syndrom

Die Häufigkeit wird mit 12,5–75 % angegeben. Es entsteht durch Diffusion des Lokalanästhetikums zu den zervikalen sympathischen Ganglien und klingt in der Regel deutlich vor Nachlassen des eigentlichen Blockadeeffekts ab. Die Häufigkeit des Auftretens ist abhängig vom verabreichten Volumen; insbesondere bei kontinuierlicher Technik wird es selten beobachtet.

Hörverlust

Ebenfalls durch eine Sympathikolyse hervorgerufen, kann es zu einer reversiblen Beeinträchtigung des Hörvermögens kommen (Rosenberg et al. 1995).

Bronchospasmus

Die oberen sympathischen Thorakalganglien versorgen die glatte Muskulatur der Bronchien. Ein durch die Sympathikolyse ausgelöster Bronchospasmus im Rahmen einer interskalenären Blockade ist beschrieben (Lim 1979, Thiagarajah et al. 1984), scheint aber ein extrem seltenes Ereignis zu sein, sodass auch hier Risiko und Nutzen sorgfältig gegeneinander abzuwägen sind. Urmey und Gloeggler (1993) geben zu bedenken, dass es sich hierbei auch um Aspiration kleiner Mengen von Schleim oder Flüssigkeit handeln könnte, durch die ein Bronchospasmus ausgelöst wird.

Rekurrensparese

In 6–8 % der Fälle muss mit einer ipsilateralen Rekurrensparese gerechnet werden. Eine gleichzeitig bestehende kontralaterale Rekurrensparese kann ein akutes Atemnotsyndrom auslösen, welches eine sofortige Intubation erforderlich macht (Kempen et al. 2000). Patienten müssen über eine passagere Heiserkeit aufgeklärt werden; die Nahrungsaufnahme sollte in dieser Zeit wegen der Gefahr der Aspiration unterbleiben.

Phrenikusparese

Der N. phrenicus entspringt aus den Wurzeln der Segmente C3–C5 und liegt ventral auf dem Bauch des M. scalenus anterior, um im weiteren Verlauf relativ weit medial in die obere Thoraxapertur einzutreten. Eine Phrenikusparese wird in Verbindung mit der interskalenären Plexusblockade in bis zu 100 % der Fälle beschrieben (Urmey 2000). Es kann zu einer Beeinträchtigung der forcierten Vitalkapazität (FVC) und der forcierten 1-s-Kapazität bei ca. 30 % der Blockaden kommen (Urmey 1997, Sala-Blanch et al. 1999). Weder eine digitale Kompression kranial der Injektionsstelle (Urmey 1997, Sala-Blanch et al. 1999) noch eine Reduktion des verabreichten Volumens (Sala-Blanch et al. 1996, Urmey et al. 1996) kann dieses Phänomen verhindern. Im Vergleich zur Dauer der motorischen und sensiblen Blockade scheint dieser Effekt nach einer einmaligen Gabe des Lokalanästhetikums jedoch wesentlich schneller als die gewünschte Blockadewirkung abzuklingen (Grossi et al. 1997). Beim Gesunden wird die Beeinträchtigung der Zwerchfellatmung durch eine Steigerung der Brustatmung kompensiert (Fujimura et al. 1995). Atemzugvolumen (AZV), Atemminutenvolumen (AMV) sowie $paCO_2$ bleiben konstant; es kann lediglich zu einem leichten Abfall des pO_2 kommen. Bei der nach der Technik nach Meier (Meier et al. 1997 u. 2001) durchgeführten interskalenären Blockade kommt es nur in 7 % der Fälle zu klinischen Zeichen einer Phrenikusparese; eine klinisch relevante Ateminsuffizienz wurde nicht beobachtet. Eine respiratorische Insuffizienz ausgeprägteren Schweregrades stellt dennoch eine relative Kontraindikation für eine interskalenäre Blockade dar. Im Einzelfall muss die äußerst effiziente Analgesie

aus: van Aken u. a., Lokalanästhesie, Regionalanästhesie, Regionale Schmerztherapie (ISBN 9783137954033)
© 2010 Georg Thieme Verlag KG

durch die interskalenäre Blockade bei großer Schulterchirurgie, welche ohne eine Beeinträchtigung der Vigilanz dem Patienten häufig erst eine suffiziente Atmung ermöglicht, gegenüber den nachteiligen Effekten einer systemischen Analgesie abgewogen werden. Bei einem Vergleich des Einflusses der patientenkontrollierten interskalenären Analgesie mit der patientenkontrollierten i.v. Analgesie auf das Diaphragma und die respiratorische Funktion im Rahmen der postoperativen Schmerztherapie nach großen Schultereingriffen konnten keine Unterschiede in Hinblick auf die respiratorische Funktion gefunden werden (Borgeat et al. 2000). Die patientenkontrollierte interskalenäre Analgesie bewirkte eine wesentlich bessere Schmerztherapie, eine größere Patientenzufriedenheit und war insgesamt mit weniger Nebenwirkungen verbunden (Borgeat et al. 2000).

Bezold-Jarisch-Reflex

Bei etwa 10% der Patienten wird nach der Lagerung in die sog. „Beach Chair Position" ein mit einer Bradykardie einhergehender Blutdruckabfall beobachtet. Das Ereignis tritt im Mittel ca. 60 min nach Anlegen der Blockade auf (Roch u. Sharrok 1991, D'Alessio et al. 1995, Ligouri et al. 1998). Es kann zu einem reanimationspflichtigen Herz-Kreislauf-Stillstand kommen. In diesem Zusammenhang sei auf die Notwendigkeit einer kontinuierlichen Überwachung der Patienten im Rahmen eines operativen Eingriffs hingewiesen. Der Patient sollte stets Sauerstoff über eine Maske zugeführt bekommen. Die Therapie besteht in der Gabe eines Vasokonstriktors (z.B. Akrinor), ggf. Kopftieflage und Volumengabe. Prophylaktisch wird die Gabe von Metoprofol empfohlen (D'Alessio et al. 1995, Ligouri et al. 1998). Unter der kontinuierlichen Applikation des Lokalanästhetikums zur postoperativen Schmerztherapie wurde dieses Phänomen nicht beschrieben und nicht beobachtet.

10.4 Blockaden im Bereich der Faszikel (supra- und infraklavikulär)

Supraklavikuläre Blockadetechniken

Die klassische supraklavikuläre Blockade, 1911 von Kulenkampff beschrieben (Kulenkampff 1911), wird heute wegen der relativen Häufigkeit von Pneumothorazes in Verbindung mit dieser Blockadetechnik nur noch selten durchgeführt. Winnie und Mitarbeiter (Winnie u. Collins 1964, Winnie et al. 1975) beschrieben die supraklavikuläre perivaskuläre Blockade als Alternative, bei welcher die Wahrscheinlichkeit eines Pneumothorax geringer sein soll. Alternativ zur vertikal-infraklavikulären Blockade wird eine supraklavikulär durchgeführte sog. „Plumb-Bob"-(„Lot"-)Technik beschrieben (auch als „paraskalenäre Technik" bezeichnet), bei der die Nadel senkrecht (lotrecht) zur Unterlage geführt wird (Brown 1999). Alle in dieser Region durchgeführten Blockaden (supra- wie infraklavikulär) beinhalten jedoch das Risiko eines Pneumothorax.

Perivaskuläre supraklavikuläre Blockade nach Winnie und Collins

Lagerung und Leitstrukturen

Der Patient liegt in Rückenlage, der Kopf ist leicht zur kontralateralen Seite geneigt, der gestreckte Arm liegt dem Körper an.

Als Leitstruktur dient das distale Ende der Skalenuslücke. Diese wird entsprechend dem bei der interskalenären Blockade beschriebenen Vorgehen identifiziert. Der tastende Finger gleitet in der Skalenuslücke bis an die Klavikula; hierbei wird in der Regel der M. omohyoideus als quer über die Skalenuslücke verlaufende Struktur zu palpieren sein. Am distalen Ende ist die A. subclavia häufig zu tasten. Der Plexus brachialis liegt hier kranial bzw. seitlich und leicht hinter der A. subclavia näher am M. scalenus medius als am M. scalenus anterior. Der Punktionsort befindet sich etwa in Klavikulamitte ca. 1,5–2 cm lateral des klavikulären Ansatzes des M. sternocleidomastoideus sowie 1–2 cm oberhalb der Klavikula.

- **Eine zu starke Seitwärtswendung** des Kopfes zur Gegenseite kann das Palpieren der Skalenuslücke erschweren.
- Die A. subclavia lässt sich mithilfe einer Gefäß-Doppler-Sonografie gut darstellen.

Durchführung

Technik

Der palpierende Finger wird in das distale Ende der Skalenuslücke gelegt. Es wird hierbei nicht versucht, die A. subclavia zu tasten. Die Nadel wird unmittelbar kranial des Fingers unter dem Finger in der Längsachse des Körpers nach kaudal und nahezu horizontal (ggf. leicht dorsal) vorgeschoben (Abb. 10.**13**). In dieser Region ist der Plexus brachialis von einer Faszie umgeben, deren Durchdringen bei Verwenden einer entsprechenden Kanüle als „Klick" verspürt wird. Die Technik sollte mithilfe eines Nervenstimulators durchgeführt werden; nach ca. 2 cm ist mit einer Reizantwort zu rechnen. Diese sollte in der Hand des Patienten zu beobachten sein; anderenfalls ist eine Korrektur der Nadelspitze vorzunehmen.

Werden beim Vorschieben der Kanüle alle 3 Faszikel verfehlt, so stößt man auf die I. Rippe. Nach Zurückziehen der Kanüle muss eine Korrektur nach dorsolateral vorgenommen werden.

aus: van Aken u.a., Lokalanästhesie, Regionalanästhesie, Regionale Schmerztherapie (ISBN 9783137954033)
© 2010 Georg Thieme Verlag KG