**Abb. 6.15** Suprakondyläre Humerusfraktur. (Aus: Benz-Bohm G. Kinderradiologie. 2. Aufl. Stuttgart: Thieme; 2005)

Im Fall LG Karlsruhe 20.02.2009, 6O 115/07 war es bei der Versorgung eines 2-Jährigen in einer chirurgischen Klinik zu einer Rotationsfehlstellung nach epikondylärer Oberarmfraktur gekommen. ▶ Abb. 6.15 zeigt eine stark dislozierte suprakondyläre Fraktur bei einem 6-jährigen Jungen, bei der eine Schädigung der A. radialis oder des N. medianus und N. ulnaris eintreten könnte.

## 6.8.2 Morbus Perthes

### Fallbericht: Morbus Perthes

Ein seit 6 Monaten humpelnder 6-jähriger Junge wird in die Kinderpoliklinik überwiesen. Beim Laufen fällt eine Außenrotation des rechten Beines auf, sonst sind keine Auffälligkeiten zu erkennen. Er wird sofort an die Orthopäden überwiesen, die einen fortgeschrittenen Morbus Perthes feststellen.

Beim Morbus Perthes (auch Legg-Calvé-Perthes-Disease) kommt es zu einer aseptischen Nekrose des Hüftkopfes. Die Prävalenz ist 1 : 1200. Jungen sind 4-mal häufiger als Mädchen betroffen. Der Altersgipfel liegt bei 5–9 Jahren und in 15–20 % sind beide Hüftgelenke betroffen. In der Frühphase ist das Röntgen negativ. Das Röntgen der Hüftgelenke sollte nach Lauenstein erfolgen, eventuell ist ein MRT mit Kontrastmittel erforderlich. Die Patienten entwickeln Knieschmerzen, hinken, haben eine Beinverkürzung und halten das Bein oft in Außenrotation. Nach der Osteochondritis dissecans (hochaktive Kinder- und Jugendliche) ist der Morbus Perthes die häufigste aseptische Knochennekrose mit einer Inzidenz 1 : 25 000 pro Jahr. Zur Differenzialdiagnose gehören Coxitis fugax, bakterielle Coxitis, Epiphysiolysis capitis femoris, kongenitale Hüftdysplasie, Tumore, spondyloepiphysäre Dysplasie und Meyer-Dysplasie. In ▶ Abb. 6.16 ist ein destruierter Hüftkopf rechts zu sehen.

**Abb. 6.16** Röntgenaufnahme eines Patienten mit Morbus Perthes. Die rechte Hüftkopfepiphyse ist abgeflacht und quer verbreitert. Sie ragt aus der Hüftpfanne heraus. (Aus: Bücheler E. Einführung in die Radiologie. Stuttgart: Thieme; 2006)



aus: Petri, Fehlervermeidung in der Kinderheilkunde (ISBN 9783131639615) © 2014 Georg Thieme Verlag KG

### Praxistipp

Bei anhaltenden Beinschmerzen muss an einen Morbus Perthes gedacht werden. Kinder geben bei Hüfterkrankungen manchmal lediglich Knie- oder Fußschmerzen an. Daher sollte immer das ganze Bein bis zur Hüfte untersucht werden.

## 6.8.3 Arthritiden

### Fallbericht: Schwierigkeit der Borreliose-Labordiagnose und verzögerte Diagnose einer juvenilen idiopathischen Arthritis

Ein 3½ jähriges deutsch-thailändisches Mädchen wird vom Kinderarzt zum 1. Mal gesehen. Im Alter von knapp 2 Jahren wurde es nach einem vermeintlichen Sturz an einen niedergelassenen Orthopäden überwiesen. Wegen weiter bestehender linksseitiger Knieschwellung wurde es eine Woche später an die Orthopädische Uniklinik überweisen. CRP, ASL und RF waren normal. Diverse Therapien erbrachten keine Besserung.

Zwei Monate später wurde das Mädchen zur 2. Meinung an einen Kinderorthopäden überwiesen, der die Diagnose reaktive Arthritis stellte. Ibuprofen wurde verordnet. Wegen fehlendem Ansprechen wurde auf Diclofenac gewechselt, und das Kind wurde 4 Monate nach Krankheitsbeginn wieder in der Orthopädischen Uniklinik vorgestellt. Ein MRT zeigte eine Synoviaschwellung des linken Knies.

Eine weitere Überweisung erfolgte an die Uni-Kinderklinik wegen Beinlängendifferenz. Dort wurde mittlerweile 9 Monate nach Krankheitsbeginn die Diagnose idiopathische Hemihypertrophie und Kniekontraktur links gestellt. Die Synoviaschwellung und der Gelenkerguss wurden sonografisch bestätigt. Es wurde die Möglichkeit einer rheumatischen Erkrankung oder reaktiven Arthritis erwogen, aber keine Diagnose gestellt. Die Schwellung war rückläufig, die Kontraktur und auffällige Sonografie bestanden weiter.

Im 11. Monat nach Krankheitsbeginn wurde vom Orthopäden eine Borreliose vermutet aufgrund folgender serologischer Befunde: IgG-910 positiv, IgM negativ, Western-Blot negativ. Trotz 2-wöchiger Behandlung mit Erythromycin nahm die Knieschwellung links wieder zu. Auch 15 Monate nach Krankheitsbeginn wurde in der Orthopädischen Uniklinik von einer stattgefundenen inaktiven reaktiven Borreliose ausgegangen, und eine weitere Betreuung durch einen Rheumatologen wurde empfohlen.

Die Eltern wechselten den Orthopäden und konsultierten den Hausorthopäden der Oma, dem sie großes Vertrauen schenkten. Vom neuen Kinderarzt wünschten sie gar keine Untersuchung, als sie 15 Monate nach Krankheitsbeginn wegen einer Überweisung ohne die Patientin in die Praxis kamen. Der Kinderarzt bestand aber auf einer Vorstellung und erhob eine ausführliche Anamnese, was bei dem Verlauf recht schwierig war. Der neue Orthopäde ging weiterhin von einer Borreliose aus aufgrund der erhöhten IgG-Borrelien-Titer. Ein hinzugezogener Borrelien-Laborfachmann verneinte eine Borreliose bei diesen serologischen Ergebnissen, und auch Verlaufsuntersuchungen deuteten nicht darauf hin.

16 Monate nach Krankheitsbeginn veranlasste der neue Kinderarzt bei diesem diagnostischen Wirrwarr eine erneute Blutuntersuchung, bei der zum 1. Mal auch antinukleäre Antikörper (ANA) bestimmt wurden, die prompt mit 1 : 400 positiv waren. Eine augenärztliche Untersuchung war normal. Die Diagnose juvenile Oligoarthritis wurde gestellt und bei telefonischer Schilderung von einen Kinderrheumatologen bestätigt. Die Diagnose wurde erst 16 Monate nach Krankheitsbeginn gestellt. Orale Kortikosteroide halfen wenig, und erst nach intraartikulärer Gabe in einer Kinderrheumaklinik kam es zur deutlichen Besserung. Methotrexat, hochdosiert Ibuprofen und ausschleichend Kortikosteroide wurden verabreicht. Darunter kam es erstmalig zu einem Verschwinden der Knieschwellung und der Kontraktur, unterstützt mit Krankengymnastik. Im weiteren Verlauf entwickelte die Patientin eine Iridozyklitis, die mit steroidhaltigen Augentropfen abklang. Nach einer Dosisreduktion des Methotrexat kam es zu einem erneuten Schub mit Schwellung des rechten Kniegelenks, die trotz Methotrexaterhöhung, Steroidbehandlung und Nurofen erst mit Kortikoidinjektion in das Gelenk wieder sistierte.

Eine verspätete Diagnose ist bei **Kinderrheuma** (juvenile idiopathische Arthritis, JIA = juvenile rheumatoide Arthritis, JRA) sehr häufig. Die Häufigkeit der JIA bei Kindern liegt bei etwa 1 : 5 000. Sie wird nach Erfahrung des Autors von Orthopäden zu wenig in Erwägung gezogen. Die Heraus-



aus: Petri, Fehlervermeidung in der Kinderheilkunde (ISBN 9783131639615) © 2014 Georg Thieme Verlag KG

forderung bei der JIA ist nicht nur die Diagnosestellung, sondern auch die Mitarbeit der Eltern, die manchmal wirksame Therapien aufgrund von Kortisonangst oder Misstrauen gegen die Schulmedizin bis zur Schädigung ihres Kindes verzögern [63].Durchschnittlich wird die Diagnose erst nach einem ¾ Jahr gestellt, hier dauerte es aber doppelt so lange. Die Fehlinterpretation der Borrelienantikörperuntersuchung durch die involvierten Orthopäden trug dazu bei. In den Arztbriefen (sofern vorhanden) fand sich kaum eine Anamnese oder Zusammenfassung der Vorbefunde. Dass die Untersuchung der antinukleären Antikörper bei Kindern viel relevanter ist als die von ASL und Rheumafaktoren und dass CRP und Blutbild bei oligoartikulären Verläufen vielfach normal sind, scheint nicht allgemein bekannt zu sein. Wären die Eltern bei dem zu Beginn aufgesuchten Kinderorthopäden geblieben, dann hätte dieser vielleicht eine Chance gehabt, die Verlaufsdiagnose früher zu stellen.

**Merke**

Bei einer länger als 6 Wochen dauernden Knieschwellung sollte an eine juvenile idiopathische Arthritis (JIA) gedacht werden. Die antinukleären Antikörper (ANA) sollten bei der Labordiagnostik mitbestimmt werden.

Die **Borrelien-** oder **Lyme-Arthritis** ist eine wichtige und häufige Ursache von Gelenkentzündungen bei Kindern. Die Diagnose einer Hautborreliose lässt sich überwiegend klinisch stellen. 70–80 % der Borreliosefälle gehen mit Hautsymptomen einher: überwiegend Erythema migrans, seltener Lymphozytom oder Acrodermatitis chronica atrophicans). Bei Arthritis und neurologischen Veränderungen (Meningitis, Fazialisparese) ist man meist auf Laboruntersuchungen angewiesen, die nicht einfach zu interpretieren sind, außer bei einer positiven PCR-Reaktion, die aber recht kostspielig ist. Antikörper-Kreuzreaktionen zwischen Borrelien und Rheumaantikörpern sind bekannt. Ob eine durchgemachte Borreliose in dem vorliegenden Fall tatsächlich vorlag oder eine Kreuzreaktion mit falsch positiven IgG-Antikörpern aufgrund der rheumatoiden Arthritis, bleibt offen. Für die Borreliendiagnostik wird eine Stufendiagnostik empfohlen, die mit einem Screeningtest auf IgG- oder IgM-Antikörper beginnt. Bei positivem Befund sollte eine Bestätigung durch einen Immunoblottest angeschlossen werden, um falsch-positive Befunde auszuschließen. Das Fehlen der positiven Banden im Western-Blot-Test wurde im vorliegenden Fall von den Borreliose-Laborexperten als Beleg für eine nicht aktive Infektion gewertet. Negative Borrelienantikörper schließen eine Borreliose in der Frühphase nicht aus, müssen aber bei der fortgeschrittenen Gelenkbeteiligung vorhanden sein. Literatur zu Fehldiagnosen bei der Borreliose findet sich bei Halperin et al. [32].

**Merke**

Die Borreliose ist in 1. Linie eine klinische Diagnose bezüglich der Hautveränderungen. Bei Gelenk- und neurologischer Manifestation ist man auf Antikörperuntersuchungen angewiesen. Ist der Antikörpersuchtest positiv oder grenzwertig, dann sollte ein Immunoblot durchgeführt werden, denn positive IgG- oder IgM-Antikörper sind nicht gleichbedeutend mit einer aktiven Infektion [22]. Kreuzreaktionen durch andere Spirochätenerkrankungen (Syphillis, Leptospirose, Rückfallfieber), Windpocken, EBV und Autoimmunerkrankungen können falsch-positive Antikörperergebnisse verursachen.

## 6.8.4 Epiphysiolysis capitis femoris

**Fallbericht: Epiphysiolysis capitis femoris**

Ein 12-jähriges adipöses Mädchen berichtet über einen längeren Zeitraum über Schmerzen wie Muskelkater. Dies wird wiederholt als Wachstumsschmerzen interpretiert. Erst sehr spät stellt sich eine Epiphysiolyse des Femurkopfes heraus. Der Gutachter sieht im Vorgehen eine fehlerhafte Behandlung wegen unterlassener zielgerichteter Untersuchung. Als spätere Komplikation ist eine Koxarthrose sehr wahrscheinlich.

(Quelle: [98]; weiterer Fall von verkannter Epiphysenlösung: OLG Hamm 22.05.1995, 3U200/94)

Die Epiphysiolysis capitis femoris (jugendliche Hüftkopflösung) ist eine Ablösung des Schenkelhalskopfes in der Wachstumsfuge (▶ Abb. 6.17). Sie betrifft Patienten in der Pubertät zwischen 9



aus: Petri, Fehlervermeidung in der Kinderheilkunde (ISBN 9783131639615) © 2014 Georg Thieme Verlag KG

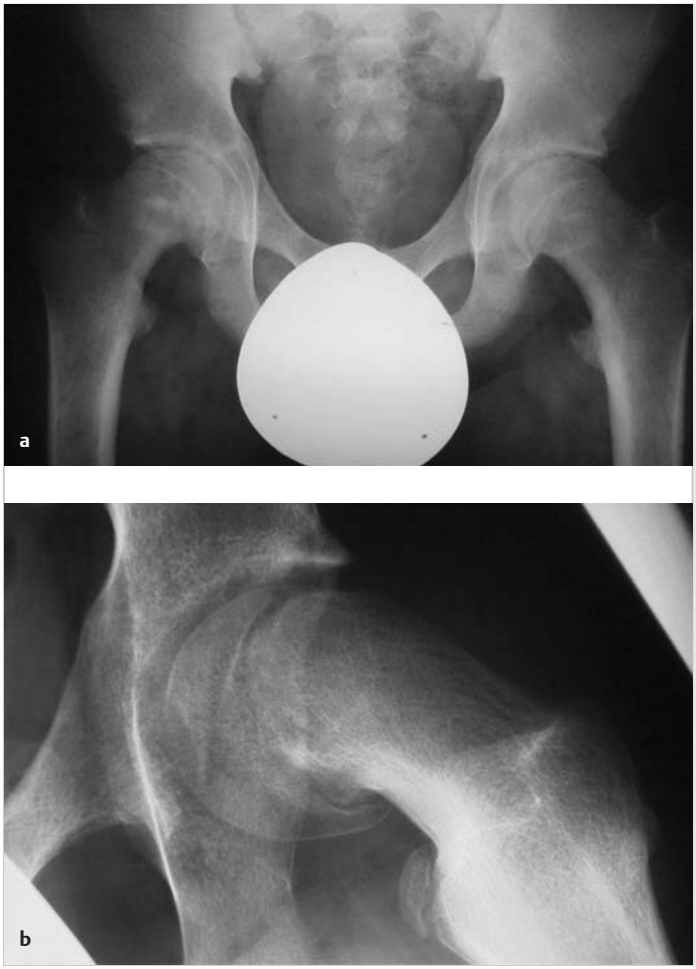


**Abb. 6.17** Epiphysiolysis capitis femoris bei einem 13-jährigen Jungen mit beidseitigen Hüftschmerzen. (Aus: Stäbler A, Ertl-Wagner B. Radiologie-trainer Bewegungsapparat. 2. Aufl. Stuttgart: Thieme; 2012)

**a** Beckenübersichtsaufnahme mit nur schwer erkennbaren Veränderungen: Epiphysenfuge bds. unscharf; inferomedial überragt die Femurkopfepiphyse bds. gering den metaphysären Schenkelhals.

**b** Axiale Aufnahme in Lauensteinprojektion: Der Schenkelhals ist anterior vorgewölbt und abgerundet, Abkippen der Femurepiphyse nach dorsomedial.

und 15 Jahren und tritt 3-mal häufiger bei Jungen auf. Oft sind die Patienten adipös. Das Übersehen führt oft zu einem irreversiblen Hüftschaden aufgrund einer Hüftkopfnekrose. Ihre Häufigkeit liegt bei 1 : 10 000. In 50 % sind beide Hüften betroffen. Das „nicht daran Denken" auf Seiten von Kinderärzten, Allgemeinmedizinern, Orthopäden und Radiologen führt regelmäßig zu bestätigten Behandlungsfehlern bei den Gutachterkommissionen. Es kommt zu Schmerzen in den Knien und den Oberschenkelvorderseiten, manchmal auch Leisten und Hüften. Bei Dislokation kommt es zu Außenrotation und Beinverkürzung mit Hinken. Bei der seteneren akuten Form können die Kinder auf einmal nicht mehr gehen. Bei Hüftbeugung kommt es zu Abduktion und Außenrotation (Drehmann-Zeichen). Im Verdachtsfall sollte eine spezielle Röntgenaufnahme der Hüften (axiale Aufnahme in Lauenstein-Projektion beidseits, ▶ Abb. 6.17b) angefertigt werden [76], [49].

### Merke

*„Man sieht nur das, was man weiß" Johann Wolfgang von Goethe (1749–1832)*

Bei länger dauernden Knieschmerzen in der Pubertät an Morbus Perthes und eine Epiphysiolyse des Femurkopfes denken.



aus: Petri, Fehlervermeidung in der Kinderheilkunde (ISBN 9783131639615) © 2014 Georg Thieme Verlag KG

### 6.8.5 Krankengymnastik

**Fallbericht: Todesfall durch Vojta-Krankengymnastik**

Ein 3 Monate altes Mädchen erhält in einer Krankengymnastikpraxis wegen muskulärem Schiefhals Vojta-Therapie. Die Krankengymnastin leitet die Mutter an, den Kopf nach rechts zu drehen. Dabei ist der Säugling in Bauchlage und der rechte Arm ist nach oben genommen. Er wehrt sich heftig und schwitzt. Nach 10 Minuten zeigt die Krankengymnastin der Mutter eine Entspannungslage. Eine andere Frau bemerkt, dass das Mädchen nicht mehr richtig atmet. Es ist blau und schlaff. Der Notarzt wird gerufen und kann das Mädchen vorübergehend reanimieren. Eine spätere Obduktion ergibt ein Hirnödem mit unterer foraminaler Einklemmung, eine Subarachnoidalblutung und Einblutungen in die Adventitia der Vertebralarterien im zervikozerebralem Übergang.

(Quelle: [16])

Nicht bei kinderärztlichen Behandlungen, sondern auch bei anderen Therapien und Therapeuten können Komplikationen auftreten.

**Krankengymnastik**

Jede Form von Krankengymnastik, aber auch ärztlich durchgeführte Manualtherapie und Chiropraxis sind auf eine potenzielle Gefährdung der A. vertebralis zu prüfen. Eltern sollten sich nicht aus dem Raum schicken lassen und vorsichtig bei Manipulationen der Halswirbelsäule sein.

## 6.9 Radiologie

Die häufigsten Behandlungsfehler bei niedergelassenen Ärzten bezogen sich 2011 auf bildgebende Diagnostik (Gutachterkommission Westfalen-Lippe), wobei Unfallchirurgen am häufigsten betroffen waren [82]. Kinderärzte sind hieran vor allem mit fehlerhafter Hüftsonografie beteiligt und darum wird darauf ausführlich in Kap. 10.3.4 eingegangen. Deswegen jedoch generell auf eine schlechte Qualität der durch Kinderärzte durchgeführten Hüftsonografien zurückzuschließen, ist nicht gerechtfertigt, sondern liegt eher daran, dass diese Untersuchung praktisch bei jedem Neugeborenen durchgeführt wird.

Weiteres Bildmaterial findet sich in den anderen Kapiteln mit folgenden Fällen: Epiglottitis (▶ Abb. 6.2), Osteomyelitis (▶ Abb. 6.3), Pneumonie mit normaler Auskultation (▶ Abb. 6.6), Pylorushypertrophie (▶ Abb. 6.9), Zystitis (▶ Abb. 6.10), polyzystische Nieren (▶ Abb. 6.11), Medulloblastom (▶ Abb. 6.12), Epiduralblutung (▶ Abb. 6.14), suprakondyläre Humerusfraktur (▶ Abb. 6.15), Morbus Perthes (▶ Abb. 6.16), Epiphysiolysis capitis femoris (▶ Abb. 6.17), Invagination (▶ Abb. 6.18), Appendizitis (▶ Abb. 6.19), Kindesmisshandlung (▶ Abb. 6.21).

Das Feld der Kinderradiologie ist so umfangreich, dass hier nur einige Teilaspekte angerissen werden können. In Kap. 6.8.1 (Orthopädie) werden Beispiele von kindlichen Frakturen vorgestellt. Auf die Schwierigkeiten von kindlichen Frakturen und einer Verwechslung mit Wachstumslinien wird hier nicht näher eingegangen. Beispiele finden sich bei Caffey's Kinderradiologie [87].

Die britische Radiologiegesellschaft hat zur Vermeidung unnötiger Röntgenuntersuchungen und Strahlenbelastung in ihren Richtlinien ein ganzes Kapitel über Kinder, dessen Inhalt sich im Wesentlichen mit den Leitlinien Kinderheilkunde deckt [53].

**Britische Empfehlungen zur Vermeidung unnötiger Röntgenbilder [91]**

- Bei Epilepsie, Wachstumsstörung oder Migräne ist ein Schädelröntgen nicht routinemäßig indiziert wegen geringer Ausbeute.
- Bei unkomplizierten Atemwegsinfekten/Pneumonien (chest infection) ist ein Routine-Röntgenthorax unnötig.
- Ein präoperativer Röntgenthorax ist nicht routinemäßig indiziert.
- Unspezifische Bauchschmerzen oder Verstopfung bedürfen keiner Abdomenübersichtsaufnahme.
- Bei verschluckten Fremdkörpern ist keine Routine-Abdomenübersichtsaufnahme nötig (außer bei Batterien, oder Röntgenthorax bei bestimmten Notfallsituationen).
- Bei Abdominaltraumata ist eine Sonografie in der Regel besser geeignet als eine Abdomenübersichtsaufnahme.





aus: Petri, Fehlervermeidung in der Kinderheilkunde (ISBN 9783131639615) © 2014 Georg Thieme Verlag KG

- Eine Rektumbiopsie wird zur Diagnostik eines Morbus Hirschsprung dem Bariumeinlauf vorgezogen.
- Enuresis erfordert keine Routine-Abdomenübersichtsaufnahme, kein MCU, kein IVU, wohl Ultraschall.
- Bei Kopfverletzung ohne Bewusstseinsverlust, ohne Hämatom, ohne neurologische Defizite ist Schädelröntgen meist nicht nötig.

B

### Fallbericht: Diagnostik ohne Konsequenz

Ein 11-jähriger Junge mit feinblasigen Rasselgeräuschen rechts basal wird freitags zur Röntgenabteilung der Universitätsklinik geschickt. Er wird mit Antibiotika behandelt. Er kommt nach dem Wochenende zur Kontrolle und es geht ihm besser. Die Rasselgeräusche sind weg. Er hat keinen Befundbericht mit. Die Mutter (spricht schlecht Deutsch) gibt an, der Befund würde zugeschickt. Nach 1 Woche ist der Befund noch immer nicht da.



Das Problem ist hier, dass die Röntgenuntersuchung durch enorme Zeitverzögerung der Befundübermittlung für die Behandlung wertlos und höchstens für den Fall der Beschwerdepersistenz noch hilfreich ist. Man muss sich auch genau überlegen, welche Diagnostik man vor dem Wochenende oder vor dem Urlaub anfordert, wenn man nicht in der Lage ist, zeitnah auf pathologische Befunde zu reagieren. Dann ist eine Weitergabe an den (kinderärztlichen) Notdienst bei schweren Krankheitsfällen angebrachter.

Die Ursache solcher nicht erfolgender Befundübermittlungen kann auf verschiedenen Ebenen liegen:

- Die Eltern haben den Befund und vergessen, diesen dem Arzt zu übergeben.
- Die Röntgenabteilung hat die falsche Anschrift des Arztes gespeichert.
- Die Adresse des überweisenden Arztes ist nicht mehr aktuell (aktuelle steht aber meistens auf dem Überweisungsschein).
- Die Eltern waren gar nicht mit dem Kind bei der Röntgenuntersuchung.
- Die Befundung ist aufgrund organisatorischer Probleme nicht erfolgt.

## 6.10 Chirurgie

*„Ein Arzt, der keine Fehler macht, ist nicht unbedingt ein guter Arzt, sondern unter Umständen einer, der jegliche Verantwortung bei schweren Erkrankungen meidet.“*

Die meisten Behandlungsfehler betreffen die Chirurgie. Beispiele für Frakturen (S. 133) wurden in Kap. 6.8 (Orthopädie) vorgestellt und Schädel-Hirn-Traumata in Kap. 6.7 (Neurologie). In diesem Kapitel werden vor allem abdominalchirurgische Problemfälle dargestellt.

### 6.10.1 Ileus und Invagination

B

### Fallbericht: Bridenileus

Ein 10-Jähriger kommt in die Notaufnahme des Krankenhauses. Er erbricht Galle und hat einen brettharten Bauch. Vor etwa 5 Jahren wurde er wegen inkarzerierter Invagination (s. u.) operiert. Der als Schwangerschaftsvertretung in dem niederländischen Krankenhaus angestellte Kinderarzt diagnostiziert sofort einen Bridenileus und überweist den Patienten an den Chirurgen mit der eindeutigen Empfehlung zur chirurgischen Lösung der Briden. Der Chirurg wartet jedoch ab. Die Bauchschmerzen halten an, das Erbrechen sistiert in der Nacht. Am nächsten Tag entschließt sich der Chirurg zur Operation, und große Teile des Dünndarms sind nekrotisch schwarz. Der Patient wird in ein Akademisches Krankenhaus verlegt, und man entschließt sich, noch nicht zu resezieren, da nach Lösung der Briden die Durchblutung besser wird. Nach 2 Wochen künstlicher Ernährung erholt sich der Patient allmählich. Der Chirurg hatte bei einem eindeutigen chirurgischen Krankheitsbild nicht reagiert, obwohl der Kinderarzt Druck machte und mehrfach nachhakte. Bei rechtzeitiger Operation wäre die schwere Darmschädigung, von der möglicherweise noch Vernarbungen mit Stenosen entstehen, vermeidbar gewesen.

Der Kinderarzt hatte die richtige Diagnose eines **Bridenileus** gestellt, dies konnte aber nur der Chirurg therapieren. Der Chirurg sah zunächst keine Operationsindikation, obwohl hier von einer Darmischämie auszugehen war. Die Verantwortung wurde auf den Chirurgen übertragen, dieser nahm sie aber nicht wahr. In solch „klaren“ Fällen liegt ein „ethisches Dilemma“ vor, denn der Kinderarzt



aus: Petri, Fehlervermeidung in der Kinderheilkunde (ISBN 9783131639615) © 2014 Georg Thieme Verlag KG

kann den Chirurgen nicht zur Operation zwingen. Möglicherweise hätte das Hinzuziehen der kinderärztlichen Kollegen oder eines zweiten Chirurgen den diensthabenden Chirurgen fachlich überzeugen können, aber so etwas ist keine übliche und leichte Entscheidung für einen Vertretungsarzt im Ausland. Hierbei muss man unter Umständen Unannehmlichkeiten in Kauf nehmen.

Ähnliche Fälle sind erfahrenen Kinderärzten aus der Klinik bekannt, die bei jungen Kindern eine sichere Appendizitis feststellen, auf die der Chirurg aber erst nach Perforation reagiert. Bei einer guten Zusammenarbeit von Chirurgen mit Kinderärzten käme es zu weniger Appendizitiskomplikationen.

### Fallbericht: Invagination

Bei dem Jungen mit Bridenileus im vorherigen Fall war es im Alter von 5 Jahren zu einer inkarzerierten Invagination gekommen, bei der der gleiche Chirurg involviert war und eine Darmteilresektion vornahm. Ohne die Umstände zu kennen, stellt sich in Nachhinein die Frage, ob in diesem Falle auch zu spät operiert wurde.

Die Invagination hat eine Häufigkeit von 60–302/100 000 bei unter 1-Jährigen und 32 : 100 000 bei unter 2-Jährigen. 80 % der Fälle ereignen sich innerhalb des 1. Lebensjahrs [5]. Meist liegt eine ileokolische Invagination vor. Oft entsteht sie nach einem leichten Infekt. Symptome sind heftige, krampfartige Bauchschmerzen in Perioden mit beschwerdefreien Intervallen. Oft erbrechen die Kinder. In der späteren Phase tritt Blut und Schleim im Stuhlgang auf (Himbeergelee). Bei der rektalen Untersuchung findet sich manchmal Blut am Finger, bei der Abdomenpalpation lässt sich gelegentlich (eher selten, am ehesten präoperativ in Narkose) eine Walze im rechten Oberbauch tasten (die ileozäkale Invagination). Durch Sonografie lässt sich die Diagnose sichern (typisches Bild ▶ Abb. 6.18). Gelingt eine Reposition nicht innerhalb von 6 Stunden (pneumatisch, hydrostatisch, operativ), dann kann es wie in dem geschilderten Fall zu einer Inkarzeration mit Absterben von Darmgewebe kommen.

### Merke

Galliges Erbrechen ist insbesondere bei Neugeborenen so lange chirurgisch, bis das Gegenteil erwiesen ist. Säuglinge und Kinder mit Volvulus oder Invagination (meist zwischen 0,5 und 5 Jahren) können über Nacht an einem septischen Schock versterben.

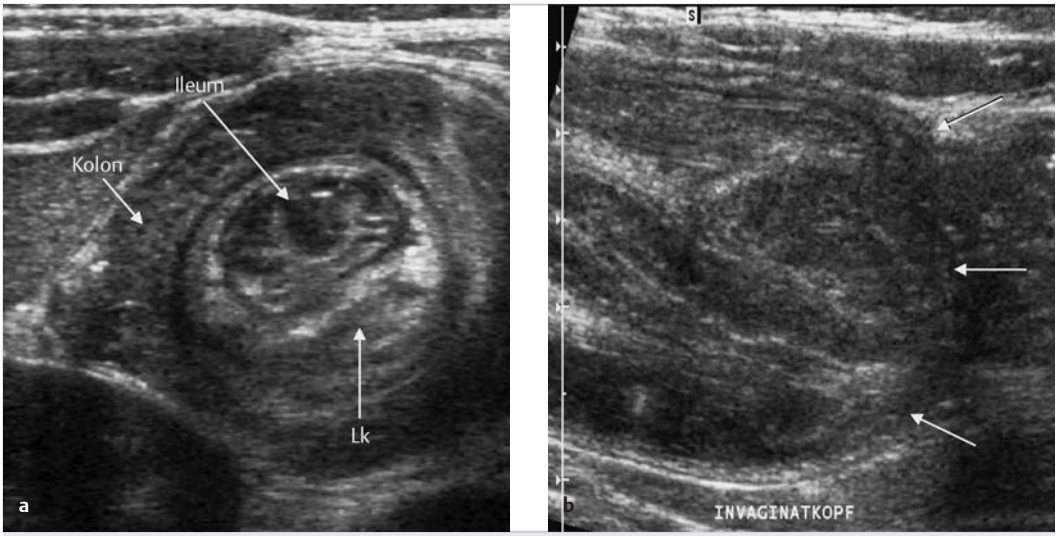


**Abb. 6.18** Ultraschallaufnahmen: Ileokolische Invagination. (Aus: Hofmann V, Deeg KH, Hoyer PF. Ultraschalldiagnostik in Pädiatrie und Kinderchirurgie. 3. Aufl. Stuttgart: Thieme; 2012)
**a** Im Oberbauch-Longitudinalschnitt ist das Ileum Invaginat mit einem Lymphknoten (LK) zu sehen; Kokardenform.
**b** Pseudokidney-Zeichen: Im schrägen Längsschnitt sieht man den Invaginatkopf.



aus: Petri, Fehlervermeidung in der Kinderheilkunde (ISBN 9783131639615) © 2014 Georg Thieme Verlag KG

## 6.10.2 Appendizitis

### Fallbericht: Appendizitis mit Todesfolge

Ein 2½-jähriges Mädchen entwickelt plötzlich Husten und Fieber bei stark eingeschränktem Allgemeinzustand. Später kommt Erbrechen hinzu. Der 36-jährige praktische Arzt behandelt auf Bronchopneumonie und überweist bei Auftreten von Bauchsymptomen an einen Chirurgen. Bei der Operation wird ein perforierter Appendix gefunden, wegen Volvulus wird eine Relaparotomie nötig. Es kommt zum Tod durch Aspiration von Brei bzw. Atemstillstand. Das Ermittlungsverfahren wegen des Vorwurfes der fahrlässigen Tötung wird gegen den praktischen Arzt eingestellt.

(Quelle: LG Kiel 6 Js 409/69, [15], Fall 22, S. 98)



Insbesondere bei unklarer Verschlechterung muss die akute Appendizitis, die durchaus tückisch sein kann, in Betracht gezogen werden. Es kommen immer noch Todesfälle durch Appendizitis vor, und bei den Behandlungsfehlerhitlisten steht diese Diagnose oft unter den 10 häufigsten. Die Mortalität der Appendizitis liegt bei 0,25 %. Vor allem bei kleinen Kindern ist der Bauch bei einer Appendizitis noch weich. Früheste Fälle wurden mit 3 Monaten beschrieben. Kriterien sind hier manchmal Druckschmerz im rechten Unterbauch, Verschlechterung des Allgemeinzustands und erhöhte Entzündungswerte. Jüngere Kinder haben ein höheres Perforationsrisiko [64].

### Fallbericht: Appendizitis oder Salmonellose

Ein 14-Jähriger wird mit periumbilikalen Bauchschmerzen stationär aufgenommen. Er hat leichten Durchfall. In der Familie sind Fälle von Gastroenteritis bekannt. Der Bauch ist weich, das CRP liegt bei 90 mg/dl. Er wird mit Verdacht auf bakterielle Gastroenteritis behandelt (z. B. Salmonellose). Bei einer Ultraschalluntersuchung wird der Appendix nicht gesehen. Nach 1 Tag verschlechtert sich sein Allgemeinzustand dramatisch, und er entwickelt Peritonismus. Bei der Laparotomie wird eine perforierte Appendix festgestellt mit vereiterter Bauchhöhle, und es bedarf intensivmedizinischer Maßnahmen, um den Patienten zu stabilisieren.

Durch die Umgebungsanamnese lag eine bakterielle Gastroenteritis nahe. Die akute Appendizitis wurde erst nach Perforation und deren Folgen (Peritonismus) sichtbar. Eine vorübergehende Besserung kann nach einer Perforation wegen Abnahme der Schmerzen auftreten.

Die Appendizitis ist nicht immer eine einfache Diagnose. Eine gewisse Fehlerquote von unnötig operierten und zu spät operierten Kindern ist unvermeidbar. Eine bakterielle Enteritis wie die Salmonellose oder eine Yersiniose mit Lymphadenitis mesenterica kann einer akuten Appendizitis ähneln. Zur Differenzialdiagnose gehören auch das Meckel-Divertikel, eine rechtsbasale Pneumonie, reine rechtsseitige Pyelonephritis, Obstipation oder selten eine Ovarialtorsion.

Mit besseren Möglichkeiten der Bildgebung ist eine explorative Laparotomie heutzutage weniger häufig nötig. Die Ultraschalluntersuchung ist hilfreich (typisches Bild in ▶ Abb. 6.19), aber nicht immer zuverlässig und vom Untersucher abhängig. Die Abdomen-Computertomografie hat eine höhere Sensitivität und Spezifität in der Erkennung der akuten Appendizitis, aber es gibt nicht wenige Fälle, bei denen das CT normal war. Die rektale Untersuchung trägt nach Boehmers bei Kindern wenig zur Diagnosestellung bei. Ein Douglas-Abszess lässt sich sonografisch darstellen, und der Verschiebeschmerz ist wegen der allgemeinen Schmerzhaftigkeit der rektalen Untersuchung wenig aussagekräftig [14]. Die Perforationsrate liegt bei der Appendizitis bei 15–40 %, bei jüngeren Kindern bei 50–85 %. Die Schwierigkeiten der Appendizitis aus Gutachtersicht wurden von Richter [78] und von Mühlendahl [57] aufgearbeitet.

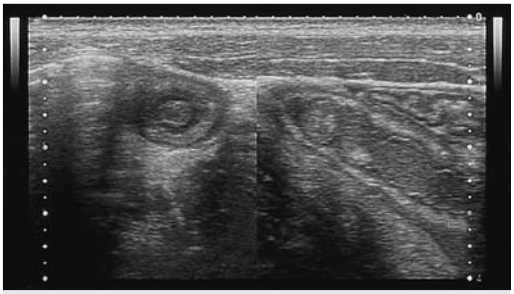

**Abb. 6.19** Ultraschallaufnahme: Appendizitis. Links typisches Kokardenzeichen oder Zielscheibenphänomen; rechts im Längsschnitt verdeckte Appendixwand und eitriger Inhalt. (Aus: Hofmann V, Deeg KH, Hoyer PF. Ultraschalldiagnostik in Pädiatrie und Kinderchirurgie. 3. Aufl. Stuttgart: Thieme; 2012)



aus: Petri, Fehlervermeidung in der Kinderheilkunde (ISBN 9783131639615) © 2014 Georg Thieme Verlag KG

### Merke

Durchfall oder ein pathologischer Urinbefund schließen eine Appendizitis nicht aus. Bei einer Perforation kann es zu Durchfall kommen, bei einer retrozäkalen Appendizitis kann es durch Blasenreizung zu Leukozyturie und Proteinurie kommen. Ein Kind mit gutem Appetit hat in der Regel keine Appendizitis.

### Fallbericht: Appendizitis

Ein 3-jähriger Junge wird wegen seit einigen Tagen bestehenden Bauchschmerzen und Temperaturerhöhung in der Kindernotaufnahme untersucht. Bei Untersuchung finden sich keine peritonitischen Zeichen und kein Hinweis auf Appendizitis. Die Diagnosen Bronchitis und Gastroenteritis werden gestellt und eine stationäre Aufnahme wird vorgeschlagen, die aber nicht erfolgte. Am gleichen Tag wird der Junge einer anderen Kinderklinik vorgestellt, wo sich ein druckempfindlicher Bauch fand. Die Dokumentation hierzu war sehr spärlich. Einen Tag später wird der Junge bei seinem Kinderarzt in reduziertem Allgemeinzustand gesehen. Die Ultraschalluntersuchung ergibt eine Kokarde im rechten Unterbauch, und er wird eingewiesen. Die Operation ergibt eine phlegmonöse Appendizitis mit perityphlitischem Abszess. Eine längere Krankenhausbehandlung ist für die Heilung nötig.

(Quelle: Schlichtungsstelle)

Die Gutachterkommission bewertet die Untersuchung in der 2. Kinderklinik aufgrund der mangelnden Dokumentation fehlerhaft. Es wird ein Befunderhebungsmangel festgestellt, der vor Gericht zu einer Beweislastumkehr hinsichtlich des Primärschadens führen kann. In solchen Fällen bieten die Haftpflichtversicherer meist einen Vergleich an. Die übersehene Appendizitis ist ein häufiger Fehler. Die Schlichtungsstelle der Norddeutschen Ärztekammern für Arzthaftungsfragen hatte von 2000–2004 241 Appendizitiden zu begutachten, was 1,8 % aller Fälle betraf. In 22 Fällen ging es um Kinder unter 10 Jahren. Von 18 gegen Pädiater bei Appendizitis gerichteten Klagen wurde in 10 Fällen ein ärztlicher Fehler festgestellt [94]: „Die unterlassene Kontrolluntersuchung ist die häufigste Ursache der Fehldiagnose. Die geplante Kontrolluntersuchung sollte zeitlich definiert sein und in der Behandlungsdokumentation festgehalten werden."

### Fallbericht: Appendizitis mit normalem CT, normalem Ultraschall und normalem CRP

Die 8-jährige Tochter einer Allgemeinmedizinerin wird auf der Kinderstation mit Verdacht auf Appendizitis stationär aufgenommen. Sie hat periumbilikale Bauchschmerzen und Druckschmerz im rechten Unterbauch. Die Blutuntersuchung ist normal für Blutbild und CRP. Eine Abdomensonografie ist ebenfalls normal. Die Chirurgen veranlassen eine Computertomografie des Abdomens, die ebenfalls normal ist. Wenige Stunden später lokalisieren sich die Schmerzen mehr in den rechten Unterbauch. Die Mutter des Kindes und der betreuende Kinderarzt bewegen den Chirurgen zur Laparotomie, bei der eine akute, kurz vor der Perforation stehende retrozäkale Appendizitis mit typischen pathologischen Veränderungen herauskommt.

Das Primat ist die Klinik und nicht das Labor oder die Bildgebung, auch wenn diese oft bei der Diagnosebestätigung helfen können. Gerade bei Kleinkindern schließt ein weicher Bauch eine Appendizitis nicht aus. Ebenso wenig schließt Durchfall eine Appendizitis aus.

### Praxistipp

Bei der Appendizitis gilt das Primat der Klinik. Ein normales CRP und auch ein normales CT oder eine normale Ultraschalluntersuchung schließen eine Appendizitis nicht aus, sondern machen sie lediglich etwas unwahrscheinlicher. Unterbauchschmerz bei Hüpfen auf dem rechten Bein verstärkt den Appendizitisverdacht.

## Fehlschlüsse von der Operationsnarbe auf Appendizitis

In der Ausbildung lernt der angehende Arzt, von der Lokalisation von Narben auf die früher durchgeführte Operation rückzuschließen. So lassen sich bei der körperlichen Untersuchung wichtige Zusatzinformationen gewinnen, die nicht angegeben wurden. Diese Rückschlüsse gelten aber mit Vor-





aus: Petri, Fehlervermeidung in der Kinderheilkunde (ISBN 9783131639615) © 2014 Georg Thieme Verlag KG