

72 Aortenisthmusstenose (Coarctatio aortae)

Zarko Grozdanovic

72.1 Einleitung

- Früher wurde zwischen einer präduktalen oder infantilen und einer postduktalen oder adulten Form der Aortenisthmusstenose unterschieden.
- Heute werden alle Aortenisthmusstenosen als „juxtaduktal“ bezeichnet, weil das stenosierende Gewebe unmittelbar gegenüber der Duktusmündung liegt.

72.1.1 Epidemiologie

Häufigkeit

- Etwa 7 % aller angeborenen Herzfehler

Geschlechtsverteilung

- Männliches Geschlecht häufiger betroffen als weibliches (Verhältnis ca. 1,5:1)

Häufigkeit

- In 82 % der Fälle isoliertes Vorkommen oder kombiniert mit einem persistierenden Ductus arteriosus
- in 30–60 % der Fälle bikuspidale Aortenklappe, in 11 % Ventrikel-septumdefekt
- in 7 % der Fälle weitere assoziierte Anomalien wie Vorhofseptumdefekt, Transposition der großen Gefäße, Double Outlet right Ventricle usw.
- bei 11–15 % der Patienten mit einem Turner-Syndrom

72.1.2 Klinische Präsentation/Symptomatik

- **Klinik bei Neugeborenen:**
 - rasch progrediente Herzinsuffizienz
 - abgeschwächte oder fehlende Femoralispulse
 - Differenzialzyanose der unteren Körperhälfte
- **Klinik bei älteren Kindern, Jugendlichen und Erwachsenen:**
 - kaum tastbare Fuß- bzw. Leistenpulse
 - systolischer Blutdruckgradient zwischen oberer und unterer Körperhälfte
 - Kopfschmerzen
 - Schwindel
 - Nasenbluten
 - Bauchschmerzen bei Belastung
 - Krämpfe in den Beinen bei körperlicher Anstrengung
 - kalte Füße

72.2 Methode der Wahl

- Echokardiografie zur Primärdiagnose und Verlaufskontrolle bei Kleinkindern
- zusätzlich MRT bei älteren Kindern und Erwachsenen

72.3 Pathognomonische Befunde

- Usuren an den Rippenunterrändern

72.4 Befundbeschreibung

72.4.1 Echokardiografie

- Direkter Nachweis der Stenose
- Abschätzung des Stenosegrads mittels Farb-Doppler
- Tendenz zur Überschätzung des Stenosegrads aufgrund von Aliasing-Phänomenen
- evtl. Hypoplasie des Aortenbogens
- sehr gute Beurteilbarkeit assoziierter kardialer Anomalien
- Aortenisthmus bei größeren Kindern und Erwachsenen teils eingeschränkt einsehbar
- beim infantilen Typ Zeichen einer Linksherzinsuffizienz (Dilatation des linken Ventrikels, Mitralinsuffizienz) und Links-rechts-Shunt über ein gedehntes Foramen ovale

72.4.2 Röntgen

- So genanntes 3-Zeichen oder umgekehrtes Epsilonzeichen (► Abb. 72.1 und ► Abb. 72.2a), hervorgerufen durch die Prominenz des Aortenbogens und der linken A. subclavia, die Einkerbung infolge der Aortenisthmusstenose und die poststenotische Dilatation der Aorta descendens

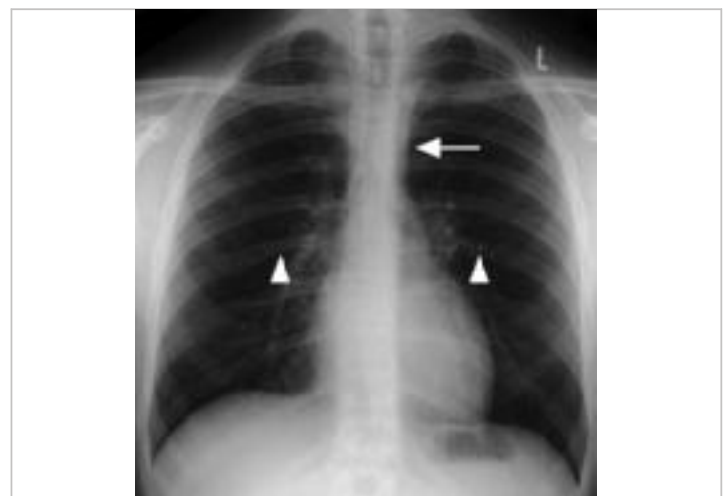


Abb. 72.1 Aortenisthmusstenose. 17-jähriger Patient mit Aortenisthmusstenose ohne wesentliche kardiale Beteiligung. Röntgen-Thoraxübersichtsaufnahme. An der Stelle der Stenose ergibt sich das Bild der Ziffer 3 (Pfeil). Rippenusuren beidseits (Pfeilspitzen).



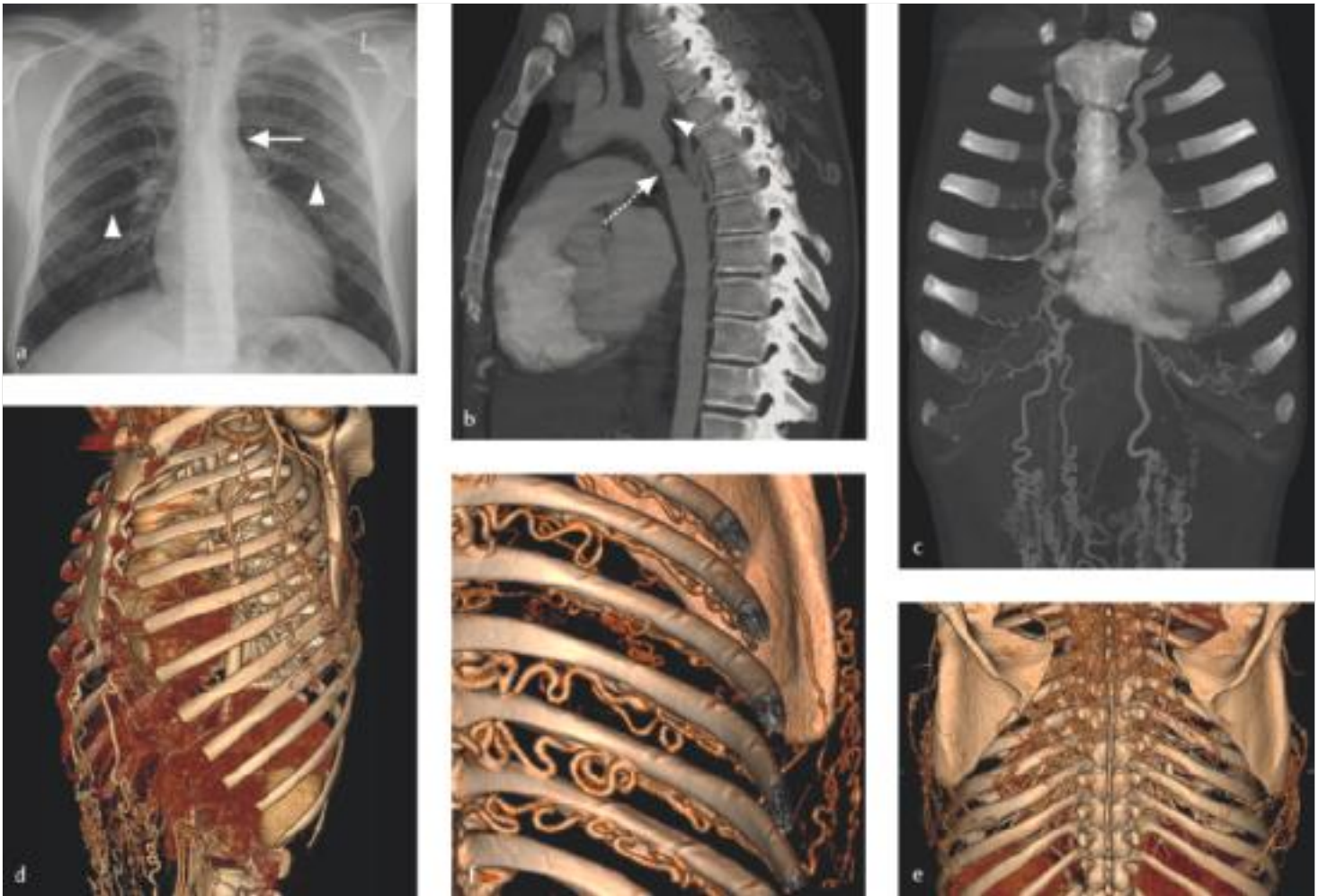


Abb. 72.2 Aortenisthmusstenose. 23-jährige Patientin. Einkerbung zwischen A. subclavia sinistra und Aorta descendens (a, Pfeil), Vergrößerung des linken Ventrikels, Rippenusuren beidseits (a, Pfeilspitzen). Hochgradige Aortenisthmusstenose (b, Pfeil), dilatierter linke A. subclavia (b, Pfeilspitze). Ausgedehnter Kollateralkreislauf aus Ästen der A. thoracica interna und A. thoracica lateralis (c, d), der Aa. epigastricae (c, d), der Skapulararterien (e) und der Interkostalararterien (f). Letztere sind für die Entstehung von Rippenusuren verantwortlich.

- a Röntgen-Thoraxaufnahme p.-a.
 b CTA, sagittale MIP-Rekonstruktion.
 c CTA, MIP-Rekonstruktion.
 d VRT. Darstellung der A. thoracica lateralis und der Aa. epigastricae.
 e VRT. Darstellung der Skapulararterien.
 f VRT. Darstellung der Interkostalararterien.

- Rippenusuren an den Unterkanten der 4.–8. Rippe beidseits ab dem 5. Lebensjahr (► Abb. 72.1 und ► Abb. 72.2a)
- beim infantilen Typ massive Kardiomegalie und Zeichen der Herzinsuffizienz
- Verlaufskontrolle nach Stent-Implantation (► Abb. 72.3c und ► Abb. 72.3d)

72.4.3 CT

- Alternative und/oder Ergänzung zur Echokardiografie und MRT
- CTA zur Darstellung der Stenose und der Kollateralen (► Abb. 72.2b, ► Abb. 72.2c, ► Abb. 72.2d, ► Abb. 72.2e und ► Abb. 72.2f)
- Strahlenexposition limitierender Faktor bei Kindern und jungen Patienten

72.4.4 MRT

- Darstellung der Stenose (► Abb. 72.3a und ► Abb. 72.3b)
- Bestimmung des Stenosegrads
- evtl. Hypoplasie des Aortenbogens
- Beurteilung assoziierter kardialer Anomalien
- Erfassung des Kollateralkreislaufs, der hauptsächlich aus Ästen der A. subclavia, zum Teil auch der A. axillaris, gespeist wird

72.4.5 Angiografie

- Keine Indikation zur alleinigen Diagnostik
- evtl. präoperative Druckmessung
- Einsatz im Rahmen einer interventionellen Therapie

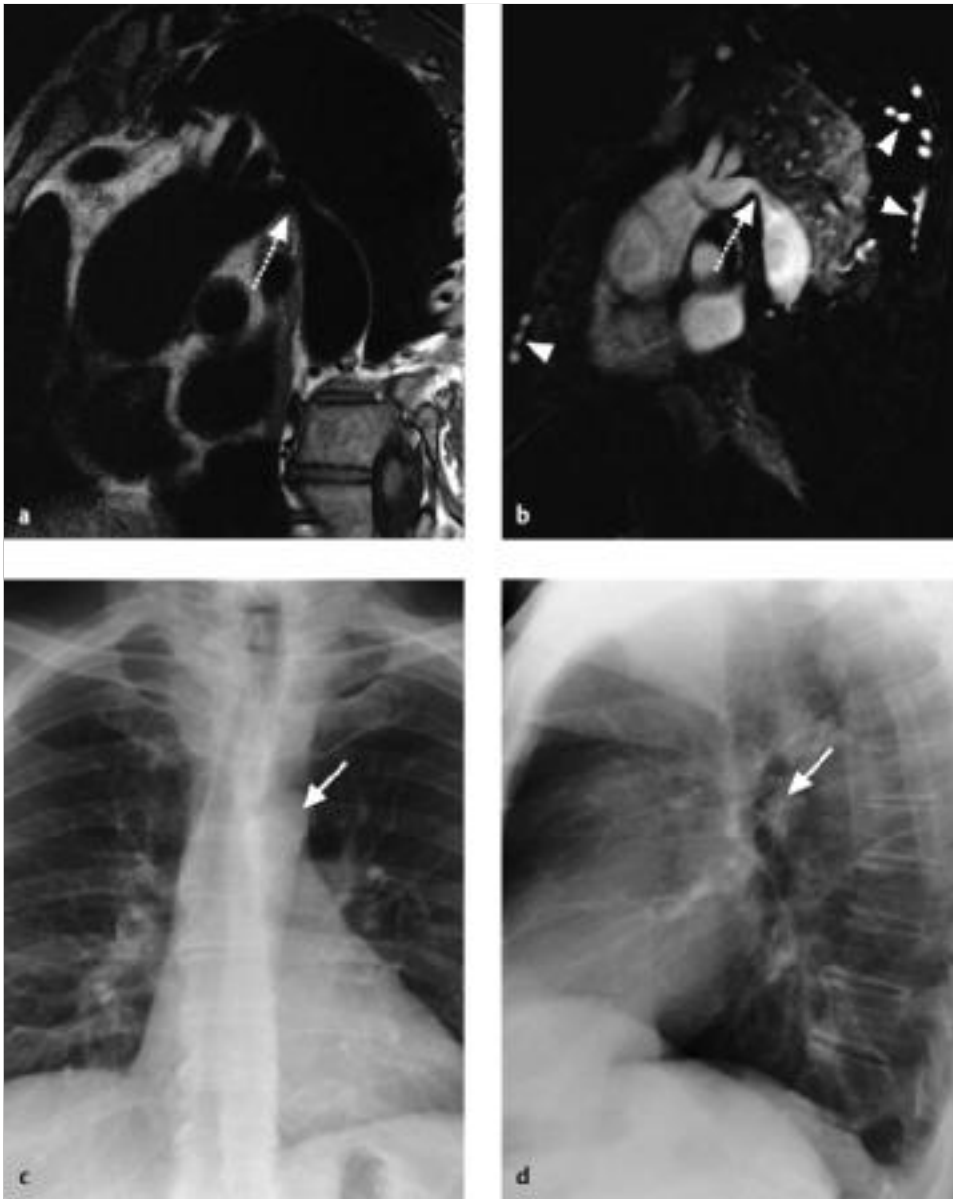


Abb. 72.3 Aortenisthmusstenose. 49-jähriger Patient. Hochgradige, kurzstreckige Aortenisthmusstenose (a, b, Pfeile). Erweiterte Interkostal- und Thoracica-interna-Gefäße (b, Pfeilspitzen). Stent-Implantation in den Isthmus (c, d, Pfeile). Die katheterinterventionelle Ballonangioplastie, die in der Regel mit der Implantation eines nachdilatierbaren Stents kombiniert wird, ist die Therapie der Wahl bei Jugendlichen und Erwachsenen.

a T1w Turbo-Spin-Echo-MRT-Sequenz.

b Kontrastmittelgestützte MRA.

c Thoraxaufnahme im sagittalen Strahlengang.

d Thoraxaufnahme im lateralen Strahlengang.

Tab. 72.1 Radiologische Differenzialdiagnosen der Aortenisthmusstenose.

Differenzialdiagnosen	Bemerkungen
Pseudocoarctatio aortae (Pseudoisthmusstenose)	<ul style="list-style-type: none"> • hämodynamisch nicht relevante Stenose am Aortenisthmus durch Elongation und Knickbildung • keine Kollateralen • keine Blutdruckdifferenz

72.5 Radiologische Differenzialdiagnosen

- Auflistung der radiologischen Differenzialdiagnosen in ▶ Tab. 72.1

72.6 Typische Fehler

Merke



Bei einer Aortenisthmusstenose ist an die häufige Assoziation mit Gefäßanomalien (Abgangsstenose der linken A. subclavia, A. lusoria, zerebrale Aneurysmen) zu denken.

72.7 Was der Kliniker von mir wissen will

- Stenosegrad
- assoziierte Fehlbildungen vorhanden
- Hypoplasie des Aortenbogens vorhanden
- Komplikationen vorhanden (Linksventrikelhypertrophie bzw. -dilatation, Aortendissektion)

Literatur zur weiteren Vertiefung

- [1] Abbruzzese PA, Aidala E. Aortic coarctation: an overview. *J Cardiovasc Med (Hagerstown)* 2007; 8: 123–128
- [2] Gutiérrez FR, Ho ML, Siegel MJ. Practical applications of magnetic resonance in congenital heart disease. *Magn Reson Imaging Clin N Am* 2008; 16: 403–435
- [3] Kramer U, Greil G, Dammann F et al. Stellenwert einer parameteroptimierten 3D-FISP-MR-Angiographie bei Kindern mit Aortenisthmusstenose im Vergleich zur Katheterangiographie. *Fortschr Röntgenstr* 2004; 176: 1458–1465
- [4] Rigsby CK, Robinson JD, Thakrar D. Left heart lesions. In: Coley BD, ed. *Caffey's pediatric diagnostic imaging*. Philadelphia: Saunders Elsevier; 2013: 751–760
- [5] Sebastià C, Quiroga S, Boyé R. Aortic stenosis: spectrum of diseases depicted at multisection CT. *RadioGraphics* 2003; 23: S 79–S 91
- [6] Thakkar AN, Chinnadurai P, Lin CH. Imaging adult patients with coarctation of the aorta. *Curr Opin Cardiol* 2017; 32: 503–512