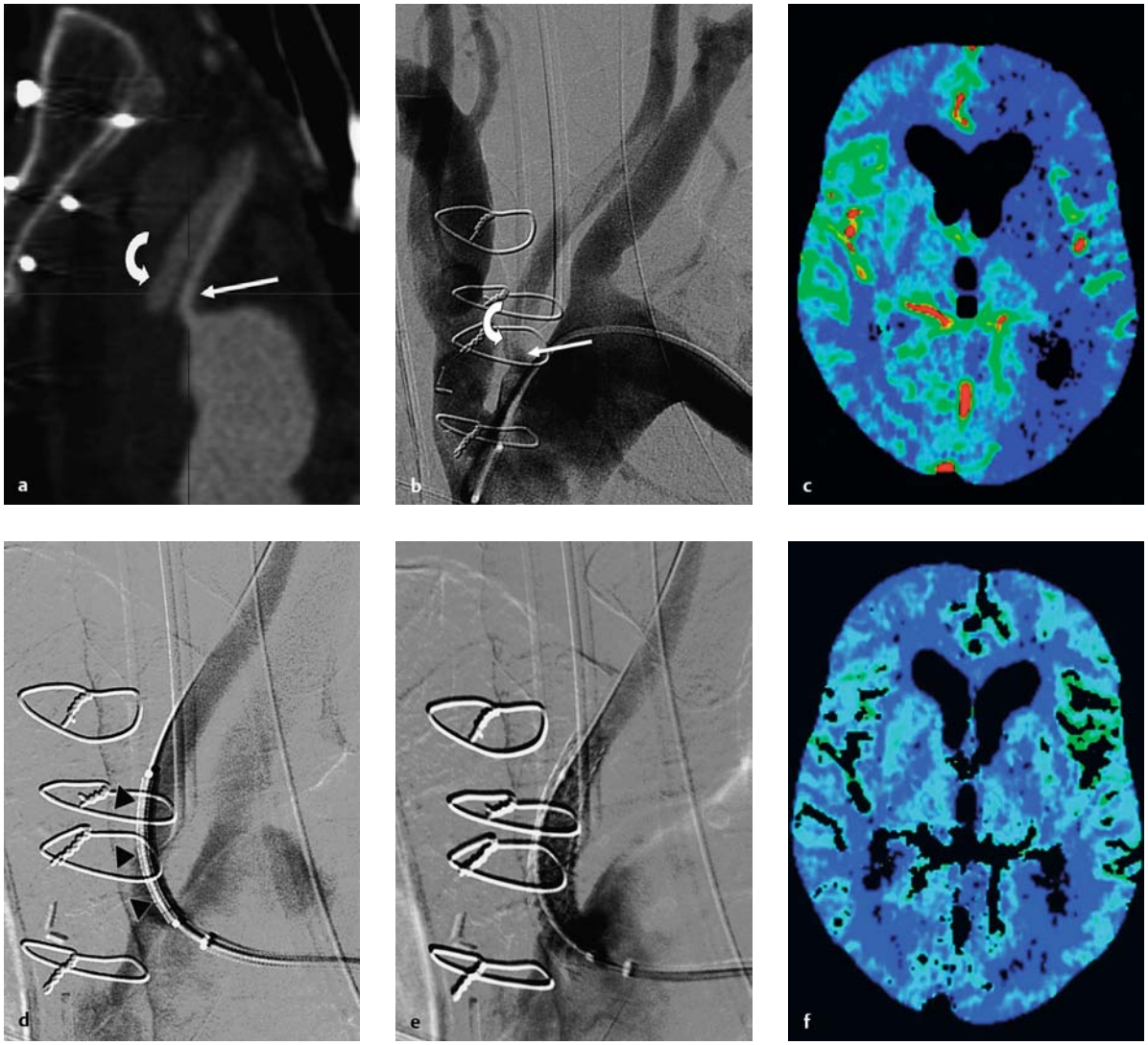

Abb. 8.**13a–f** **Therapie einer Dissektion der A. carotis communis bei Zustand nach endoluminaler Prothesenimplantation bei spontaner Typ-A-Aortendissektion.**

a CTA, sagittale MPR: Der 72-jährige Patient entwickelt nach kurzem, beschwerdefreiem postoperativem Intervall bei Zustand nach Aortenprothesenimplantation ein links-hemisphärisches Syndrom mit fluktuierender Hemiparese rechts und Aphasie. Ursächlich hierfür ist eine dissektionsbedingte abgangsnahe Stenose der rechten A. carotis communis (wahres Lumen: *Pfeil*, falsches Lumen: *gebogener Pfeil*).

b Aortenbogenangiografie: Auch hier zeigt der *Pfeil* das wahre Lumen und der *gebogene Pfeil* das falsche.

c CTP, farbkodierte Zerebraler-Blutfluss-Karte: Die Stenose reduziert den zerebralen Blufluss deutlich.

d Aortenbogenangiografie: Ein ballonmontierter Stent wird eingebracht (*Pfeilspitzen*; 8 mm × 29 mm Abbott Vascular Omnilink Elite).

e Aortenbogenangiografie: Unter Okklusion des falschen Lumens wird das wahre Gefäßlumen saniert.

f CTP, farbcodierte Zerebraler-Blutfluss-Karte: Der zerebrale Blutfluss normalisiert sich, und die neurologische Symptomatik bildet sich komplett zurück.

ein befriedigendes Ergebnis erreicht wird (s. Abb. 8.**10** u. Abb. 8.**11**). Eine reine perkutane transluminale Angioplastie ohne Stent-Schutz ist wenig erfolgversprechend, weil das Hämatom dazu führt, dass die Stenose nach Deflation des Ballons wieder auftritt.

Eine Ruptur des extraduralen Gefäßes ist selten und entsteht meistens traumatisch. Sie führt entweder zu einer Blutung in die Halsweichteile (Abb. 8.**14**), kann aber an der A. vertebralis auch zur Bildung einer arteriovenösen Fistel führen, wenn die Ruptur direkt in den perivertebralen Venenplexus führt (Abb. 8.**15**). In beiden Fällen lässt sich durch eine Behandlung mit einem ummantelten

aus:Jansen/Brückmann, Interventionelle Therapie des Schlaganfalls (ISBN 9783131535115) © 2011 Georg Thieme Verlag KG