4.2 Muskel- und Sehnenverletzungen

4.2.1 Sehnennaht

Die chirurgische Verbindung von Sehnenenden ist indiziert bei traumatischer wie auch bei spontaner Sehnenruptur. Hierzu bedarf es spezieller Nahttechniken, die auch bei Transplantation oder Transposition von Sehnen eingesetzt werden.

Nahtprinzipien

- Primärnaht: offene Verletzungen mit spitzen Gegenständen
- Sekundärnaht: innerhalb von 14 Tagen, bei Verschmutzungen oder Weichteilproblemen

Nahtmaterial

- resorbierbar
- glatte Oberfläche
- gute Festigkeit
- meist PDS-Kordeln unterschiedlicher Stärke

4.2.2 Nahttechnik und Nachbehandlung

Die Nahttechnik hängt insbesondere von der Funktion der zu rekonstruierenden Sehne ab:

- Gleitfunktion bei hoher Bewegungsamplitude einer Sehne (z. B. Fingerbeuge- und Fingerstrecksehnen), möglichst wenig Nahtmaterial einsetzen, dadurch weniger Vernarbung, frühfunktionelle Nachbehandlung
- Stabilisationsfunktion (z. B. Achillessehne, Bizepssehne), Vernarbungen sind erwünscht

Eine Sehnennaht sollte immer in Blutsperre oder –leere durchgeführt werden. Eine Sehnenheilung dauert mindestens 5–6 Wochen, sodass Belastung und aktive Beübung erst nach 3–6 Wochen erlaubt sind. Die Fingerbeugesehnen bilden die Ausnahme: Um die Gleitfunktion und die hohe Bewegungsamplitude der Fingerbeugesehnen nicht zu gefährden, werden diese nach Rekonstruktion sofort mobilisiert. Nach Kleinert sind passive Beugeübungen und aktive Streckübungen der Finger in fixierter Beugestellung des Handgelenks anzustreben.

Bunnell-Naht

Die Bunnell-Naht kommt überwiegend bei stabilisierenden Sehnen zum Einsatz (▶ Abb. 4.1):

- beide Sehnenenden werden mittels doppelt armiertem PDS-Faden 15–30 mm ober- bzw. unterhalb der Ruptur mit einem sagittalen Stich gefasst
- mittels zweier Nadeln werden schnürsenkelartig gegenläufige Schrägstiche auf die Ruptur durchgeführt
- die vier Enden der Fäden werden auf Rupturhöhe verknotet, wobei die Knoten im Bereich der Schnittstelle versenkt werden

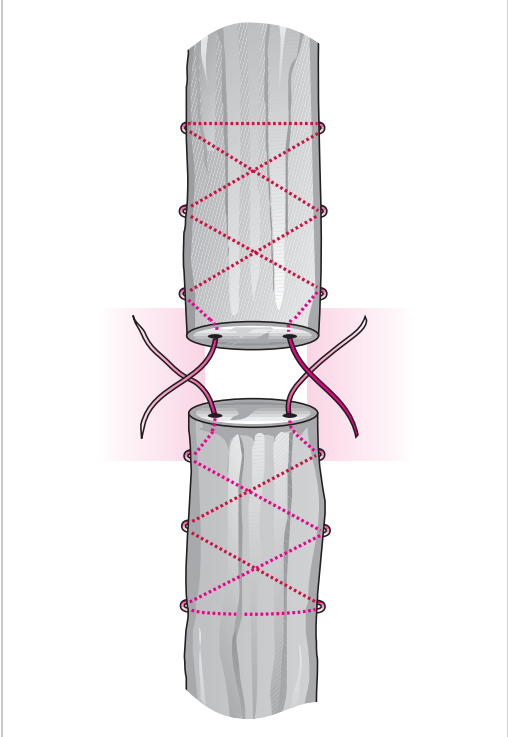

Abb. 4.1 Bunnell-Naht (Schnürsenkelnaht) (aus: Ewerbeck V, Wentzensen A, Holz F et al. Standardverfahren in der operativen Orthopädie und Unfallchirurgie. Stuttgart: Thieme; 2007).

Pape-Köhler/Stein. Unfallchirurgie in der Grund- und Notfallversorgung (ISBN 9783131543516), © 2016 Georg Thieme Verlag KG

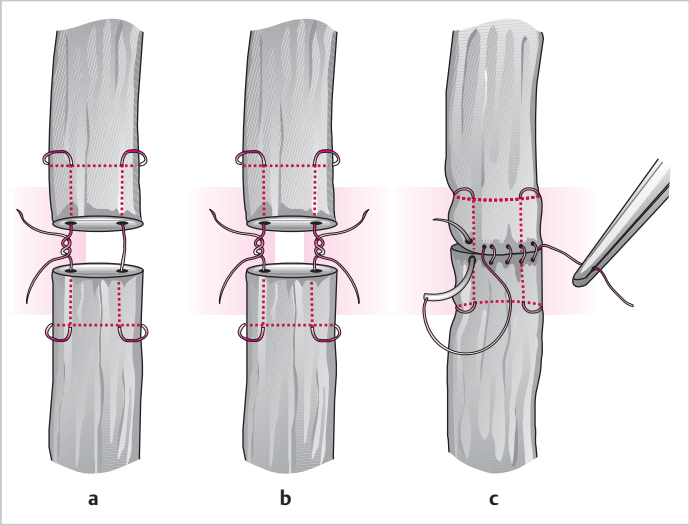

Abb. 4.2 a–c Kirchmayr-Kessler-Naht (aus: Ewerbeck V, Wentzensen A, Holz F et al. Standardverfahren in der operativen Orthopädie und Unfallchirurgie. Stuttgart: Thieme; 2007).

Kirchmayr-Kessler-Naht

Die Kirchmayr-Kessler-Naht kommt überwiegend bei Sehnen mit hochfunktionellem Anspruch zum Einsatz (▶ Abb. 4.2):

- mittels PDS- oder Nylonfaden erfolgt der Einstich ins seitliche Sehnenende nach proximal bzw. distal-axial über ca. 8–10 mm
- nach seitlich ventralem Ausstich erfolgt ein Querstich
- anschließend wird der Faden nach kontralateral mit ventral-seitlichem Einstich erneut axial in der Ruptur ausgeführt
- nach Verankerung beider Sehnenenden auf oben genannte Art und Weise werden die Fadenenden in der Ruptur verknotet
- anschließend erfolgt eine fortlaufende Adaptationsnaht mit einem feinen (5/0 oder 6/0) Faden entlang der Ruptur

4.3 Knochendefekte und Pseudarthrosen

Unter dem Begriff Pseudarthrose werden Knochendefekte vereint, die mehr oder weniger beweglich sind und durch ausbleibende Heilung einer Fraktur entstehen. Anhand der lokalen Durchblutungsverhältnisse und der Kallusbildung unterscheidet man atrophe und hypertrophe Pseudarthrosen, wobei die atrophe Pseudarthrose von einer Mangeldurchblutung gekennzeichnet ist und hierdurch bedingtes nekrotisches Weichteil- oder Knochengewebe die Frakturheilung verhindern. Die atrophe Pseudarthrose wird auch als avitale Pseudarthrose bezeichnet. Bei der hypertrophen oder vitalen Pseudarthrose zeigen sich lokal eine gute Vaskularisierung und zumeist eine breite Faserknorpelzone als Vorläufer der Frakturkonsolidierung. Sie entsteht zumeist durch instabile Frakturversorgung.

Ab dem 3. Monat nach endgültiger Frakturversorgung spricht man von einer verzögerten Knochenheilung (engl. Non Union). Bleibt die Konsolidierung über 6 Monate aus, wird es als Pseudarthrose bezeichnet.

4.3.1 Ursachen

- mechanische Instabilität des Frakturspalts
- Weichteilinterponat im Frakturspalt
- lokale Durchblutungsstörungen (pAVK, Diabetes mellitus)
- Osteomyelitis

4.3.2 Therapie

Die Therapieprinzipien unterscheiden sich, je nachdem, ob es sich um eine avitale oder vitale Pseudarthrose oder eine Infektpseudarthrose handelt. Bei vitaler oder hypertropher Pseudarthrose steht die Stabilisation des Frakturspalts im Vordergrund, bei avitaler oder atropher Pseudarthrose die Entfernung des nekrotischen Gewebes und die Revaskularisation.

Pape-Köhler/Stein. Unfallchirurgie in der Grund- und Notfallversorgung (ISBN 9783131543516), © 2016 Georg Thieme Verlag KG

Behandlung vitaler Pseudarthrosen

- mögliche geschlossene Behandlung ohne Eröffnung des Frakturspalts: Anlage eines Fixateur externe oder Marknagelosteosynthese
- additive Dekortikation und Plattenosteosynthese: Hierbei werden auf ca. ⅔ der Zirkumferenz der Pseudarthrose Periost und anhängende Knochenlamellen mit anhängenden Weichteilen von der Pseudarthrose abgehoben.

Die Nachbehandlung hängt von der Belastungsstabilität ab, die durch das Implantat erreicht wird. Bei Marknagelosteosynthese ist meist eine schnelle Aufbelastung möglich, bei Plattenosteosynthese eine Teilbelastung für 6 Wochen einzuhalten. Dies muss jedoch individuell entschieden werden.

Behandlung von avitalen Pseudarthrosen und Knochendefekten

Aufgrund fehlender Durchblutung fehlt ebenfalls eine Kallusbildung und beide Frakturenden atrophieren. Zumeist findet sich avitales Gewebe am Frakturspalt. Daher reicht hier die Dekortikation mit anschließender stabilisierender Osteosynthese nicht aus.

Ziel ist, nach radikaler Entfernung von avitalem Gewebe, den Knochendefekt mit vitaler Spongiosa aufzufüllen. Diese wird zumeist am Beckenkamm entnommen. Nach Entnahme von Beckenkammspongiosa muss bei der Knochenanlagerung am Frakturspalt ebenfalls eine Dekortikation durchgeführt werden, um eine möglichst gute Durchblutungssituation für das Einheilen der Spongiosa zu schaffen. Anschließend erfolgt die Frakturstabilisation mittels Platten- oder Marknagelosteosynthese oder Anlage eines Fixateur externe. Wichtig zu beachten ist, dass die Dekortikation bei Plattenosteosynthese oder Fixateur-externe-Versorgung immer an der kontralateralen Seite erfolgt. Die Nachbehandlung ist ebenfalls abhängig vom gewählten Osteosyntheseverfahren.

Cave

Beim älteren Patienten muss ggf. Knochenbank-Spongiosa verwendet werden, aufgrund eines zu hohen perioperativen Risikos oder einer zu geringen biologischen Aktivität der patienteneigenen Spongiosa.

Behandlung von Infektpseudarthrosen

Im Vordergrund steht hier die vorherige Ausbehandlung und Sanierung des Infektgeschehens durch eine zumeist multimodale, systemische und lokale Therapie (chirurgische Sanierung, Antibiotikatherapie). Anschließend kann die Reosteosynthese mittels Spongiosaplastik erfolgen.

Bei zu großen Knochendefekten ist eine Knochensegmenttransplantation möglich: Hierfür kann z. B. ein Segment, das aus der Fibula entnommen wird, an einem Knochendefekt der Tibia eingesetzt und mittels Osteosynthese stabilisiert werden.

4.4 Gefäßverletzungen

Eine Gefäßnaht ist immer ein Notfalleingriff zur Wiederherstellung der für die Durchblutung eines Körperabschnitts überlebenswichtigen Strombahn. Bei Traumatisierung von Gefäßen besteht immer die Gefahr des Gefäßspasmus sowie einer Thrombosebildung, wobei letztere einen Revisionseingriff notwendig macht. Wichtig ist die Unversehrtheit der Intima. Sollte diese nicht gewährleistet sein, sollte eine Nachresektion in Betracht gezogen werden.

4.4.1 Arterielle End-zu-End-Makroanastomose

Diese Nahttechnik wird bei Gefäßen mit einem Lumen > 5 mm angewandt.

- Freilegen der Enden und Einsetzen der Gefäßklemmen
- Spülung der Lumina mit 10 %-iger Heparinlösung
- Entfernung der Adventitia über ca. 1–3 mm an den freien Enden
- Nahtbeginn an der Gefäßrückwand, dann fortlaufend an beiden Seiten, Nahtenden kommen dabei außerhalb des Gefäßes zu liegen

4.4.2 Arterielle End-zu-End-Mikroanastomose

Diese Nahttechnik wird bei Gefäßen mit einem Lumen bis 4–5 mm angewandt.

- Freilegung der Enden und Einsetzen der Gefäßklemmen

Pape-Köhler/Stein. Unfallchirurgie in der Grund- und Notfallversorgung (ISBN 9783131543516), © 2016 Georg Thieme Verlag KG