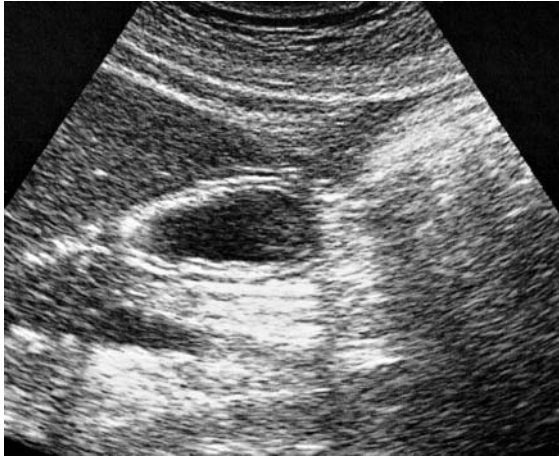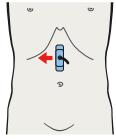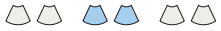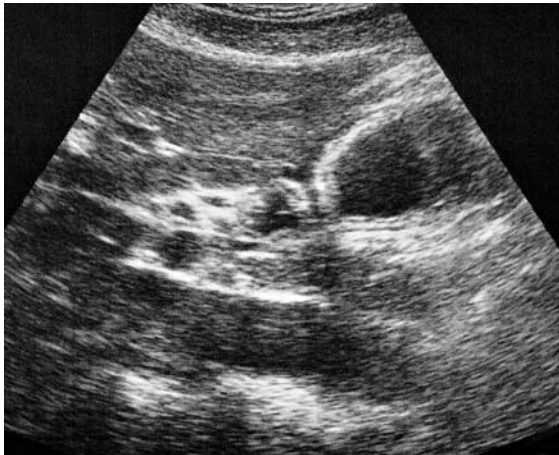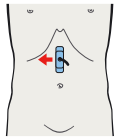
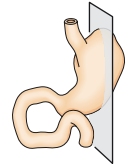
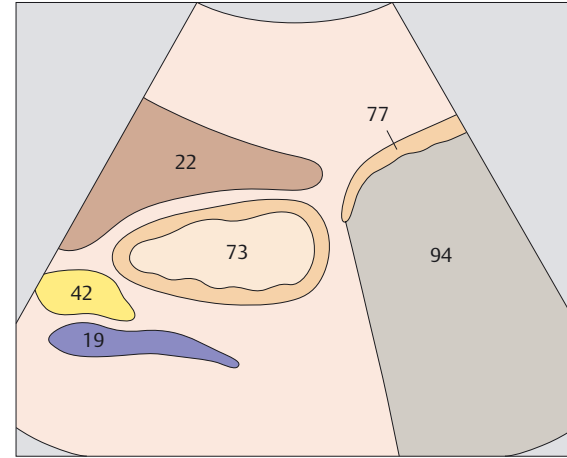


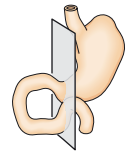
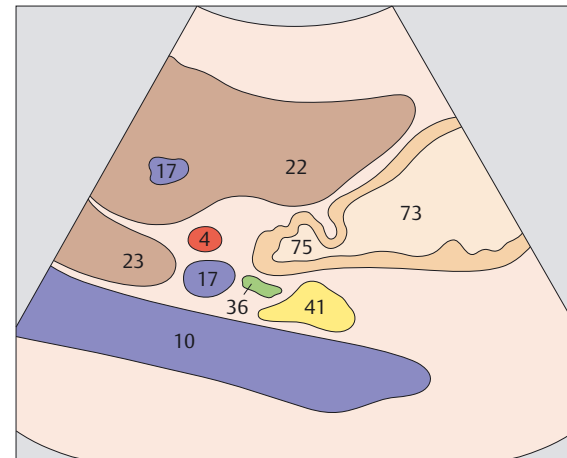
▶ 201 Antrum, Leber, Pankreas



▶ 202 Pylorus, Pankreas, Leber



Die typische Kokarde des Magenantrums lässt sich am besten im Längsschnitt am Leberunterrand identifizieren. ▶



Der Pylorus wird anhand einer deutlichen Muskularisverdickung ventral des Pankreaskopfes identifiziert. ▶