

14 Gewebeforfall aus der Kloake

Michael Pees

Leitsymptomatik „Gewebeforfall aus der Kloake“

- Pressen
- Bauchschwellung
- Vorfall von frischem oder verändertem, teilweise stark geschwellenem Gewebe aus der Kloake
- Kot- und/oder Harnveränderungen, Beimengungen von frischem Blut

14.1

Allgemeines

Grundsätzlich können fast alle der **Kloake** (also ihren Anteilen Koprodaeum, Urodaeum, Proktodaeum) anhängenden Organe vorfallen:

- der distale Darmabschnitt, der ins Koprodaeum mündet,
- der Harnsack, der – sofern vorhanden – eine Ausstülpung des Urodaeums darstellt,
- das Ovidukt, das bei weiblichen Tieren paarig in das Urodaeum mündet,
- der Penis bzw. die Hemipenes, die ventral im Bereich des Proktodaeums liegen.

Da die Ureteren keine direkte Verbindung zum Harnsack haben, sind sie bei einem Prolaps meist nicht betroffen.

Ein **Penis** ist bei Schildkröten und Krokodilen ausgebildet, er stellt sich als großes, fleischiges, solides Organ dar, welches einen deutlichen Sulcus aufweist und normalerweise ventral am Kloakenboden liegt. Einige Spezies, insbesondere Wasserschildkröten, neigen dazu bei Aufregung den Penis auszustülpfen.

Bei Schlangen und Echsen (außer Krokodilen) sind **paarige Hemipenes** ausgebildet. Diese liegen invertiert von der Kloake nach kaudal in der Schwanzbasis. Sowohl Penis als auch Hemipenes ist gemeinsam, dass sie keine Urethra haben.

14.2

Sofortmaßnahmen

Ein Gewebeforfall (Prolaps) aus der Kloake kann sich zwar sehr unterschiedlich darstellen, ist aber immer als Notfall einzustufen, der eine baldige Behandlung benötigt. Bedingt durch die äußeren Einflüsse (Traumata, Schmutz, Trockenheit) sowie die gestörte Blutversorgung bei pathologischen Vorfällen kommt es rasch zu Gewebeeränderungen und -zerstörungen. Insofern sollte bei jedem Vorbericht eines Gewebeforfalls der unmittelbare Besuch beim Tierarzt empfohlen werden.

Als Sofortmaßnahme sollte der Halter das Tier auf ein sauberes und gut angefeuchtetes Tuch setzen. Papier ist nicht geeignet, da es rasch zu Verklebungen und Austrocknungen kommt. Je nach Spezies kann es auch sinnvoll sein, das Tier zu baden oder das vorgefallene Gewebe regelmäßig feucht einzusprühen.

Die Sofortmaßnahmen beim Tierarzt sollten eine Gewebestabilisierung und eine möglichst baldige Rückverlagerung (S.170) beinhalten. Als vorbereitende Maßnahme sollte das Gewebe mit einer milden antiseptischen Lösung wie Chlorhexidin ⁵⁷ gereinigt werden. Kotbestandteile, auch wenn sie in dem vorgefallenen Darm enthalten sind, sollten möglichst herausgespült werden.

Die Identifikation des vorgefallenen Gewebes ist essenziell für eine spezifische Therapie. Bei starker Ödematisierung des Gewebes kann eine hygroskopische Lösung (z.B. konzentrierte Zuckerlösung) als Vorbereitung aufgebracht werden, um die Schwellung zu reduzieren und die folgende Reposition zu erleichtern.

+ Sofortmaßnahmen

- Tier auf ein sauberes und gut angefeuchtetes Tuch setzen
- Gewebe mit einer milden antiseptischen Lösung reinigen
- Identifikation des vorgefallenen Gewebes und spezifische Therapie
- Aufbringen einer hygroskopischen Lösung, um die Schwellung zu reduzieren und die folgende Reposition zu erleichtern
- bei deutlichen Anzeichen einer Gewebeentzündung oder gar Septikämie parenterale Antibiose und Flüssigkeitssubstitution (S.44)

14.3

Diagnostik

Das diagnostische Vorgehen für das Leitsymptom Gewebeforfall aus der Kloake ist im diagnostischen Leitfaden dargestellt.

Diagnostischer Leitfaden: Gewebeforfall aus der Kloake

Anamnese

- ▶ Futterraufnahme
- ▶ Fütterung
- ▶ Kotabsatz
- ▶ Geschlecht
 - ▶ Legetätigkeit → Legenot?
 - ▶ Hemipenisvorfall?
(SK auch physiologisch)
- ▶ Terrarium: Bodensubstrat, Wasser, Platz
 - ▶ Obstipation?

Klinische Untersuchung

- ▶ Allgemeinzustand → Erschöpfung
- ▶ Geschlechtsbestimmung
 - ▶ männlich → Vorfall fleischiges Gewebe, tlw. mit Sulcus
 - ▶ weiblich → evtl. Eier palpierbar, Pressen, Vorfall dünnwandiges, evtl. längsgefaltetes Gewebe
- ▶ geschwollenes Gewebe, nicht näher identifizierbar
 - SK teilweise EC → z.T. dünnwandiges, stark ödematöses Gewebe, z.T. flüssigkeitsgefüllte Blase
- ▶ immer:
 - parasitologische Kotuntersuchung

- ▶ Metabolic Bone Disease —————▶ Leitsymptom —————▶ S. 176
Störung des Bewegungsapparats
- ▶ —————▶ Leitsymptom —————▶ S. 254
Störung der Legetätigkeit
- ▶ —————▶ S. 173
- ▶ —————▶ Leitsymptom —————▶ S. 126
Störung des Kotabsatzes bzw. Kotveränderung
- ▶ —————▶ Leitsymptom —————▶ S. 318
Anorexie, Apathie
- ▶ Hemipenisvorfall —————▶ S. 173
- ▶ Oviduktvorfall? —————▶ Röntgen, Ultraschall
- ▶ Kloaken-, Darmvorfall? —————▶ Spülung Lumen: tlw. —————▶ S. 170
Kot; Kontrast-Röntgen
- ▶ Oviduktvorfall? —————▶ Röntgen, Ultraschall —————▶ S. 175
- ▶ Harnsackvorfall? —————▶ Spülung: tlw. Urate, —————▶ S. 174
Kontrast-Röntgen, Ultraschall
- ▶ Endoparasitose —————▶ Leitsymptom —————▶ S. 126
Störung des Kotabsatzes bzw. Kotveränderung

14.3.1 Besonderes Augenmerk bei der Anamnese

Aussagen zur Fütterung, zur Futteraufnahme und zum Kotabsatz helfen dabei, sowohl die Funktion des Darmes als auch eventuelle Mangelsituationen wie **Metabolic Bone Disease** (S.193) als Auslöser einzuschätzen.

Das Geschlecht sollte sowohl erfragt als auch im Rahmen der klinischen Untersuchung überprüft werden, da die entsprechenden Geschlechtsorgane an dem Vorfallgeschehen beteiligt sein können. Sofern es sich um ein weibliches Tier handelt, sollte die bisherige Legetätigkeit erfragt werden, um eine mögliche **Störung der Legetätigkeit** (S.254) abzuklären. Bei männlichen Tieren ist eine eventuelle physiologische Vorlagerung eines Hemipenis (**► Abb. 14.1**) infolge sexueller Aktivität oder auch sonstiger Aufregung insbesondere bei Schildkröten möglich und von einem pathologischen permanenten **Hemipenisvorfall** (S.173) zu unterscheiden.

Bei den Haltungsbedingungen können Fehler wie ein ungeeignetes Bodensubstrat, das von die Tieren aufgenommen wird, aber auch Fehler in der Wasserversorgung oder unzureichende Platzverhältnisse zu Kotabsatzstörungen und einer **Obstipation** (S.148) führen, welche wiederum einen Darmprolaps verursachen kann.

14.3.2 Besonderes Augenmerk bei der klinischen Untersuchung

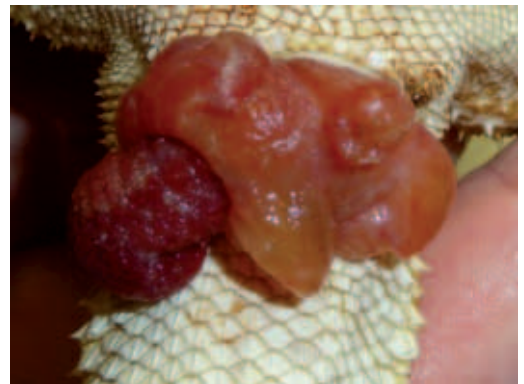Eine seltenere, aber nicht auszuschließende Ursache für einen Gewebeforfall ist eine erhebliche Erschöpfung der Tiere, welche zu Inappetenz, Mangelzuständen und Apathie (S.318) führt.

Bei männlichen Tieren lässt sich ein vorgefallener Hemipenis (**► Abb. 14.1**, **► Abb. 14.2**) durch seine solide, fleischige Struktur identifizieren. Allerdings kommt es auch rasch zu Ödemen und Stauungserscheinungen. Typisch ist der längsgezogene Sulcus, die Farbe variiert artabhängig zwischen Hellrosa und einem tiefen Dunkelrot.

Bei weiblichen Tieren stellt der Vorfall von Oviduktgewebe eine Komplikation im Zusammenhang mit der Legetätigkeit dar, welche meist durch Störungen im Legeprozess (S.254) bedingt ist. Der Ovidukt kann durch Schwellungen, Infektionen

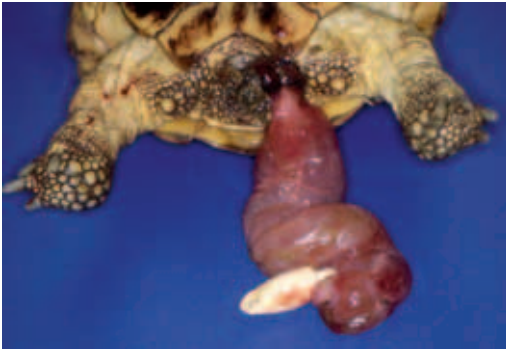

► Abb. 14.1 Vorlagerung des Hemipenis bei einer Landschildkröte.
(Klinik für Vögel und Reptilien, An den Tierkliniken 17, 04103 Leipzig)

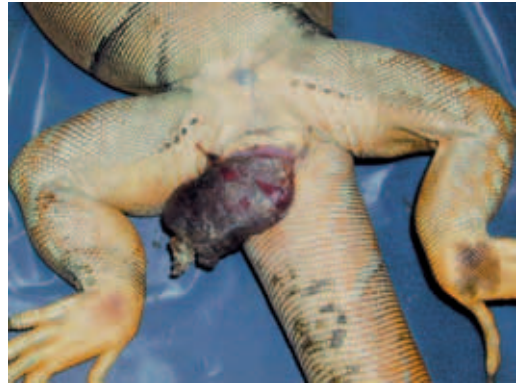

► Abb. 14.2 Hemipenisprolaps bei einer Bartagame. Neben dem fleischigen Hemipenis hat sich auch ödematöses Gewebe gebildet.
(Klinik für Vögel und Reptilien, An den Tierkliniken 17, 04103 Leipzig)

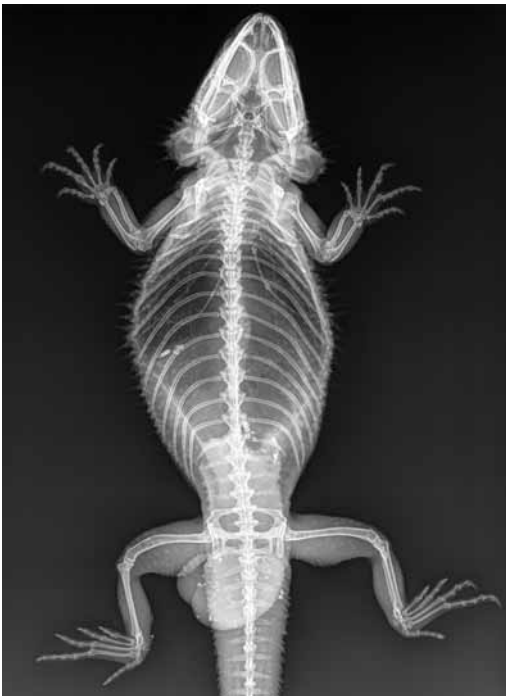und Ödeme stark verändert sein. Unverändert ist meist eine Längsstreifung zu erkennen, die die Abgrenzung zum Darm ermöglicht (**► Abb. 14.3**). Im Zweifelsfall kann eine Röntgen- (**► Abb. 14.4**) oder Ultraschalluntersuchung helfen, Eier im vorgefallenen Gewebe zu erkennen und den Ovidukt bes-



► **Abb. 14.3** Vorfall des Ovidukts bei einer Landschildkröte. (Dr. med. vet. Juergen Seybold, Kleintierzentrum Mitteltal, Max-Eyth-Str. 36, 72270 Baiersbronn-Mitteltal)



► **Abb. 14.5** Darmprolaps bei einem Grünen Leguan. (Klinik für Vögel und Reptilien, An den Tierkliniken 17, 04103 Leipzig)



► **Abb. 14.4** Röntgenaufnahme (dorsoventrale Projektion) einer Bartagame: aus der Kloake prolabiertes Gewebe, Ovidukt mit Ei. (Klinik für Vögel und Reptilien, An den Tierkliniken 17, 04103 Leipzig)

ser von einem anderen Gewebevorfall abzugrenzen.

Zur Abgrenzung des Darmes kann auch eine retrograde Kontrastmittelinjektion genutzt werden (► **Abb. 14.7**). Insgesamt stellt sich der Darm eher glatt dar und ist auf der nach außen gestülpten Schleimhaut teilweise mit Kot verschmiert (► **Abb. 14.5**). Ein Lumen ist meist erkennbar, und bei Sondierung oder Spülung findet sich hier ebenfalls Kot.

Die Abgrenzung des Harnsacks ist nicht einfach. Die evertierte Wand ist stets sehr dünn und durchscheinend, und häufig stellt sich der Prolaps als Zyste dar. Dabei handelt es sich nicht um Harn, sondern um Flüssigkeit aus der Bauchhöhle, welche sich in das prolabierte Gewebe drückt.

Da **Endoparasiten** (S.136) bei der Entstehung von Gewebevorfällen eine wichtige Rolle spielen, sollte stets begleitend eine entsprechende parasitologische Untersuchung (S.347) durchgeführt werden.

Wichtige Ursachen

Wichtige Ursachen eines Gewebeforfalls aus der Kloake sind in ► **Tab. 14.1** zusammengefasst.

14.4.1 Erkrankungen

Darmvorfall

► Info

Häufiger, oft durch eine Enteritis oder eine Obstipation bedingter Vorfall von Enddarmgewebe durch die Kloake.

Ätiologie & Pathogenese

In der Regel ist ein Vorfall von Darmgewebe die Folge eines Tenesmus, der wiederum durch eine Enteritis oder eine Verlegung des Darmlumens bedingt ist. Von besonderer Bedeutung sind **Endoparasiten** (S. 136), wobei sowohl Einzeller als auch Würmer die Ursache sein können. Eine bakterielle Enteritis ist oft ebenfalls Folge einer Parasitose. Verlegungen des Darmlumens können durch Flüssigkeitsmangel, Stress, aber auch Fremdkörper bedingt sein. Daneben können raumfordernde Prozesse im Umfeld des Darmes (Harnsteine, Störung der Legetätigkeit) eine Rolle spielen. Durch den Tenesmus wird der Darm aus der Kloake gepresst. In

der Folge ist oft der Rückfluss des Blutes gehemmt, und es kommt zu Ödembildungen. Die oberflächliche Schleimhaut trocknet rasch aus, und das Gewebe wird stumpf und stirbt ab.

Klinik

Es fällt eine unterschiedlich große Umfangsvermehrung im Bereich der Kloake auf, welche oft kotverschmiert ist. Es kann zu einem permanenten oder vorübergehenden, dann aber meist rezidivierenden Vorfall kommen. Unmittelbar nach dem Prolaps ist das Gewebe oft frisch rosa (► **Abb. 14.6**), es verändert sich meist innerhalb weniger Stunden dunkel, trocknet ab und wird zunehmend brüchig (► **Abb. 14.5**).

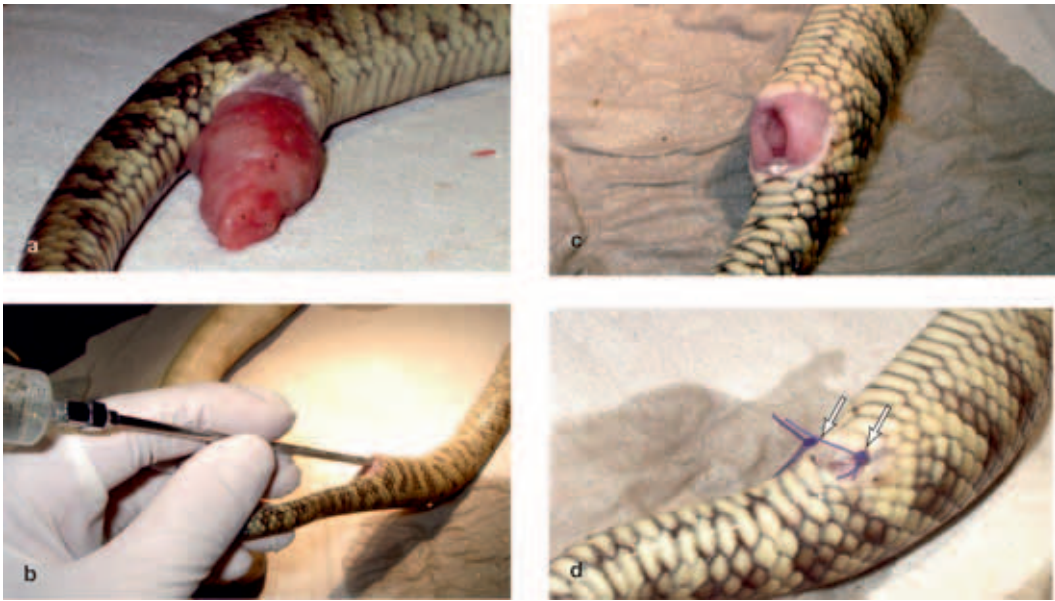Diagnose

Eine Beurteilung der Schleimhaut und des stets vorhandenen zentralen Lumens ist wegweisend. Im Zweifelsfall können Röntgenkontrastaufnahmen nach retrograder Instillation eines jodhaltigen Kontrastmittels angefertigt werden. Diese helfen auch, nach einer erfolgten Teilresektion des Darmes die Dichtigkeit des Darmkanals zu überprüfen (► **Abb. 14.7**). Röntgenaufnahmen dienen auch dazu, die mögliche Ursache des Vorfalls – insbesondere die Ansammlung von Kot oder Fremdkörpern – zu beurteilen. Hierzu sind zusätzlich bakteriologisch-mykologische sowie parasitologische Untersuchungen sinnvoll.

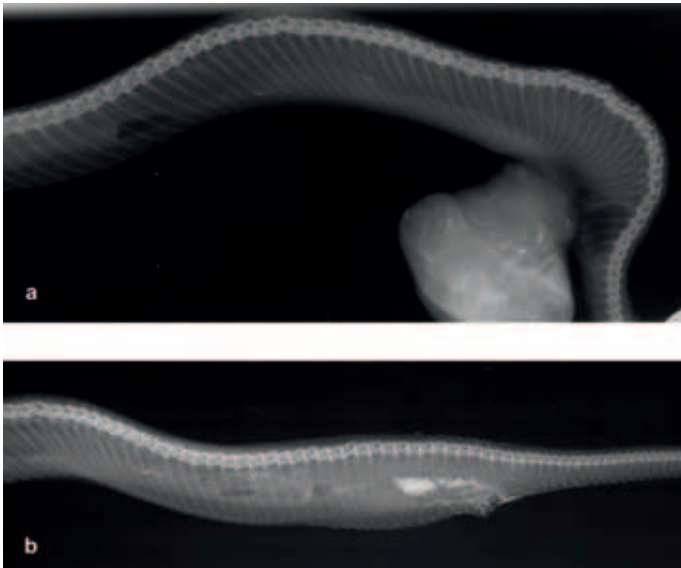
► **Tab. 14.1** Wichtige Ursachen eines Gewebeforfalls aus der Kloake.

Ursachen		Bedeutung *			Bemerkungen, s. auch andere Leitsymptome
		EC	SC	SK	
Bakterien	grampositive und gramnegative Bakterien (S. 135)	++	++	+++	-
Pilze	Hefepilze (S. 135), Schimmelpilze (S. 135)	+	+	+	-
Parasiten	Endoparasitosen (S. 136)	++	++	+++	-
metabolische Ursachen	Kalziummangel, Metabolic Bone Disease (S. 193)	++	-	+++	-
raumfordernde Prozesse	Verstopfung (S. 148)	++	+	+++	-
	Fremdkörper (S. 148)	++	++	++	-
	Harnsteine (S. 160)	++	-	++	-
Sonstiges	Legetätigkeit, Störung der Legetätigkeit (S. 254)	++	++	++	-

* Bedeutung bei der Entstehung der entsprechenden Leitsymptomatik, Erfahrungswerte der Autoren



► **Abb. 14.6** Darmprolaps bei einem Amethystpython mit Flagellatenbefall. **a** Klinisches Bild. **b** Vorsichtige Zurückverlagerung mithilfe einer Sonde und Spülflüssigkeit. **c** Rückverlagerter Darm und geschwollene Kloake. **d** Einsatz von zwei Einzelheften zur Kloakenverengung.
(Klinik für Vögel und Reptilien, An den Tierkliniken 17, 04103 Leipzig)



► **Abb. 14.7 a** Röntgenaufnahme eines Baumpythons (laterolaterale Projektion): Darstellung eines Gewebeprolapses. Nach Reposition wurde etwas jodhaltiges Kontrastmittel in die Kloake eingegeben, um die Lage und Dichtigkeit des Darmes zu überprüfen (**b**).
(Klinik für Vögel und Reptilien, An den Tierkliniken 17, 04103 Leipzig)

Therapie

Initial kann versucht werden, eine vorhandene Ödematisierung durch konzentrierte Zuckerlösung zu reduzieren. Darminhalt sollte, wenn möglich, mit einer Sonde vorsichtig aus der Darmöffnung herausgespült oder -massiert werden. Einfache,

nicht rezidivierende und ohne deutliche Gewebeeränderungen einhergehende Vorfälle können vorsichtig zurückverlagert werden (► **Abb. 14.6**). Hierzu kann es hilfreich sein, den Darm vorsichtig