29 Laparoskopische Cholezystektomie

1 Indikation

Elektiv: Symptomatische Cholezystolithiasis.
Kontra: Erhebliche intraabdominelle Verwachsungen, Malignomverdacht.
Alternativverfahren: Konventionelles Vorgehen.

2 Operationsvorbereitung

Präoperative Diagnostik: Sonografie, Gastroskopie, ggf. i. v. Galle. Kontrastmitteldarstellung des Magens (Ausschluss Ulzera und Hiatushernie).
Patientenvorbereitung: Magensonde bei akuter Cholezystitis oder Choledocholithiasis. Perioperative Antibiotikatherapie bei akuter Cholezystitis, Choledocholithiasis oder Patienten über 70 Jahren.

3 Spezielle Risiken, Aufklärung

- Gallenleck, -fistel (0,5%).
- Peritonitis (0,1%).
- Übersehener Stein (1%).
- Gallengangverletzung (0,3%).
- Verletzung von Leber, Duodenum oder Kolon (0,1%).
- Gefäßverletzung (V. portae, A. hepatica; 0,1%).
- Abszess (0,2%).

4 Anästhesie

Intubationsnarkose.

5 Lagerung

Rücken (ggf. Röntgentisch).

6 Zugang

Insgesamt 4 Trokare supraumbilikal und im rechten Oberbauch.

7 Operationsschritte

1. Trokarpositionen.
2. Fassen und Luxation der Gallenblase.
3. Eröffnung des Calot-Dreiecks.
4. Präparation des Calot-Dreiecks.
5. Unterfahren des Ductus cysticus.
6. Unterfahren der A. cystica.
7. Clippen des Ductus cysticus und Durchtrennung.
8. Clippen der A. cystica mit Durchtrennung.
9. Retrogrades Auslösen der Gallenblase.
10. Blutstillung Gallenblasenbett.
11. Extraktion der Gallenblase.
12. Nahtverschluss der supraumbilikalen Inzision.
13. Drainage.

8 Relevante Anatomie, Gefahren, Tricks

- Verlauf des Ductus cysticus sehr variabel.

> **!** ***Cave: Verwechslung mit Ductus hepaticus oder Ductus hepaticus dexter. Verwechslung der A. cystica mit A. hepatica dextra.***

- Kleine Gallengänge können direkt in die Gallenblase münden und müssen ggf. umstochen werden.

9 Maßnahmen bei speziellen Komplikationen

- Gallesekretion über Drainage: meist kleiner akzessorischer Gang im Gallenblasenbett, Drainage belassen und zuwarten, ggf. unter Entlastung der Gallenwege durch eine nasobiliäre Sonde.
- Bei unklaren postoperativen Problemen ERCP.

10 Nachsorge

Medizinische Nachbehandlung: Magensonde ex am Operationstag, Drainage ex am 2./3. Tag.
Kostaufbau: Schluckweises Trinken ab 1. Tag, zügige Steigerung.
Mobilisation: Sofort.
Krankengymnastik: Gegebenenfalls Atemgymnastik.
Arbeitsunfähigkeit: 3 – 7 Tage.

aus: Schumpelick, Kurzatlas Chirurgie (ISBN 9783131648013) © 2012 Georg Thieme Verlag KG

7 Operationstechnik

❶ Trokarpositionen.
❷ Fassen und Luxation der Gallenblase.
❸ Eröffnung des Calot-Dreiecks.
❹ Präparation des Calot-Dreiecks.
❺ Unterfahren des Ductus cysticus.
❻ Unterfahren der A. cystica.
❼ Clippen des Ductus cysticus und Durchtrennung.
❽ Clippen der A. cystica mit Durchtrennung.
❾ Retrogrades Auslösen der Gallenblase.
❿ Blutstillung Gallenblasenbett.
⓫ Extraktion der Gallenblase.
⓬ Nahtverschluss der supraumbilikalen Inzision.
⓭ Drainage.

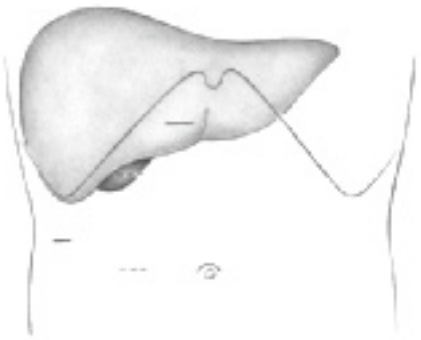

1 Trokarpositionen

Insgesamt sind 4 Trokare für die laparoskopische Cholezystektomie erforderlich, von denen der erste Trokar supraumbilikal und 3 weitere im Verlauf des Rippenbogenrandschnitts rechts (oben paramedial, rechts lateral subhepatisch und rechts über der Gallenblase bzw. alternativ rechts in Höhe des Nabels paramedian) angelegt werden. Nach semizirkulärer Hautinzision supraumbilikal rechts wird die Hautinzision mit 2 Tuch-Klemmen nach ventral gezogen, um die Verres-Nadel einführen zu können. Die korrekte Lage der Verres-Nadel wird durch Aspiration, Kochsalz-Instillation und den „Tropfen-Test“ überprüft. Liegt die Nadel richtig, wird ein Pneumoperitoneum angelegt. Nach vollständigem Pneumoperitoneum kann über den Trokar die Optik eingeführt werden. Die Operation beginnt mit der Inspektion der Leibeshöhle auf etwaige Adhäsionen und andere Erkrankungen. Die 3 weiteren Trokare werden unter direkter laparoskopischer Sichtkontrolle in dieser Reihenfolge platziert: rechts paramedian oben (10er), rechts pararektal am Rippenbogen (10er; alternativ in Höhe des Nabels) und rechts lateral unter dem Rippenbogen (5er). Der Assistent führt über den infrahepatischen 5er-Trokar eine Fasszange ein, die die Gallenblase fasst und nach kranial luxiert. Wir bevorzugen das Umsetzen des Optik-Trokars nach rechts paramedian, um dem Operateur, der links steht, als Präparationsebene den supraumbilikalen und rechts paramedianen Trokar zu bieten.

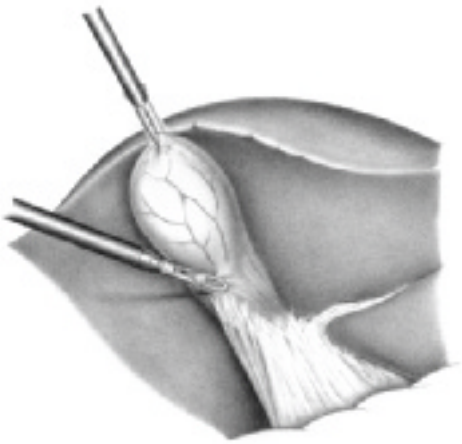

2 Fassen und Luxation der Gallenblase

Nach Fassen der Gallenblase am Fundus mit einer Fasszange werden Gallenblase und Leber nach kranial luxiert. Der Operateur kann jetzt über den linken Trokar eine Fasszange und über den rechten oberen Trokar eine Schere einführen. Nächster Schritt ist die eindeutige Identifikation des Calot-Dreiecks, an dem sich die nachfolgende Präparation vollzieht.

aus: Schumpelick, Kurzatlas Chirurgie (ISBN 9783131648013) © 2012 Georg Thieme Verlag KG

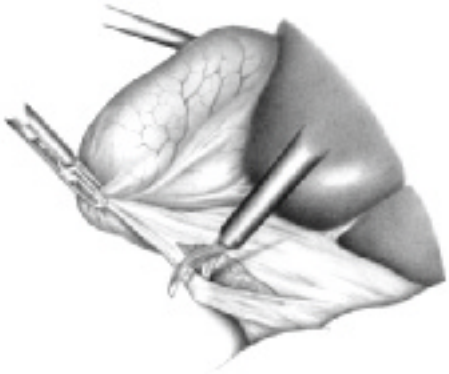

3 Eröffnung des Calot-Dreiecks

Durch Zug an der Gallenblase nach kranial wird die Gallenblase luxiert. Der Operateur fasst jetzt mit der Fasszange in der linken Hand den Hals der Gallenblase, zieht diese nach kranial. Hierdurch spannt sich der peritoneale Überzug des Calot-Dreiecks an und wird geschlitzt.

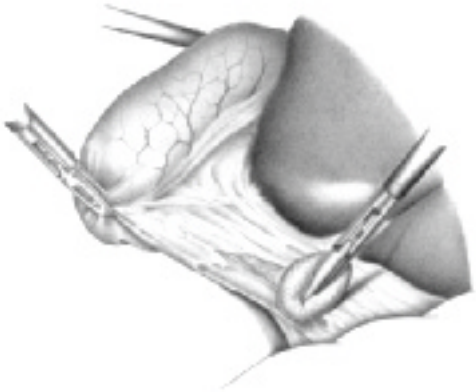

4 Präparation des Calot-Dreiecks

Das Calot-Dreieck ist unter Anspannung nach kranial gut ausgebreitet und kann jetzt mit einem Tupfer bzw. einer Schere stumpf disseziert werden. Bindegewebsstränge sind unter Sicht zu durchtrennen. Durch Koagulation ist subtile Blutstillung durchzuführen, um stets eine gute Übersicht zu gewährleisten.

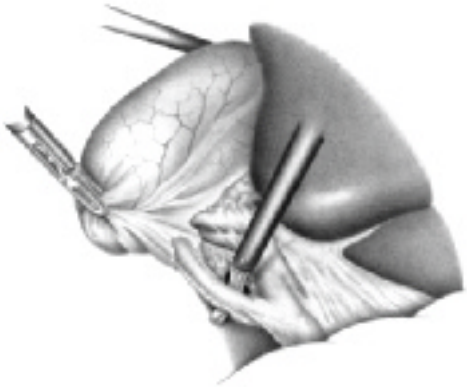

5 Unterfahren des Ductus cysticus

Ist der Ductus cysticus eindeutig definiert, wird er mit der Präparierklemme oder der Schere unterfahren und sorgfältig vom benachbarten Ductus choledochus abgelöst. Dieser muss mindestens 1 cm freigelegt und zur Hälfte umfahren werden. Die Einmündung des Ductus cysticus in den Ductus hepaticus ist einwandfrei zu identifizieren. Gelingt dies nicht eindeutig, ist eine intraoperative Cholangiografie obligat. Dies gilt auch für alle Fälle mit unsicheren anatomischen Verhältnissen und Verdacht auf intracholedochale Konkremente.

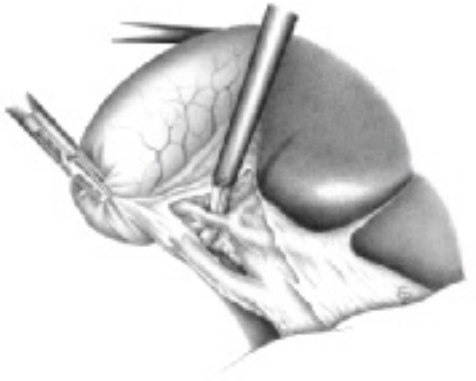

6 Unterfahren der A. cystica

Ist der Ductus cysticus freigelegt, wird die A. cystica dargestellt. Eine Verwechslung mit der A. hepatica dextra ist sicher auszuschließen.

aus: Schumpelick, Kurzatlas Chirurgie (ISBN 9783131648013) © 2012 Georg Thieme Verlag KG

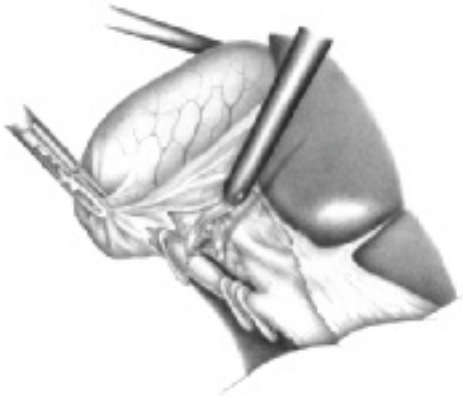

7 Clippen des Ductus cysticus und Durchtrennung

Ist der Ductus cysticus eindeutig identifiziert, so wird er nach proximal mit 2 Clips, nach distal mit 1 Clip verschlossen. Die Abstände der Clips sollten mindestens 0,5 cm betragen. Zwischen den Clips ist der Zystikus mit der Schere unter direkter Sicht zu durchtrennen.

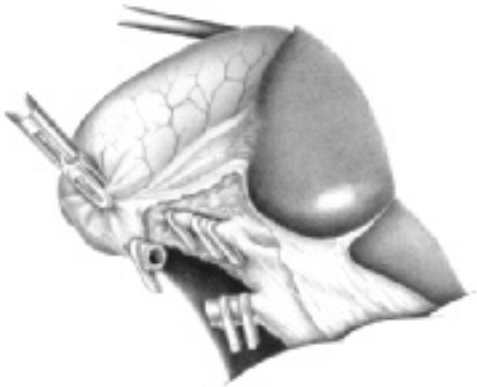

8 Clippen der A. cystica mit Durchtrennung

Die Durchtrennung der A. cystica verläuft in gleicher Weise. Sie ist nach proximal mit 2, nach distal mit 1 Clip zu verschließen. Hier sollte der Abstand mindestens 0,5 cm betragen. Zwischen den Clips kann das Gefäß gefahrlos mit der Schere durchtrennt werden. Es ist sorgfältig darauf zu achten, dass man die A. hepatica dextra sicher identifiziert, um deren Einengung oder akzidentelle Durchtrennung zu vermeiden.

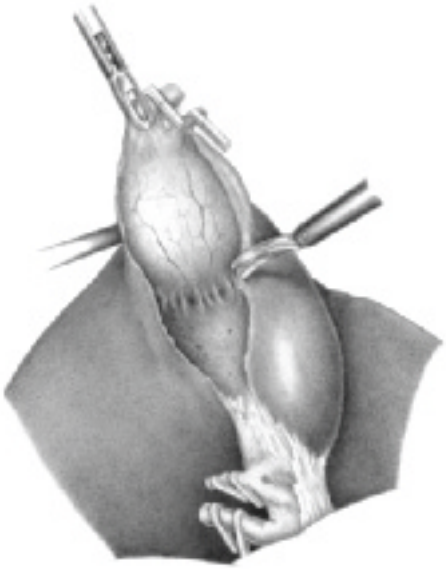

9 Retrogrades Auslösen der Gallenblase

Sind Ductus cysticus und A. cystica durchtrennt und mit Clips armiert, wird die Gallenblase unter leichtem Zug nach kranial schrittweise aus dem Gallenblasenbett ausgelöst. Hierbei ist auf aberrierende Gallengänge und größere Gefäße zu achten, die mit Clips zu versorgen sind. Kleinere Blutungen können mit der Diathermie gestillt werden.

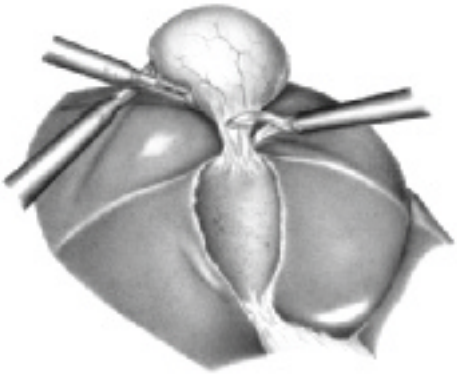

10 Blutstillung Gallenblasenbett

Die Präparation der Gallenblase erfolgt so weit, bis sie nur noch mit einem schmalen Strang am Leberrand fixiert ist. Hieran lässt sich das Gallenblasenbett nach kranial anspannen, so dass jetzt eine subtile Blutstillung der Leberfläche durchgeführt werden kann. Sämtliche Gefäßclips sind zu überprüfen. Die Leberfläche ist auf aberrierende Gallengänge zu inspizieren. Im Zweifelsfall sind weitere Clips zu platzieren. Nach Abschluss der Blutstillung wird der letzte Bindegewebsstrang von der Gallenblase zur Leber unter Koagulation mit der Schere durchtrennt.

aus: Schumpelick, Kurzatlas Chirurgie (ISBN 9783131648013) © 2012 Georg Thieme Verlag KG

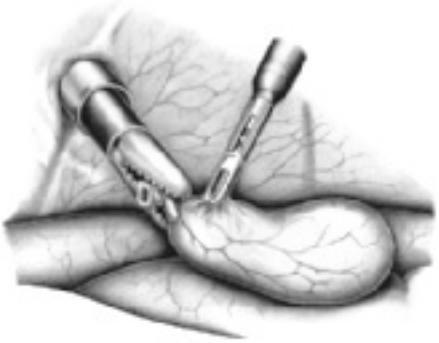

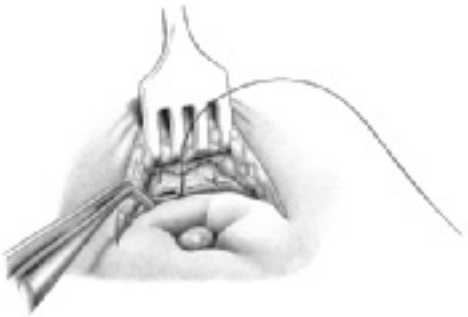

11 Extraktion der Gallenblase

Ist die Gallenblase vollständig ausgelöst, wird sie über den supraumbilikalen Trokar mit einer kräftigen Fasszange („Krokodilmaul") zur Extraktion über den Trokar vorbereitet. Danach wird über den Trokar eine Spreizzange eingeführt, die die Trokaröffnung ausreichend erweitert, um die Gallenblase leicht extrahieren zu können. Bei größeren Steinen ist es gelegentlich erforderlich, die Gallenblase in der Extraktionsstelle unter Fassen mit Kocher-Klemmen und steriler Abdeckung der Trokarinzision zu öffnen, um Steine zu entfernen oder durch direkte Lithotrypsie zu zerkleinern. Es muss sorgfältig darauf geachtet werden, dass keine Gallenblasenbestandteile und auch keine Gallensteine im Bauchraum verbleiben. Kommt es während der Präparation zur Eröffnung der Gallenblase mit Verlust von Gallensteinen, so muss jeder Stein aufgesucht und ggf. entfernt werden. Das Zurücklassen von Gallensteinen muss unbedingt vermieden werden, da es zu Spätabszessen führen kann. In Einzelfällen ist bei anderweitig nicht vollständig entfernbaren Steinen ein Umsteigen auf die Laparotomie geboten.

12 Nahtverschluss der supraumbilikalen Inzision

Die durch die Extraktion erweiterte supraumbilikale Inzision wird unter Sicht mit durchgreifenden Fasziennähten verschlossen, um einer späteren Hernie vorzubeugen.

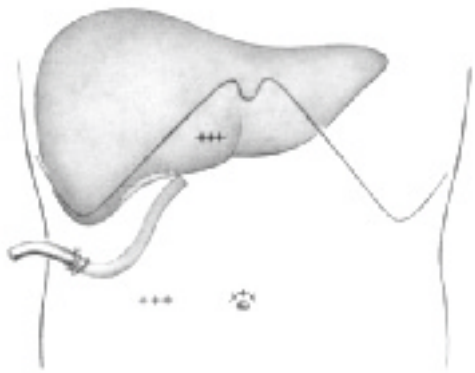

13 Drainage

Das Operationsgebiet kann über den rechten subhepatischen Trokarkanal mit einer Easy-Flow-Drainage drainiert werden. Diese Drainage wird spätestens nach 48 Stunden entfernt.

aus: Schumpelick, Kurzatlas Chirurgie (ISBN 9783131648013) © 2012 Georg Thieme Verlag KG