Abb. 9.41 Bei der Bandanlage für die Epicondylitis kreuzen sich die Touren über dem Schmerzpunkt.

Bevorzugte Behandlungstechniken. Weichteilmobilisation mit dem Flossband, Querdehnungen, Recoil-Techniken, Aktivitäten von Hand und gesamtem Arm mit und ohne Widerstand, Alltagsbewegungen.

9.3.8 Fascia brachii (tiefe Oberarmfaszie, ventraler Anteil)

Indikation. Affektionen des M. biceps brachii, insbes. Tendinosen der langen Bizepssehne, schmerzhafte Bewegungseinschränkungen der Schulter (Painful arc, endgradige Bewegungseinschränkung), verminderte Rekrutierbarkeit nach Verletzungen des M. biceps brachii, postoperativ (Naht nach Rotatorenmanschettenruptur, Dekompression, etc.)
Referenzbewegung. Individuell schmerzauslösende Bewegung, Dehnung des M. biceps brachii, Caput longum.

Bandmaterial.
- blaubeere, pflaume
- mittlere Breite und schmal

Bandanlage. Die Bandanlage beginnt proximal des Ellenbogens. Der Patient stützt seinen Arm leicht gegen den angespannten Bauch des Therapeuten. Optimal ist dabei eine Einstellung des Armes in Außenrotation der Schulter und Supination des Unterarms bei Dorsalextension im Handgelenk, um eine maximale Vordehnung der Strukturen zu erreichen. Die lange Bizepssehne ist hierbei noch nicht maximal gespannt (▶ Abb. 9.42a). Die weitere Anlage des Flossbands erfolgt mit einer Verstärkung des Zugs (Fascial Thrust) auf der Ventralseite des Oberarms (▶ Abb. 9.42b.). So entwickeln sich beim Bewegen des Armes starke Scherkräfte.
Bevorzugte Behandlungstechniken. Senkung des Muskel- und Faszientonus, passive Mobilisation, Muskeldehnung.

Fallbeispiel **B**

Zunächst wird der Arm nach der Bandanlage mehrmals passiv in Flexion und Extension des Ellenbogens bewegt. Anschließend dehnt man den M. biceps brachii mit angelegtem Flossband quer zum Faserverlauf. Die nachfolgende Dehnung (▶ Abb. 9.42c) der langen Bizepssehne bringt das Caput longum des M. biceps brachii unter Spannung und löst wahrscheinlich Crosslinks (Adhäsiolyse), die die Längsdehnung des Muskels behindern oder für bewegungsabhängige Schmerzen verantwortlich sind. Es kommt zu einer Separation der interfaszialen Etagen, die Flüssigkeit in EZM wird dynamisiert (Schwammeffekt). Schließlich sollten auch aktive Bewegungen mit angelegtem Flossband erfolgen, z. B. (Liege-)Stützvarianten, Überkopf-Aktivitäten, Hantelübungen etc.

aus: Sven Kruse, Easy Flossing (ISBN 9783132408302)
© 2018 Georg Thieme Verlag KG Stuttgart · New York

Abb. 9.42 Easy Flossing am Oberarm, M. biceps brachii.

a Die Basis legt man proximal des Ellenbogens. Der Patient stützt seinen Arm im Idealfall außenrotiert und supiniert mit der Handfläche gegen den Therapeuten. Hier erfolgt die Bandanlage im Sinne einer Innenrotation.

b Fertige Bandanlage. Der Zug wurde ventral über den Muskelbäuchen des M. biceps brachii verstärkt, um die Wirkung der Anlage zu verstärken.

c Dehnung des M. biceps brachii, Caput longum mit angelegtem Flossband.

aus: Sven Kruse, Easy Flossing (ISBN 9783132408302)
© 2018 Georg Thieme Verlag KG Stuttgart · New York

Abb. 9.43 Easy Flossing der Dorsalseite der Fascia brachii.

a Die Basis der Bandanlage für die Behandlung der Dorsalseite der Fascia brachii legt man um den distalen Oberarm. Hier erfolgt die Bandanlage im Sinne einer Innenrotation.

b Bei jeder Tour um den Oberarm verstärkt man auf der Dorsalseite den Zug (Fascial Thrust).

c Fertige Bandanlage. Die Hand des Patienten lag während der Bandanlage auf der Schulter des Therapeuten.

aus: Sven Kruse, Easy Flossing (ISBN 9783132408302)
© 2018 Georg Thieme Verlag KG Stuttgart · New York

9.3.9 Fascia brachii, dorsaler Aspekt (M. triceps brachii)

Schmerzen im dorsalen Oberarm sind relativ selten. Meist treten sie nach Prellungen oder Überlastungen auf, wenn der Betroffene eine ungewohnte Aktivität zu häufig und mit zu hoher Intensität ausübt, z. B. im Zusammenhang mit dem Training sportartspezifischer Bewegungsabläufe bei Überkopfsportarten.

Indikation. Schmerzen im dorsalen Oberarm, z. B. nach Überlastung oder posttraumatisch.

Referenzbewegungen. Stützaktivität oder Dehnung beim Nackengriff.

Bandmaterial.
- limette, blaubeere
- mittlere Breite und schmal

Bandanlage. Der Unterarm liegt auf der Schulter des Therapeuten, der seitlich vom Patienten steht. Die Basis legt man proximal des Ellenbogens und führt die Touren bis unterhalb der Achsel (▶ Abb. 9.43). Die Behandlungsrichtung ergibt sich aus dem Tastbefund („Tissue listening").

Bevorzugte Behandlungstechniken. Mobilisation, aktive Bewegungen (▶ Abb. 9.44).

Progression. Komplexe Bewegungen mit Alltags- und Sportbezug. Besonders eignen sich reaktive Übungen, bei denen sich der Behandelte gegen die Wand abstützt oder einen (Medizin-)Ball auf Schulterhöhe gegen die Wand prellt oder über Kopf wirft und fängt.

9.3.10 Thorax

Indikationen.
- (endgradige) Bewegungseinschränkungen der Schulter mit und ohne Schmerzen (nach Heilung bzw. Behandlung der ursächlichen Pathologie)
- CTG-Problematiken, Beschwerden ventral (sternocostale Gelenke, Synchondrosen)
- verstärkte Kyphosierung der BWS, haltungsbedingte Schmerzen im unteren Rücken
- Atemprobleme (Inspiration und Exspiration), Reizhusten, chronisch obstruktive Lungenerkrankungen (COPD = chronic obstructive pulmonary disease), chronisches Asthma (wenn der Patient dies toleriert)
- Verspannung der Interkostalmuskulatur, Interkostalneuralgien
- Z. n. Rippenprellungen und -frakturen (postakut)
- Pleuraschwarten (nach Pneumothorax, Lungen- und Rippenfellentzündungen, Tuberkulose, Entfernung von Bülowdrainagen etc.)

Referenzbewegungen.
- Rumpfflexion bei schmerzhaften Irritationen
- beidseitige Schultergelenksflexion
- BWS-Bewegungen aktiv und passiv im Seitenvergleich, isoliert sowie Kombinationsbewegungen
- für die übrigen Indikationen ergibt sich die Behandlungsindikation aus der Anamnese bzw. den Symptomen des Patienten

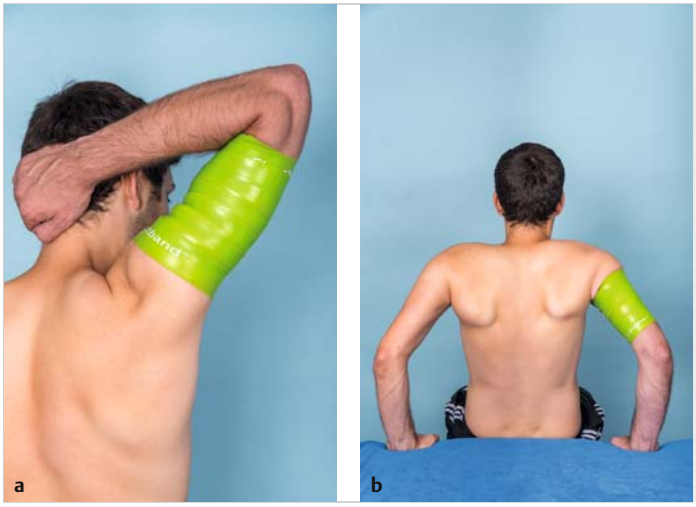

Abb. 9.44 Behandlungsbeispiele bei Affektionen des M. triceps brachii oder der dorsalen Anteile der Fascia brachii.
a Dehnung des M. triceps und der Fascia brachii mit angelegtem Flossband.
b Dips an der Bankkante mit angelegtem Flossband.

aus: Sven Kruse, Easy Flossing (ISBN 9783132408302)
© 2018 Georg Thieme Verlag KG Stuttgart · New York

Hinweis i

Die Bewegungen sollen vom Patienten aktiv und vom Therapeuten passiv mit fixiertem Becken ausgeführt werden.

Bandmaterial.
- limette, blaubeere, pflaume
- mittlere Breite und breit, normale Länge und extra lang

Obere Thoraxanlage. Der Patient steht oder sitzt auf der Bankkante. Die Bandanlage beginnt bei abduzierten Armen etwas unterhalb der stärksten Restriktion. Wichtig ist, genau diesen Bereich von dorsal vollständig zu flossen ohne ventral empfindliche Strukturen zu sehr zu komprimieren. Der Zug wird während der Bandanlage bei Bedarf erhöht (Fascial Thrust). Bei der im Beispiel gezeigten oberen Anlage haben wir mit dem langen Band auch die Schultern mitgeflosst, um eine größere Wirkung ventral zu erzielen (▶ Abb. 9.45).

Hinweis i

Die Bandanlage spart immer die freien Rippen, bei Frauen die Brust und bei Männern die Mamillen aus. Patienten sollten sich bei dieser Bandanlage vorher die Achselbehaarung entfernen.

Bei allen Thoraxapplikationen ist es wichtig, über die Atmung den intrinsischen Faktor zu nutzen, um einen maximalen Effekt zu erzielen!

Fallbeispiel B

Mit dem angelegten Flossband kann der Therapeut die Skapula des Patienten gegenüber dem Thorax in allen Ebenen mobilisieren. So können sehr effektiv Adhäsionen und Crosslinks gelöst werden. Bei Aktivitäten mit angelegtem Flossband sollte der Therapeut auf eine korrekte Koordination und endgradige Bewegungsausführung achten. Bei Schmerzen im Schultergelenk oder in periartikulären Strukturen kann der Therapeut mit manuellen Techniken in den Bewegungsablauf eingreifen. Sehr sinnvoll sind auch der Einsatz von Kleingeräten wie Kurzhanteln, Kettlebells, Suspensions, Theraband, Pezziball etc. sowie die Ausführung alltagsnaher, sportartspezifischer und reaktiver Übungsformen (Stützaktivitäten, Überkopfbewegungen, Fangen von Bällen etc.), um die gesamte Funktion der Schultergürtel- und oberen Rumpfmuskulatur abzubilden.

Untere Thoraxanlage (Diaphragmaebene und mittlerer Thorax). Die Bandanlage erfolgt im Sitz auf der Bankkante, auf einem Hocker oder im Stand. Die Basis legt man ca. eine Handbreit über dem epigastrischen Winkel an die seitliche Rumpfwand. Die zirkulären Touren erfolgen mit ca. 50 % Vordehnung deutlich überlappend im Bereich der unteren Thoraxapertur (▶ Abb. 9.46). Bei Frauen darf kein Brustgewebe eingebunden werden! Die Rumpfeinstellung erfolgt entsprechend der bestehenden Einschränkung in die freie Richtung (way

Abb. 9.45 Obere Thoraxanlage mit Kreuzungspunkt interskapulär (BWS).

Abb. 9.46 Bei der Bandanlage auf Diaphragmenebene bleibt das Band unterhalb der Brust (Frauen) bzw. der Mamillen (Männer).

of ease). Ist die Inspiration erschwert oder schmerzhaft, wird eine Ausatemposition eingenommen (leichte Flexion des Rumpfes) und umgekehrt. Ist die Extension der Wirbelsäule im Bereich des unteren Rückens schmerzhaft oder eingeschränkt, erfolgt die Bandanlage ebenfalls in Flexion. Betrifft die Störung die Flexion, erfolgt die Bandanlage in Extension, wobei die Elevation der Arme bei der Bandanlage die Effektivität der Applikation und anschließenden Behandlung erhöht.

Hinweis i

Je nachdem wo der Akzent der Behandlung liegt, kann die Bandanlage etwas weiter kranial oder kaudal erfolgen. In jedem Fall muss die Bandanlage das Brustgewebe (bei Frauen) bzw. die Mamillen (auch bei Männern) aussparen.

Fallbeispiel B

Der Patient kann mit dem angelegten Flossband Rumpfbewegungen in alle drei Richtungen machen. Es ist sinnvoll, die Bewegungen des Rumpfes mit Aktivitäten der Arme, z. B. am Rollenzug oder mit Kurzhanteln, und mit einer bewussten Atmung zu verbinden. Unbelastete Aktivitäten sind geeignet, die Mobilität des unteren Rückens zu verbessern. Eine geeignete Übung ist die rhythmische Mobilisation durch den dynamischen Wechsel von Rechts- und Linksrotation des Rumpfes, wobei der Patient stabil auf einem Therapiehocker oder der Therapieliege sitzt. Der Therapeut kann die Bewegung mit seinen Händen führen und so gewährleisten, dass die Wirbelsäule des Patienten optimal aufgerichtet bleibt, um das Rotationsvermögen der Brustwirbelsäule voll auszuschöpfen.

Eine hervorragende Übung für Behandlung von atem- und bewegungsabhängigen Schmerzen der unteren Brustwirbelsäule ist die Mobilisation mit dem großen Gymnastikball (▶ Abb. 9.47a, ▶ Abb. 9.47b). Durch das Aufstützen der Arme auf den Ball aktiviert der Patient die ventrale Muskelschlinge exzentrisch. Bei gleichzeitiger Fixierung von faszialen Anteilen der ventralen Muskelschlinge mit dem Flossband erfolgt eine optimale Separation der interfaszialen Etagen in den myofaszialen Schichten der oberen Bauchwand (▶ Abb. 9.47c) sowie des Diaphragmas.

aus: Sven Kruse, Easy Flossing (ISBN 9783132408302)
© 2018 Georg Thieme Verlag KG Stuttgart · New York

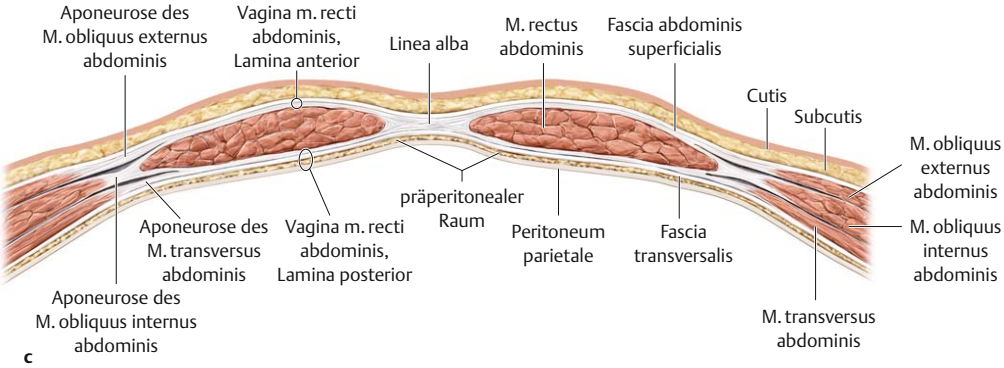

Abb. 9.47 Übung zur Aufrichtung/Extension der BWS mit dem großen Gymnastikball.
a ASTE: Kniestand vor dem Ball mit aufgestützten Händen.
b ESTE: Bei maximaler Streckung des Rumpfes erfolgt eine tiefe Inspiration.
c Die ventralen myofaszialen Schichten der oberen Bauchwand.

Hinweis

Bei Beschwerden des unteren Rückens ist die Ursache häufig nicht allein die eingeschränkte Mobilität der Wirbelsäule oder der dorsalen Strukturen. Sehr oft leiden Patienten unter Verspannungen des Zwerchfells oder der Ansätze der Bauchmuskulatur im Bereich der unteren Rippen. Brügger sprach vor Jahren von der sternosymphysalen Belastungshaltung und wies auf die Bedeutung exzentrischer Aktivität für eine Spannungsregulierung hin. Heute wissen wir dank der Fortschritte in der Faszienforschung, welche Bedeutung die Spannung in den gesamten faszialen Hüllstrukturen für die störungsfreie Koordination der Muskelaktivität und die Bewegungsökonomie hat.

aus: Sven Kruse, Easy Flossing (ISBN 9783132408302)
© 2018 Georg Thieme Verlag KG Stuttgart · New York

9.3.11 Applikationen am Becken (LWS/Pelvis)

Indikation.
- Iliolumbale Schmerzzustände (bewegungsabhängig und in Ruhe)
- eingeschränkte Mobilität der Lendenwirbelsäule
- Schmerzausstrahlung ins Bein bei Rumpfflexion

Referenzbewegung. Rumpfbeuge (▶ Abb. 9.48), beurteilt wird der Finger-Boden-Abstand.
Bandmaterial.
- blaubeere, pflaume, grau
- normale Breite und breit, extra lang

Bandanlage. Für die Pelvis-Anlage wird die Basis auf Höhe der Beckenkämme um das Becken gelegt. Die weitere Anlage erfolgt mit 50 %igem Zug zirkulär um den Unterbauch und den unteren Rücken. Dorsal kann bei Bedarf der Zug auf 70 % erhöht werden (Fascial Thrust).

Hinweis

Bei großem Abdomen und/oder geringem Tonus der Bauchdecke ist die korrekte Anlage schwierig oder nicht möglich. Wickelt sich das Flossband vom unteren Rand her auf, empfiehlt es sich, die folgenden Anlagen etwas höher zu beginnen.

Abb. 9.48 Testbewegungen beim Easy Flossing der Beckenregion und des unteren Rückens (Pelvis, Fascia lata dorsalis).
a Pretest Rumpfbeuge. Gemessen wird der Finger-Boden-Abstand.
b Beim Retest zeigt sich die Wirkung der Behandlung. Die Fingerspitzen berühren problemlos den Boden.

aus: Sven Kruse, Easy Flossing (ISBN 9783132408302)
© 2018 Georg Thieme Verlag KG Stuttgart · New York

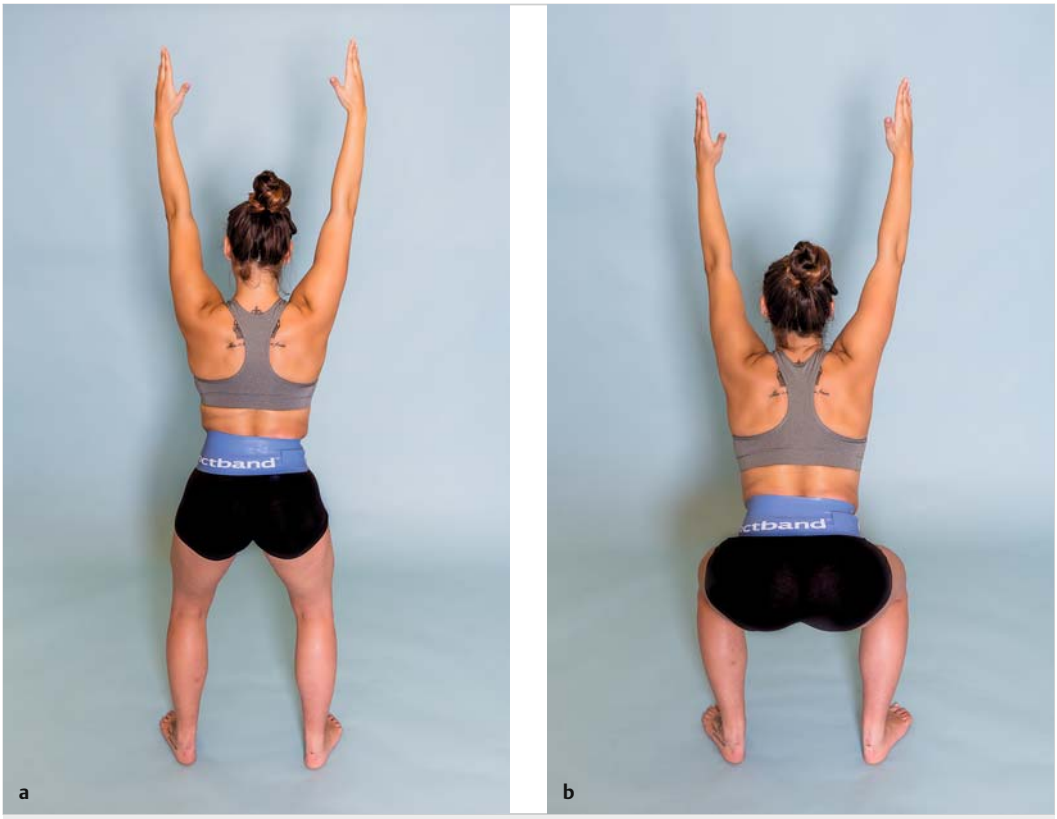

Abb. 9.49 Overhead Squat zur Mobilisation des unteren Rückens.
a In der Ausgangsstellung werden beide Arme im Schultergelenk maximal flektiert, der Thorax ist maximal aufgerichtet.
b Während der tiefen Kniebeuge bleiben die Arme in Elevation, um die Wirkung auf die Faszien zu erhöhen.

Bevorzugte Behandlungstechniken. Aktive mobilisierende Übungen der Lendenwirbelsäule und Übungen mit Wirkung auf die umgebenden Faszien (▶ Abb. 9.49). Der Therapeut muss gegebenenfalls das Flossband fixieren, um den korrekten Sitz des Bandes zu gewährleisten. Gelegentlich rollt sich das Band von unten her auf (siehe Anmerkung oben).

Hinweis

Über die Wirkung des Flossens bei den Overhead Squats können wir nur spekulieren, auch wenn wir in zahlreichen Behandlungen die verblüffende Wirkung der Maßnahme beobachten konnten (▶ Abb. 9.48). Möglicherweise erhöht sich die Mobilität der Lendenwirbelsäule bezüglich der Flexion aufgrund einer mechanischen Beeinflussung der Übergangsregion der Fascia thoracolumbalis zur Sehne des M. latissimus dorsi (▶ Abb. 9.50). Werden die Arme während der Ausführung der Kniebeuge aktiv in Elevation gehalten, muss sich die Übergangsregion anpassen, weil Ursprung und Ansatz des M. latissimus sich mit zunehmender Hüftgelenksflexion voneinander entfernen, selbst wenn die LWS aktiv stabilisiert wird. Das Flossband unterstützt die Wirkung, weil es aufgrund der zirkulären Kompression von außen die Subkutanfaszie und Anteile der tiefen Rückenfaszie (▶ Abb. 9.51) fixiert. Außerdem ziehen die myofaszialen Strukturen der Gesäßregion die kranial sich anschließenden Faszienelemente nach kaudal.

aus: Sven Kruse, Easy Flossing (ISBN 9783132408302)
© 2018 Georg Thieme Verlag KG Stuttgart · New York

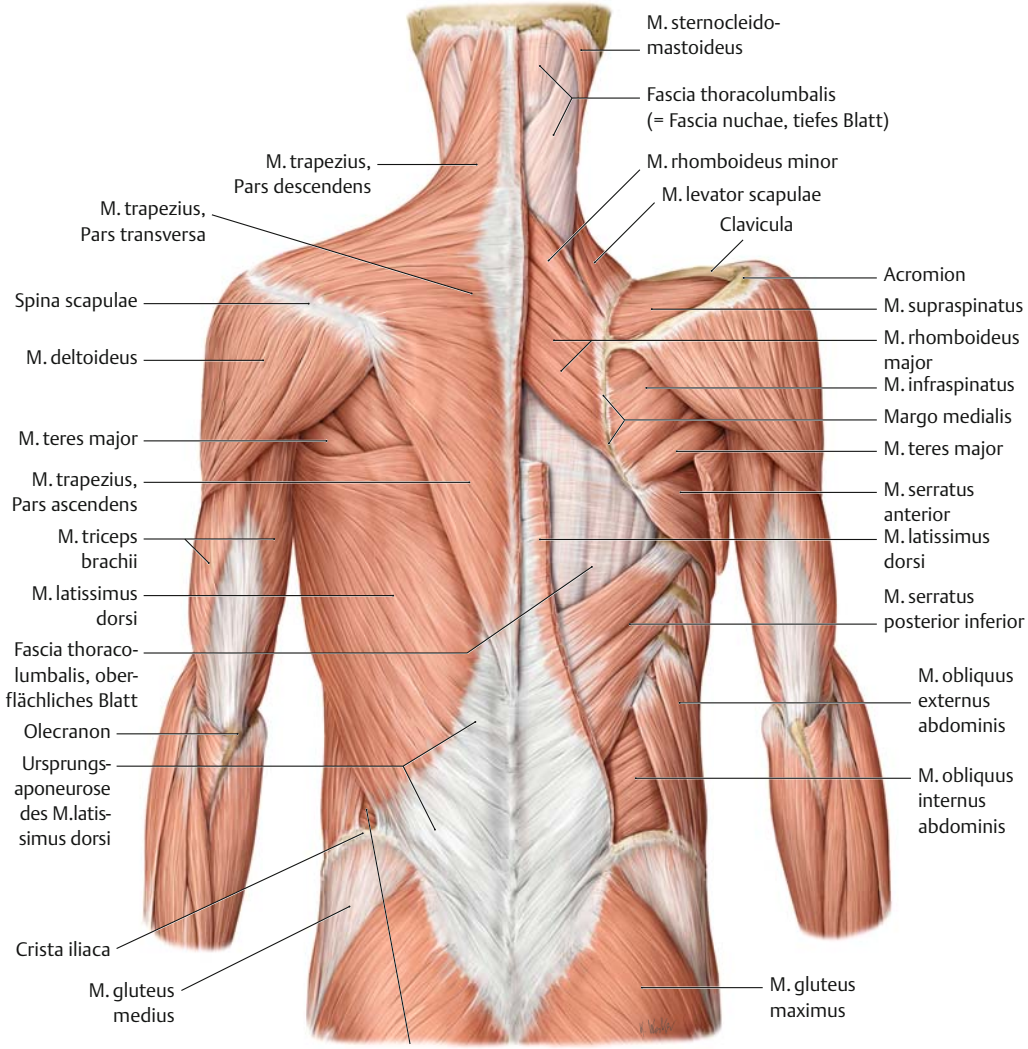

Abb. 9.50 Rückenmuskeln im Überblick und Fascia thoracolumbalis.

aus: Sven Kruse, Easy Flossing (ISBN 9783132408302)
© 2018 Georg Thieme Verlag KG Stuttgart · New York