4 Antientzündliche Therapie: Steroide und mehr

4.1 Therapiestrategien bei nicht infektiösen entzündlichen Augenerkrankungen – Wann sollte welche systemische Therapie begonnen werden?

C. Heinz[1,2], A. Heiligenhaus[1,2], M. Becker[3]

[1] Augenabteilung am St. Franziskus Hospital Münster
[2] Universitätsaugenklinik, Universität Duisburg-Essen
[3] Stadtspital Triemli, Augenklinik

4.1.1 Einleitung

Zur Therapie einer Uveitis oder Skleritis werden in erster Linie topische und systemische Kortikosteroide genutzt. Abhängig von Lokalisation und Schwere der Entzündung ist hiermit häufig kurzfristig Reizfreiheit zu erzielen. Gelegentlich wird damit aber keine Rückbildung der Beschwerden erlangt, sodass eine nicht steroidale immunsuppressive Therapie erforderlich wird. In dieser Übersicht sollen die Therapiestrategien bei Patienten mit nicht infektiöser Uveitis und Skleritis unter besonderer Berücksichtigung nicht steroidaler systemischer Therapie dargelegt werden. Ziel ist es, dem Augenarzt die aktuellen entzündungshemmenden Therapieoptionen, deren Kontraindikationen und wichtige unerwünschte Medikamentenwirkungen darzulegen.

4.1.2 Inzidenz

Die Angaben zur Inzidenz der Uveitis hängen maßgeblich von der individuellen Versorgungsstruktur des publizierenden Studienzentrums ab. Sichere populationsbasierte Daten fehlen leider. Hinzu kommt, dass den früheren Studien keine eindeutige Nomenklatur zugrunde lag. Erst mit Etablierung der aktuell gültigen Nomenklatur nach den SUN-Kriterien (SUN: Standardization of Uveitis Nomenclature) im Jahr 2005 ist nun eine international einheitliche Beschreibung möglich [1].

Die Prävalenz einer nicht infektiösen Uveitis lag in einer aktuellen populationsbasierten Analyse in Nordkalifornien bei 115 Patienten pro 100 000 Menschen, mit einer Inzidenz von 52 pro 100 000 Einwohnern [2]. Dabei ist zu beachten, dass in diese Analyse auch posttraumatische und infektiöse Uveitiden und auch Skleritiden einbezogen wurden. Demnach ist in Deutschland von etwa 70 000 Patienten auszugehen.

Die Prävalenz einer Skleritis wird mit etwa 6 auf 100 000 Einwohnern angegeben, wobei Frauen zweimal so häufig wie Männer betroffen sind [3]. Besonders häufig wird die Skleritis im Rahmen von systemischen Grunderkrankungen beobachtet, z. B. rheumatoide Arthritis oder Wegener-Granulomatose [3], [4].

4.1.3 Topische Therapie

Vor Therapiebeginn muss bei jeder Uveitis zunächst der anatomische Entzündungsschwerpunkt bestimmt werden. Die Behandlungsstrategien bei den verschiedenen Formen unterscheiden sich gravierend. Therapie der Wahl sind immer noch Kortikosteroide. Insbesondere die Effektivität einer topischen Kortikosteroidtherapie bei Patienten mit akuter anteriorer Uveitis ist seit Langem bewiesen [5]. Häufig werden auch topische nicht steroidale Antiphlogistika genutzt, deren Wirkung aber den Kortikosteroiden unterlegen ist [6]. Bei Behandlung der anterioren Uveitis hat die systemische gegenüber der topischen Gabe keinen eindeutigen Vorteil. Die Wirkspiegel in der Vorderkammer unterscheiden sich bei beiden Applikationsformen nicht signifikant. Insbesondere bei subkonjunktivaler und parabulbärer Kortikosteroidapplikation lassen sich noch höhere Wirkstoffkonzentrationen in der Vorderkammer und auch im Glaskörperraum erzielen [7]–[9].

Bei intermediärer und posteriorer Uveitis bzw. Panuveitis ist durch Therapie mit kortikosteroidhaltigen Augentropfen keine ausreichende Kontrolle der Entzündung zu erzielen. Hier sollte eine parabulbäre oder systemische Kortikosteroidgabe gewählt werden. Der Befund verbessert sich zumeist unter adäquat dosierter systemischer Therapie. In der initialen Phase scheint eine Dosis von 1 mg/kg Körpergewicht Prednison angemessen. Sobald Reizfreiheit erzielt ist, wird die Therapie unter Beurteilung der Entzündungsaktivität langsam reduziert. Im Allgemeinen wird eine Erhaltungstherapie von unter 0,15–0,2 mg/kg Körpergewicht angestrebt, bei der die typischen unerwünschten Medikamentenwirkungen vermieden werden, z. B. Cushing-Syndrom.

4.1.4 Indikationen zur systemischen nicht steroidalen immunsuppressiven Therapie

Die häufigste Indikation einer systemischen immunsuppressiven Therapie ist ein fehlendes Ansprechen auf lokale und/oder systemische Kortikosteroidtherapie oder eine zu hohe erforderliche Erhaltungstherapie. Die kritische lokale Kortikosteroidtropfenfrequenz von z. B. Prednisolonacetat 1 % in einer Langzeittherapie wird bei 2–3 Applikationen täglich eingeschätzt. Vergleichbares gilt für eine nicht unter etwa 0,15 mg/kg Körpergewicht zu reduzierende systemische Kortikosteroidtherapie (▶ Abb. 4.1).

Lang et al., Schlaglicht Augenheilkunde: Entzündliche Augenerkrankungen (ISBN 9783132402997), © 2016 Georg Thieme Verlag KG

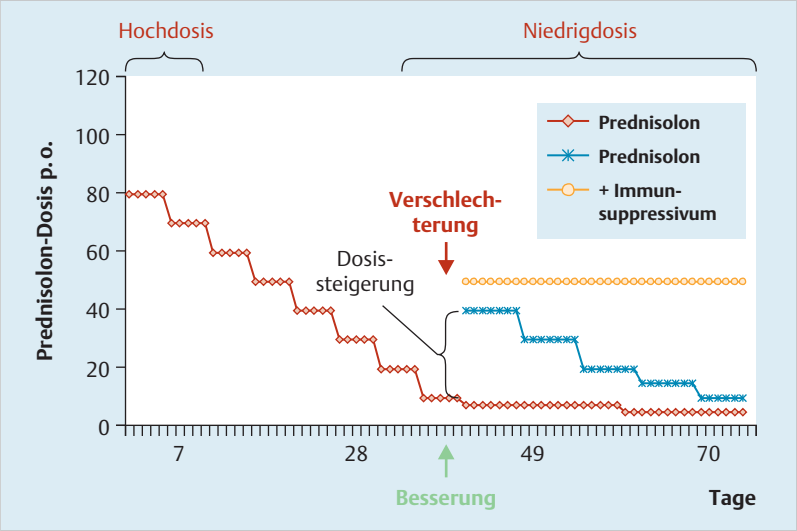

Abb. 4.1 Initiale Hochdosis-Kortikoidtherapie (80 kg schwerer Patient). Nach der Reduktion und folgendem Auftreten eines Rezidivs wurde eine immunsuppressive Therapie begonnen und die systemischen Kortikosteroide vorübergehend erhöht.

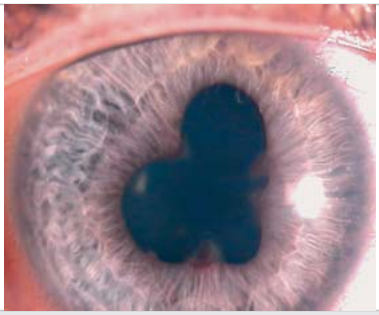

Abb. 4.2 Hintere Synechien in Kleeblattkonfiguration.

Eine weitere Indikation liegt vor, wenn unter der individuell verträglichen Kortikosteroiddosis immer wieder Rezidive oder neue Komplikationen auftreten (▶ Abb. 4.2). Insbesondere das Makulaödem, das mit einer beträchtlichen Sehverlustgefahr einhergeht, stellt eine häufige Indikation für eine immunsuppressive Therapie dar[2] (▶ Abb. 4.3, ▶ Abb. 4.4). Nicht zu vernachlässigen ist aber auch eine Kontraindikation gegen hochpotente topische Kortikosteroide, z. B. bei steroidinduzierter okulärer Hypertension. Eine bekannte Osteoporose kann ebenfalls eine Kontraindikation selbst gegen eine systemische niedrigdosierte Kortikosteroidtherapie sein.

4.1.5 Therapie

Bei der Planung einer nicht steroidalen Therapie muss die aktuelle Zulassungssituation der einzelnen Medikamente berücksichtigt werden. Zur Behandlung einer Uveitis sind aktuell Kortikosteroidaugentropfen, orale Kortikosteroide und für bestimmte Uveitisformen systemisch verabreichtes Cyclosporin A zugelassen. Für alle anderen international gebräuchlichen Medikamente besteht derzeit keine Zulassung für die Behandlung einer Uveitis. Die Bedeutung der „Off-Label"-Situation und den möglichen daraus resultierenden abrechnungstechnischen und haftungsrechtlichen Konsequenzen muss bei der Verordnung große Aufmerksamkeit zuteilwerden. Die Patienten sind über die „Off-Label"-Situation schriftlich aufzuklären. Empfehlenswert ist, vor Beginn der oftmals teuren Therapie eine schriftliche Kostenübernahme bei der Krankenkasse einzuholen.

Therapiealgorithmus

Bei den Empfehlungen zu einer Therapie müssen neben der individuellen anatomischen Einordnung des Entzündungsschwerpunkts und der Komplikationen auch die individuellen Begleiterkrankungen des Patienten berücksichtigt werden. Bei etwa 80 % der Patienten mit schwerer Uveitis sind keine therapiebedürftigen Allgemeinerkrankungen nachweisbar. Deshalb erfolgt die Indikation zu einer nicht steroidalen Basistherapie oft durch den Augenarzt. Vor Therapiebeginn und unter der Behandlung müssen Störungen der Funktion bestimmter Organe und v. a. infektiöse und maligne Erkrankungen ausgeschlossen werden. Eine immunsuppressive Therapie sollte daher interdisziplinär mit einem in diesem Bereich erfahrenen Internisten oder Allgemeinmediziner gemeinsam erfolgen.

Da die Gruppe der Uveitiden sehr heterogen ist, können keine allgemeinen Therapieempfehlungen gegeben werden. Vielmehr soll aufgezeigt werden, welche therapeutischen Optionen bestehen.

Uveitis

Zur Therapie der Uveitis stehen verschiedene klassische Immunsuppressiva zur Verfügung. Sie werden ggf. in Kombination mit Kortikosteroiden oder anderen Immun-

Lang et al., Schlaglicht Augenheilkunde: Entzündliche Augenerkrankungen (ISBN 9783132402997), © 2016 Georg Thieme Verlag KG

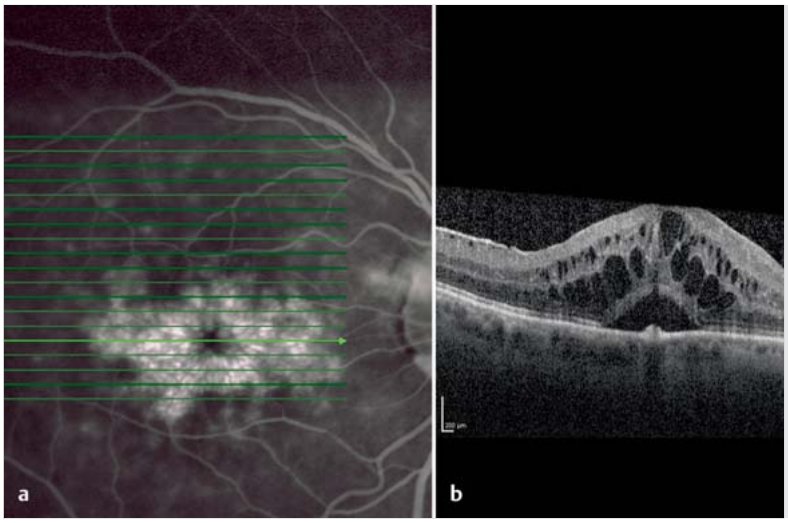

Abb. 4.3 Chronisches zystoides Makulaödem mit intra- und subretinalem Ödem.
a Fluoreszeinangiografie.
b Optische Kohärenztomografie.

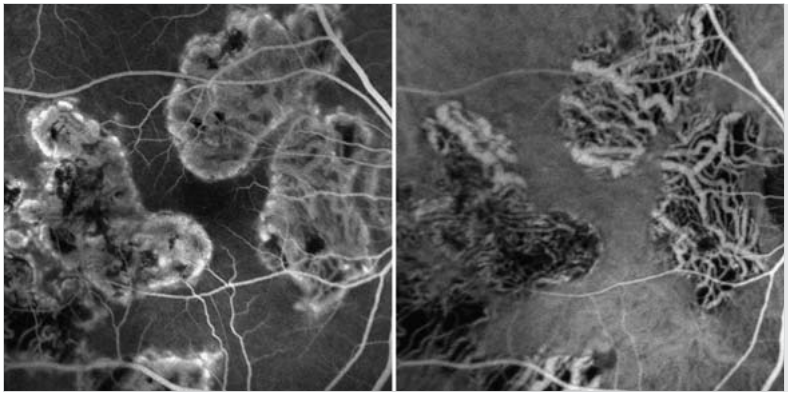

Abb. 4.4 Serpiginöse Chorioretinitis mit drohender makulärer Beteiligung (Fluoreszein- und Indozyaningrünangiografie [Aufnahmen nach 4 min]).

suppressiva verabreicht. Bei unzureichender Wirksamkeit kann ein sog. Biologikum addiert werden (▶ Abb. 4.5).

Eine Besonderheit in der Gruppe der anterioren Uveitiden stellt die HLA-B27-assoziierte anteriore Uveitis dar. Durch orales Sulfasalazin kann die Rate der erneuten akuten Schübe und ihre Schwere deutlich reduziert werden [10].

Nach den Empfehlungen der EULAR (European League Against Rheumatism) sollte jeder Patient mit einer Panuveitis im Rahmen eines Morbus Behçet systemisch mit Kortikosteroiden oder Azathioprin behandelt werden. Findet sich ein Makulaödem oder eine retinale Vaskulitis, so ist eine Therapie mit Cyclosporin A sinnvoll [11]. Vielversprechende Ergebnisse finden sich mit Infliximab [12] und mit Interferon-α-2a [13].

Die intermediäre Uveitis bei Patienten mit multipler Sklerose ist meist durch niedrig dosierte systemische Kortikoidtherapie gut zu kontrollieren. Durch die Behandlung der MS mit Interferon-β kann auch ohne zusätzliche systemische Kortikosteroide Reizfreiheit erzielt werden [14].

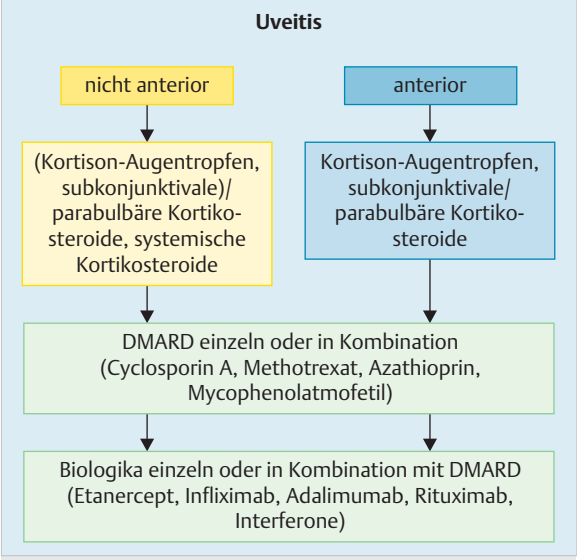

Abb. 4.5 Behandlungsschema Uveitis.

Lang et al., Schlaglicht Augenheilkunde: Entzündliche Augenerkrankungen (ISBN 9783132402997), © 2016 Georg Thieme Verlag KG

Skleritis

Eine Skleritis kann nach der anatomischen Lokalisation in eine anteriore und eine posteriore Form differenziert werden. Eine weitere Unterteilung erfolgt in diffuse, noduläre und nekrotisierende Skleritis (▶ Abb. 4.6). Die nicht nekrotisierenden Skleritiden lassen sich initial gut mit einem nicht steroidalen Antirheumatikum (NSAR) behandeln [15], [16]. Topische Kortikosteroide und auch topische NSAR haben hingegen meist keinen langfristigen Effekt [16], [17]. Eventuell kann auf ein anderes NSAR oder Coxibe zurückgegriffen werden [18]. Bei nicht nekrotisierender Skleritis schließt sich in der weiteren Stufentherapie ein orales Kortikosteroid an (initial mit 1 mg/kg/Körpergewicht Prednison).

Wenn auch unter einer niedrig dosierten oralen Kortikosteroidtherapie keine Besserung zu erreichen ist, können Immunsuppressiva zum Einsatz kommen. Erfahrungen liegen zur Therapie mit Azathioprin, Methotrexat und Mycophenolatmofetil vor [19]–[21]. Als Alternative werden Kalzineurin-Inhibitoren wie Cyclosporin A [22] und Biologika wie Infliximab und Rituximab genutzt. Letztgenannte haben sich v. a. bei nekrotisierenden Verlaufsformen bewährt [23], [24] (▶ Abb. 4.7).

Eine nekrotisierende Skleritis findet sich häufig mit einer rheumatischen Grunderkrankung assoziiert, z. B. chronische rheumatoide Arthritis oder Wegener-Granulomatose. Da in solchen Fällen eine akute Bedrohung für die Sehfunktion oder den Augenerhalt besteht, ist eine aggressive Therapie erforderlich. Dies rechtfertigt den Einsatz von Biologika oder alkylierenden Substanzen, z. B. Cyclophosphamid [25].

4.1.6 Medikamente

Informationen für Patienten sowie Empfehlungen für Untersuchungen vor und während einer Therapie mit immunsuppressiven Medikamenten einschließlich der Biologika werden von der deutschen Gesellschaft für Rheumatologie als Download zur Verfügung gestellt: http://dgrh.de/therapieueberwachen.html.

Abb. 4.6 Nekrotisierende Skleritis.

Klassische immunsuppressive Medikamente

Methotrexat

Wirkweise

Der Folsäure-Antagonist Methotrexat (MTX) inhibiert die Dihydrofolsäurereduktase. Dadurch werden die Zellproliferation durch Hemmung der DNA-Replikation reduziert, die Rate der T-Zell-Apoptose und die endogene Adenosin-Produktion erhöht, sowie Zytokinproduktion und humorale Antworten verändert [26].

Dosis

MTX wird in einer Dosis von 7,5–25 mg (oral, i. m., i. v., s. c.) 1-mal pro Woche gegeben. Dabei wird v. a. bei höherer Dosis der subkutanen Applikation bezüglich Bioverfügbarkeit und Nebenwirkungsprofil der Vorzug gegeben. 15 mg 1 × /Woche wird am häufigsten verwendet. Der große Vorteil des Präparats ist, dass es nur 1-mal pro Woche angewendet wird. Zusätzlich wird Folsäure 5–15 mg 1 × /Woche am Tag nach MTX-Einnahme verabreicht.

Kontraindikationen

Gravidität bzw. Kinderwunsch, ungenügende Kontrazeption, aktive Lebererkrankung, Ulzera des Magen-Darm-Trakts, Niereninsuffizienz, Lungenfunktionsstörungen, Knochenmarkdepression, schwerer Diabetes mellitus bei Adipositas, schwere Allgemeinerkrankung, Alkoholabusus, mangelnde Compliance und Allergie gegen MTX sind Kontraindikationen, bei denen MTX nicht gegeben werden sollte.

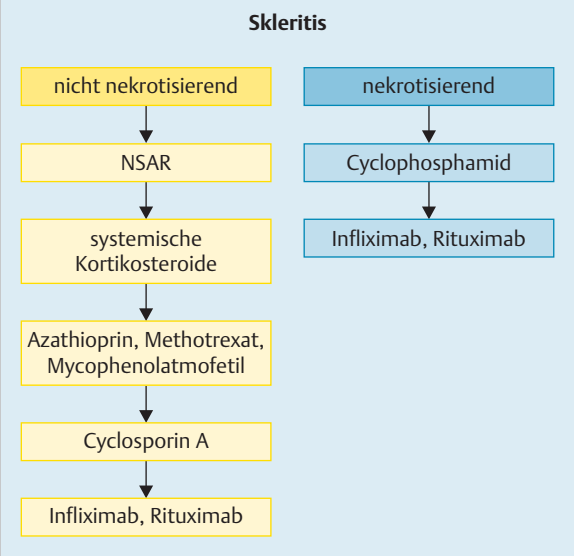

Abb. 4.7 Behandlungsschema Skleritis.

Lang et al., Schlaglicht Augenheilkunde: Entzündliche Augenerkrankungen (ISBN 9783132402997), © 2016 Georg Thieme Verlag KG