22 Dysgnathien – chirurgische Behandlungskonzepte

Rolf Davids, Wolfgang Kater

Unter *Dysgnathien* versteht man eine Zusammenfassung von Fehlentwicklungen des Kiefers, der Zähne oder des Kausystems. Die Anomalien können die Zahnstellung, die Okklusion, die Artikulation, die Kieferform, die Lage des Gebisses zum Schädel und folglich auch die Funktion betreffen. Zwischen einer Dysgnathie und einer Eugnathie, dem ausgeglichenen und gut ausgebildeten Gebiss, bestehen fließende Übergänge.

Dentoalveoläre Fehlstellungen sind – auch nach Wachstumsende – auf kieferorthopädischem Weg zu behandeln. Die skelettalen Anomalien sind nach Wachstumsende nur chirurgisch zu beheben. Diese können auch während des Wachstums nur begrenzt behandelt werden, es lässt sich allenfalls nur modifizierend auf das Wachstum einwirken.

Die Entscheidung, ob die Korrektur einer skelettalen Anomalie konservativ, d.h. allein durch eine kieferorthopädische Behandlung, erfolgen kann oder ob eine kombinierte orthodontisch-chirurgische Therapie angebracht ist, wird im Einzelfall getroffen.

Prinzipiell unterscheidet man zwischen erblich bedingten und erworbenen Kieferanomalien, wobei es sich meistens um eine *Kombination* von erworbenen Fehlstellungen und einer genetischen Bereitschaft handelt:

- Bei den *angeborenen Anomalien* stehen OK und UK größenmäßig im Missverhältnis zueinander oder es kommt zu Aplasien, d.h. „Nichtanlagen" der Zähne, was häufig zu asymmetrischen Zahnstellungen führt.
- Die *erworbenen Fehlstellungen* sind auf Habits (schlechte Angewohnheiten) wie Daumenlutschen, zu langes Schnullersaugen oder Zungenpressen zurückzuführen.

Bei einer Dysgnathie können zahlreiche wichtige Aufgaben nicht richtig erfüllt werden, gründliches Kauen wird erschwert oder verhindert, da der Kontakt der Zähne zum Gegenkiefer nur ungenügend oder gar nicht vorhanden ist. Die optimale Verdauung ist auf diese Weise beeinträchtigt und der Zahnhalteapparat wird durch die Fehlstellung überbeansprucht, was zu Parodontitiden und im schlimmsten Fall zu frühzeitigem Zahnverlust führt.

Wenn die Lippen nicht geschlossen sind, kommt es verstärkt zur Mundatmung, wodurch der Nasen-Rachen-Raum durch die fehlende Zungeneinlagerung nur ungenügend entwickelt wird. Die Folge sind oft Sprachstörungen, eine höhere Anfälligkeit für Erkältungs- und Rachenerkrankungen und eine Schädigung der Zahnsubstanz. Stehen die Zähne zu eng, entstehen Schmutznischen, in denen sich Karies und Parodontose bilden können.

Eine Behandlung muss insbesondere beim Vorliegen nachfolgender funktioneller Beschwerden erwogen werden:

- Kiefergelenkbeschwerden
- mangelhafte Beißfunktion (offener Biss, Kreuzbiss etc.)
- starke Zahnverschachtelungen
- insuffizienter Lippenschluss
- Nasenatmungsbehinderung, chronische Tonsillitis und Sprechstörungen (z.B. Lispeln)
- migräneartige Kopfschmerzen
- Schnarchen
- Magen-Darm-Störungen
- Nacken- und Rückenschmerzen

22.1 Grundlagen

22.1.1 Regelverzahnung – Abweichungen

Die Zähne reihen sich im Kiefer wie die Perlen einer Perlenkette aneinander. Die oberen Zähne beißen über die unteren Zähne. Die unteren Schneidezähne berühren die Hinterseiten der oberen Schneidezähne. Nach *E. Angle* (1855–1930) wird in *3 Hauptgruppen* unterteilt:

- *Klasse I:* Der vordere Höcker (mesiobukkal; rote Markierung) des oberen 1. Molaren (6er) beißt in die mittlere (zentrale) Fossa (blaue Markierung) des unteren 1. Molaren. Diese Stellung wird als eugnath angesehen (Abb. 22.**1a**).
- *Klasse II:* Der vordere Höcker (rote Markierung, Abb. 22.**1c**) des oberen 1. Molaren beißt vor die mittlere (zentrale) Fossa (blaue Markierung) des unteren 1. Molaren (Abb. 22.**1b**).
- *Klasse III:* Der vordere Höcker (rote Markierung) des oberen 1. Molaren beißt hinter die mittlere (zentrale) Fossa (blaue Markierung) des unteren 1. Molaren (Abb. 22.**1e**).

22.1.2 Mögliche Fehlerachsen – transversal, sagittal, vertikal

Die Fehlerebenen der Kiefer können vorhanden sein in der

- *Transversalen* (OK-/UK-Engstand, Zahnengstände),
- *Sagittalen* (mandibuläre, maxilläre Prognathie/Retrognathie),
- *Vertikalen* (verkürztes/verlängertes Mittelgesicht, offener Biss, Gesichtsskoliose).

Natürlich können die Fehler auch kombiniert vorliegen.

aus: Stelzenmüller u.a., Therapie von Kiefergelenkschmerzen (ISBN 9783131313829) © 2010 Georg Thieme Verlag KG

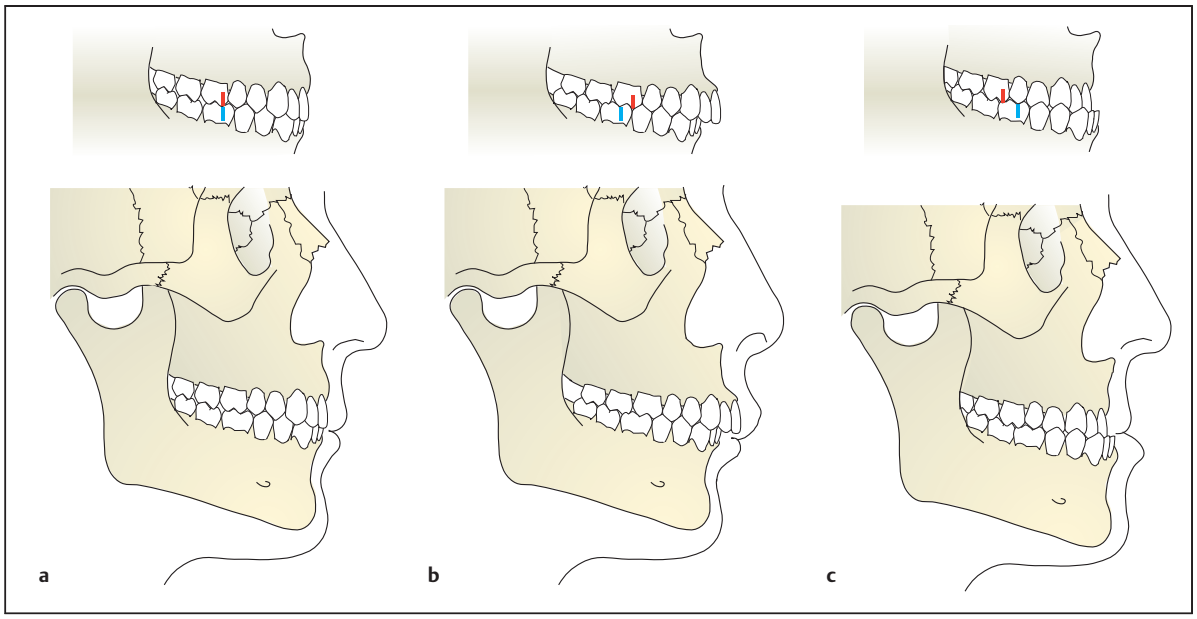

Abb. 22.**1** Angle-Klassifikation der Verzahnungsformen und zugehörige typische Gesichtsprofile.
a Klasse-I-Verzahnung und Gesichtsprofil.
b Klasse-II-Verzahnung und typisches Gesichtsprofil bei Klasse II mit negativer Lippentreppe.
c Klasse-III-Verzahnung und typisches Gesichtsprofil bei Klasse III mit positiver Lippentreppe.

Eine erfolgreiche Behandlung strebt die Regelverzahnung (Klasse I) an. Ob dieses Ziel rein kieferorthopädisch oder mit kieferchirurgischer Unterstützung erreicht werden kann, hängt von der Ausprägung der Dysgnathie ab – jeder Zahn lässt sich nur begrenzt im Kiefer bewegen und kippen.

Ist die Gesichtsästhetik und -balance ein Grund für die Behandlung, sollte die Kieferchirurgie in die Planung mit einbezogen werden. Idealerweise sollte bei den Dysgnathien in der sagittalen und vertikalen Ebene immer eine präoperative orthodontische Behandlung mit dieser Zielsetzung erfolgen:

- Ausformung der Zahnbögen – Beseitigung von Zahnfehlstellungen, Engständen und Lücken
- dentoalveoläre Dekompensation – die Zähne werden in eine reguläre, stabile Relation zur skelettalen Basis gebracht
- Koordinierung der Zahnbögen – Anpassung von Größe und Form zueinander

Bei diesen Behandlungsmaßnahmen kommt es zu einer vorübergehenden Verschlechterung der Ästhetik und Okklusion. Erst nach orthodontischer Koordination der Zahnreihen werden die skelettalen Basen mithilfe der Umstellungsosteotomie koordiniert und in Okklusion gebracht.

Wir zeigen im Folgenden die häufigsten Dysgnathieformen, die uns in der Praxis begegnen (Tab. 22.**1**).

Tab. 22.**1** Häufigste Formen von Dysgnathien.

Transversale Dysgnathien	OK-Engstand
	UK-Engstand
Sagittale Dysgnathien	mandibuläre Retrognathie
	Mikrognathie – „Vogelgesicht“
	maxilläre Retrognathie
	mandibuläre Prognathie
	maxilläre Prognathie
Vertikale Dysgnathien	frontal offener Biss
	seitlich offener Biss
	verlängertes Mittelgesicht
	Gesichtsskoliosen

aus: Stelzenmüller u. a., Therapie von Kiefergelenkschmerzen (ISBN 9783131313829) © 2010 Georg Thieme Verlag KG

22.2 Transversale Dysgnathien

Zu Beginn einer orthodontisch-chirurgischen Therapie sollte immer erst das transversale Problem gelöst werden.

22.2.1 Oberkiefer-Engstand

Ätiologie

Ursächlich hierfür ist bspw. die Mundatmung. Die Ursache für Mundatmung kann wiederum eine eingeschränkte Nasenatmung, eine Schwäche der Mundmuskulatur oder Fehlstellungen des Kiefers sein, die einen Lippenschluss erschweren oder sogar unmöglich machen. Durch die Mundatmung werden nicht nur die Austrocknung und eine Entzündung der Mundschleimhäute verursacht, auch den Zähnen fehlt die kariesprotektive Wirkung des Speichels.

Dadurch, dass der Mund ständig geöffnet ist, lagert sich die Zunge nicht hinter die oberen Schneidezähne, sondern bleibt im UK. Hierdurch fehlt im OK der wachstumsfördernde Reiz. Außerdem sorgt die angespannte Wangenmuskulatur für einen ständigen zusätzlichen wachstumshemmenden Reiz auf den OK. Durch diese Faktoren bleibt der OK in der Entwicklung zurück. Es kommt zum OK-Engstand, oft in Kombination mit einer Retrognathie.

Zu einer vollständigen kieferorthopädischen Untersuchung gehört deshalb die Prüfung der Nasendurchlässigkeit.

Symptomatik

- Nasenatmungsprobleme
- Zahnverschachtelungen
- abgeflachtes Mittelgesicht
- häufig kombiniert mit einer OK-Rücklage

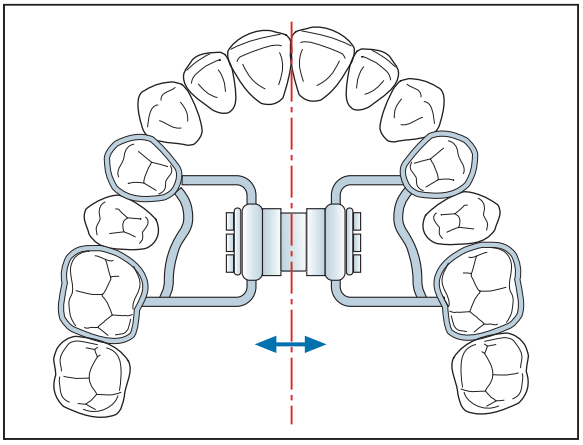

Abb. 22.**2** Schema GNE.

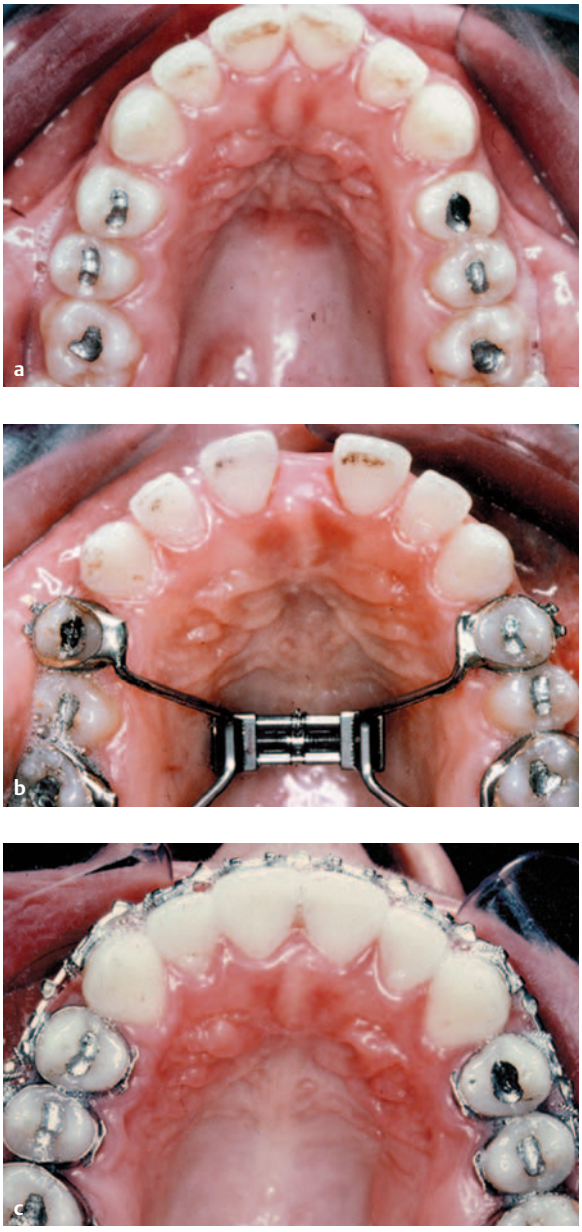

Abb. 22.**3** Therapie bei OK-Engstand: chirurgisch unterstützte GNE.
a Zustand vor Therapiebeginn.
b Zustand 6 Wochen nach chirurgisch unterstützter GNE.
c Kieferorthopädischer Lückenschluss 5 Monate später.

aus: Stelzenmüller u. a., Therapie von Kiefergelenkschmerzen (ISBN 9783131313829) © 2010 Georg Thieme Verlag KG