

## Anatomie und Physiologie des Pulpa-Dentin-Systems

MERKE

on einer von Ameloblasten sezernierten Matrix. Er wird nur während der Zahnentwicklung gebildet und ist die äußerste koronale Zahnschicht, die aus Hydroxylapatit mit Gitterstruktur besteht. Entwicklungsbedingte Defekte und Mikroporen sind möglich. Zusammengesetzt ist der Schmelz überwiegend aus anorganischer Substanz (Kalzium, Phosphor, Magnesium, Karbonat, Natrium, Spurenelemente).

Physikalische Eigenschaften des Zahnschmelzes (nach Klimm 2003):

- Knoop-Härte: 250–390 KHN
- E-Modul: 85 GPa
- Scherfestigkeit: 93 MPa
- Zugfestigkeit: 10 MPa

CAVE

Verletzungen des Schmelzes mit einer Unterbrechung der Kontinuität des Schmelzmantels und einer Dentinexposition bedeuten automatisch eine Gefährdung des Pulpa-Dentin-Komplexes.

Die Bildung von Tertiärdentin bis zur vollständigen Obliteration endodontischer Hohlräume ist Ausdruck eines Abwehrverhaltens der Pulpa gegen exogene Reize. Die Bildung von Reizdentin ist nur möglich bei (noch) erhaltener Vitalität der Pulpa.

### Eigenschaften und Formen des Dentins

Das Dentin ist von einer semipermeablen Membran umgeben, dem Schmelz, der den Pulpa-Dentin-Komplex vor schädigenden Einflüssen aus der Mundhöhle schützt, aber den Durchtritt von Flüssigkeiten, Atomen und kleinen Molekülen erlaubt. In der Pulpa herrscht ein hoher interstitieller Flüssigkeitsdruck.

Schmelz ist kein vitales Gewebe, es findet nur ein Ionen- und Flüssigkeitsaustausch statt. Dentin ist dagegen ein vitales Gewebe, es ist hochelastisch und verformbar und liegt wie ein Puffer unter dem härteren und weniger elastischen Schmelzmantel.

Man unterscheidet folgende Dentinformen:

- Manteldentin: Schicht mindermineralisierten Dentins unterhalb des Schmelzes, erleichtert die unterminierende Kariesausbreitung an der Schmelz-Dentin-Grenze
  - intertubuläres Dentin: dichte Kollagenmatrix, weniger stark mineralisiert als peritubuläres Dentin
  - Prädentin: noch nicht vollständig ausgereifte und weniger mineralisierte Dentinschicht an der Grenze zum Pulpagewebe
- Physikalische Eigenschaften von Dentin (nach Klimm 2003):
- Knoop-Härte: 68 KHN
  - E-Modul: 11–19 GPa
  - Scherfestigkeit: 45–140 MPa
  - Zugfestigkeit: 40–95 MPa

### Dentintubuli

Das Dentin ist von Tubuli mit einem Durchmesser von 1–2 µm durchzogen, die sich von der Schmelz-Dentin-Grenze bis zur Pulpa erstrecken (Länge 2,5–3,5 mm; Abb. 2.2–Abb. 2.3; Tab. 2.1).

Die Dentintubuli enthalten den *Odontoblastenfortsatz* und sind mit Dentinliquor gefüllt. Bewegungen des Dentinliquors sind ein

### Dentin

Dentin besteht zu 70 Gewichtsprozent aus Wasser, zu 20 Gewichtsprozent aus organischen Bestandteilen. Es wird während der gesamten Lebensdauer der Pulpa von Odontoblasten der Zahnpulpa gebildet.

- Primärdentin wird bis zum Abschluss der Wurzelbildung gebildet.
- Sekundärdentin wird nach Abschluss der Wurzelbildung lebenslang an der Pulpa-Dentin-Grenzfläche gebildet (physiologisch-reguläres Sekundärdentin).
- Tertiärdentin (irreguläres Sekundärdentin, Reizdentin) entsteht als Reaktion auf externe Reize (Karies, Erosion, Abrasion, Präparation). Es wird von Pulpazellen gebildet, die sich nach Absterben der Odontoblasten in einem begrenzten Bereich der Pulpa in Reiznähe aus Mesenchymzellen zu Hartgewebe bildenden Zellen umdifferenzieren. Es ist weniger mineralisiert und enthält mehr organisches Material als Primärdentin.
- An der Grenzfläche zwischen physiologischem Sekundärdentin und Tertiärdentin findet sich Grenzflächendentin („Interface Dentin“), das oft atubulär ist.

## Anatomie und Physiologie des Pulpa-Dentin-Systems

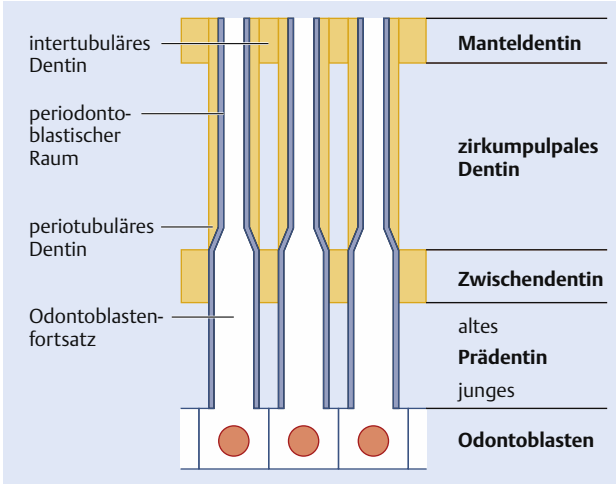


Abb. 2.2 Schematische Darstellung der Dentinstruktur.




Abb. 2.3 Rasterelektronenmikroskopische Aufnahme der Dentintubuli, die das Dentin durchziehen und von der Schmelz-Dentin-Grenze bis zur Pulpa reichen.

wichtiger Faktor der Schmerzätiologie (hydrodynamische Theorie, s. u.).

Die Dentintubuli der beiden angrenzenden Dentinschichten kommunizieren nicht miteinander, die Kontinuität der äußeren Dentintubuli zur Pulpa ist unterbrochen. Dies stellt eine Barriere gegen das Einströmen von Agenzien in das Pulpagewebe dar.

Dentintubuli sind von hochmineralisiertem *peritubulären Dentin* mit wenig Kollagenanteil umgeben. In frisch durchgebrochenen Zähnen findet sich dieses mineralisierte peritubuläre Dentin noch nicht, d. h. der Boden einer Kavität kann bei jugendlichen Zähnen zu einem großen Anteil aus Tubuliöffnungen bestehen.

Durchmesser und Volumen der Tubuli variieren je nach Alter und Abstand von der Pulpa. Bei Jugendlichen und in Pulpanähe ist die Dichte der Tubuli und ihr Durchmesser am größten (pulpanah bis zu 4–5 µm; Tab. 2.1). Die pulpanahe Querschnittsfläche

Tab. 2.1 Zahl der Dentintubuli pro Quadratmillimeter (nach Mjör 2002).

	Kaufläche	Höcker	Kronenmitte	Schmelz-Dentin-Grenze
außen	8000	20000	10000	10000
Mitte	32000	36000	32000	29000
innen	58000	58000	48000	48000

## Anatomie und Physiologie des Pulpa-Dentin-Systems

Alter	Durchmesser ( $\mu\text{m}$ )			Tubuli/ $\text{mm}^2$		
	pulpanah	Dentinmitte	Peripherie	pulpanah	Dentinmitte	Peripherie
1 – 30 Jahre	4,0	3,1	1,7	61000	34000	13000
31 – 50 Jahre	3,1	2,6	1,7	68000	40000	16000
51 – 75 Jahre	2,9	2,4	1,7	64000	36000	18000

Tab. 2.2 Durchmesser und Dichte der Dentintubuli (nach Kockapan 2003).

des Dentins besteht dann zu etwa 80 % aus den Lumina der Dentintubuli, die pulpaferne Querschnittsfläche zu etwa 40 %.

MERKE

Aufgrund der direkten Verbindung der Dentintubuli zur Pulpa spricht man bei Dentinfreilegung von einer *Dentinwunde*.

Die Größe der Dentinwunde, d. h. die Menge und die Querschnittsfläche der exponierten Dentintubuli und damit auch die Menge austretenden Dentinliquors sind für die restaurative Zahnheilkunde von großer Bedeutung (z. B. Adhäsion neuer adhäsiver Materialien, Gefährdung durch nicht biokompatible Füllungsbestandteile, Risiko der bakteriellen Kontamination).

### Dentinveränderungen

Die Dentinpermeabilität ist abhängig vom Zahnalter, dem Ausmaß der Mineralisation und Gewebeeränderungen im Dentin. Solche Veränderungen spielen sich vor allem im pulpanahen Drittel ab. Im mittleren und koronalen Drittel kann es zur Einlagerung von Mineralsalzen und zum Wachstum des peritubulären Dentins kommen.

Altersbedingte Veränderungen des Pulpa-Dentin-Systems sind:

- physiologische Einengung der Pulpakammer durch Sekundärdentin
- Einengung der Pulpakammer durch reizinduziertes Tertiärdentin
- Einengung des Wurzelkanallumens
- Abnahme der Zahl der Pulpazellen
- Zunahme des Faseranteils in der Pulpa
- Reduzierung der Gefäßdichte
- Reduzierung der Dichte des koronalen Nervenplexus
- Zementapposition an der Wurzelspitze
- Dentikelbildung

### Reizleitung im Dentin

Der Mechanismus der Reizleitung im Dentin wird mit der *hydrodynamischen Theorie* erklärt (Brännström 1966, 1986). Ältere Theorien wie die Konduktionstheorie (Reizung freier Nervenendigungen im peripheren Dentin) oder die Transduktionstheorie (Übertragung des Reizes durch Odontoblasten an die Nerven) sind obsolet. Eine direkte Verbindung zwischen Nervenfasern und Odontoblasten besteht vermutlich nicht. Die hydrodynamische Theorie (Abb. 2.4) besagt, dass durch eine externe Stimulation Flüssigkeitsbewegungen in den Dentintubuli ausgelöst werden, die von Nervenfasern im Dentin und in der Pulpa als Signale aufgenommen und mit der Intensität der Stimulation entsprechenden Reaktionen beantwortet werden.

- Mögliche Stimuli sind:
  - physikalische, chemische, mechanische, thermische oder osmotische Reize
  - zahnärztliche Maßnahmen, z. B. Präparation, Sondieren des Dentins, Kältetest, Wärmetest, Aussprühen, Auswaschen und Trocknen von Dentinflächen, Pumpbewegungen von Adhäsivfüllungen, Applikation von Füllungs- oder Unterfüllungsmaterialien
- Die Reaktion kann bestehen aus:
  - Überempfindlichkeit
  - Schmerz
  - Entzündung
  - Anlagerung von Reizdentin

### Kronenpulpa

Lage und Ausdehnung der Pulpahörner entsprechen in etwa derjenigen der Höcker.

## Anatomie und Physiologie des Pulpa-Dentin-Systems

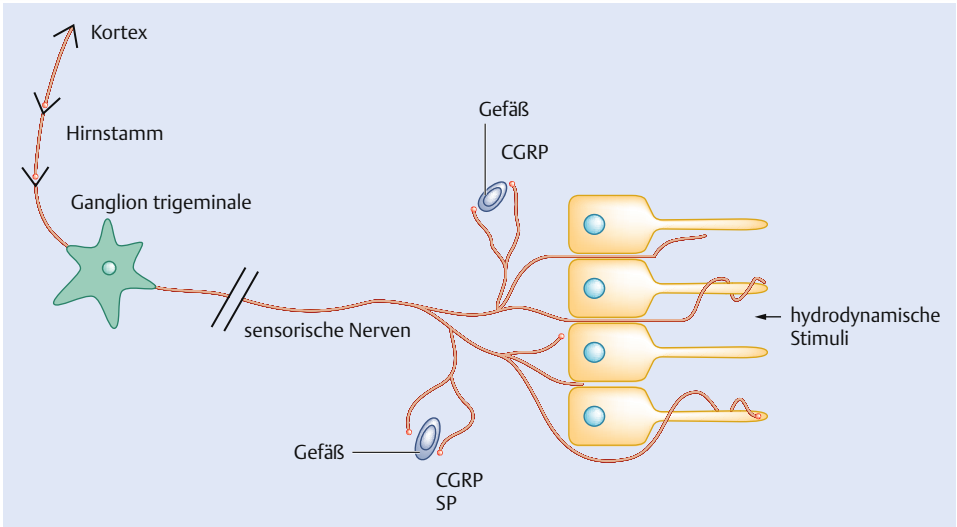


Abb. 2.4 Reizleitung nach der hydrodynamischen Theorie. Reizleitung in Dentin und Pulpa (nach Heyeraas et al. 2003). Stimuli im Dentin können die Nerven um die Odontoblastenfortsätze direkt stimulieren und damit Schmerzen auslösen. Andererseits können die Stimuli auch zur Freisetzung von Neuropeptiden wie CGRP oder SP führen, welche eine Gefäßerweiterung und damit einen verstärkten Auswärtsstrom in den Tubuli bewirken. Somit wird die Gefahr vermindert, dass Stoffe von außen durch die Tubuli in die Pulpa eindringen.

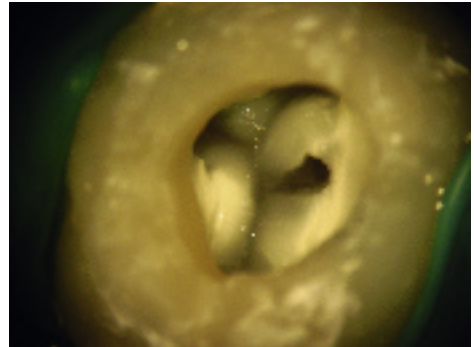


Abb. 2.5 Die Übersicht über den Pulpakammerboden eines OK-Molaren zeigt die Farb- und Strukturunterschiede und die die Wurzelkanäleingänge verbindenden Entwicklungslinien.

### Pulpakammerboden

Der Pulpakammerboden ist die untere Begrenzung des Pulpakavums. Über Furkationskanäle besteht eine Verbindung zum intraradikulären Knochen. Vom Pulpakammerboden zweigen alle Wurzelkanäle ab. Der Pulpakammerboden unterliegt lebenslangen Umbau- und Anpassungsvorgängen, die sich vorwiegend in der Anlagerung von Sekundär- und Reizdentin äußern.

Nach Auswertung von 500 Pulpakammern extrahierter Zähne formulierten Krasner u. Rankow (2004) die folgenden *Symmetrieregeln* zur Anatomie des Pulpakammerbodens (Abb. 2.5):

- Lagebeziehung zwischen Pulpakammer und klinischer Krone:
  - Zentralitätsregel: Der Boden der Pulpakammer liegt in Höhe der Schmelz-Zement-Grenze immer zentral innerhalb des Zahnes.
  - Konzentritätsregel: Die Wände der Pulpakammer verlaufen in Höhe der Schmelz-Zement-Grenze konzentrisch zur Zahnaußen-seite.
  - Regel der Schmelz-Zement-Grenze: Die Schmelz-Zement-Grenze ist die konsistenteste Orientierungshilfe zur Lokalisierung der Pulpakammer.

## Anatomie und Physiologie des Pulpa-Dentin-Systems

- Lagebeziehungen am Pulpakammerboden (gelten nicht für OK-Molaren):
  - Farbregel: Der Pulpakammerboden ist immer dunkler gefärbt als die Kammerwände.
  - Symmetrieregeln:
    - Symmetrieregeln: Die Wurzelkanaleingänge liegen in gleichem Abstand zu einer in mesial-distaler Richtung durch den Pulpakammerboden verlaufenden (virtuellen) Linie.
    - Symmetrieregeln: Die Wurzelkanaleingänge liegen auf einer rechtwinklig zu dieser virtuellen in mesial-distaler Richtung durch den Pulpakammerboden verlaufenden Linie.
  - Lage der Wurzelkanaleingänge, Regel 1: Die Wurzelkanaleingänge liegen immer am Übergang des Pulpakammerbodens in die Pulpakammerwände.
  - Lage der Wurzelkanaleingänge, Regel 2: Die Wurzelkanaleingänge liegen immer in den Außenwinkeln des Übergangs des Pulpakammerbodens in die Pulpakammerwände.
  - Lage der Wurzelkanaleingänge, Regel 3: Die Wurzelkanaleingänge liegen immer am Ende der Entwicklungslinien auf dem Boden der Pulpakammer.

### Apikales Parodont

Das apikale Parodont besteht aus dem Wurzelzement, dem parodontalen Ligament und dem Alveolarknochen (Abb. 2.6).

- Das apikale Parodont verfügt über eine sehr gute Gefäßversorgung und eine hohe Regenerationskraft.

- Bereits frühzeitige Abwehrreaktionen im apikalen Parodont bei Pulpaerkrankungen. Als Antwort auf freigesetzte Bakterientoxine und denaturierte Proteine kommt es zur periapikalen Entzündungsreaktion.

### Wurzelzement

- Das avaskuläre und asensible Wurzelzement bedeckt die Wurzeloberflächen und einen kleinen Bereich der apikalen Wurzelkanalinnenwand.
- Wurzelzement wird unter Beteiligung der Hertwig-Epithelscheide von Zementoblasten gebildet.
- Der Mineralisationsgrad beträgt ca. 50 %.
- Zement wird im Gegensatz zum Schmelz permanent neu gebildet und angelagert. Dies führt u. a. zu einer zunehmenden Einengung des Foramen apicale und einem zunehmenden Abstand des Foramen physiologicum vom anatomischen und röntgenologischen Apex.
- Zement kann azellulär-afibrillär, zellulär-fibrillär oder azellulär-fibrillär zusammengesetzt sein:
  - zelluläres Eigenfaserzement: primär durch Zementoblasten gebildet, Kollagenfasern parallel zur Wurzeloberfläche, keine Sharpey-Fasern, Reparaturzement
  - azelluläres Fremdfaserzement: kollagene Sharpey-Fasern, vorwiegend im mittleren und zervikalen Wurzel Drittel

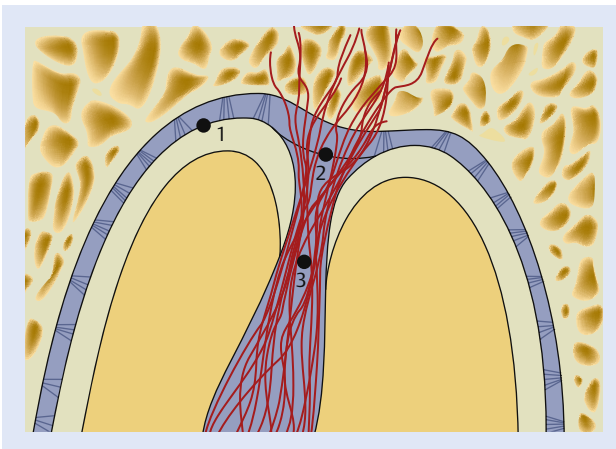


Abb. 2.6 Schematische Darstellung der Apikalregion.

- 1: röntgenologischer Apex
- 2: anatomischer Apex
- 3: Foramen physiologicum