16 Amputationen

16.1 Hüfte und Oberschenkel

L. Bernd, V. Ewerbeck

16.1.1 Oberschenkelamputation

OP-Prinzip

Amputation des Oberschenkels unter Durchtrennung des Femurs im diaphysären Bereich.

Indikation

- arterielle Verschlusskrankheiten im Stadium IV ohne gefäßchirurgische Rekonstruktionsmöglichkeit
- schwere Traumatisierung, Abrissverletzungen ohne Rekonstruktionsmöglichkeiten
- schwere therapierefraktäre Knochen- und/oder Weichteilinfekte nach Ausschöpfung aller extremitätenerhaltenden Möglichkeiten
- maligne primäre Knochentumoren mit ausgedehnter Weichteilbeteiligung ohne Rekonstruktionsmöglichkeiten, insbesondere bei Beteiligung der großen Nerven
- ausgedehnte Weichteilsarkome – insbesondere Rezidivtumoren – nach Ausschöpfen sämtlicher extremitätenerhaltenden Möglichkeiten

Kontraindikation

Keine.

Spezielle Patientenaufklärung

Persistierende Phantomschmerzen. Bei Tumorpatienten ausbleibende Tumorkontrolle (Lokalrezidiv, Fernmetastasen).

Bei Kindern mögliche spätere knöcherne Durchspießung durch Überwachstum des Femurs gegenüber den Weichteilen (mögliche Prävention: Stumpfkappenplastik nach Marquardt).

OP-Planung

Röntgenbild in 2 Ebenen, MRI, ggf. Arteriografie bzw. Phlebografie, subtile neurologische Untersuchung.

Spezielle Instrumente

Gefäßinstrumentarium, Amputationssieb, oszillierende Säge.

OP-Technik

Lagerung
Rückenlagerung.

Zugang
Hautschnitt: Fischmaulschnitt (▶ Abb. 16.1), Inzision der oberflächlichen Faszie. Schrittweises Durchtrennen der Quadrizepsmuskulatur mit dem Diathermiemesser.

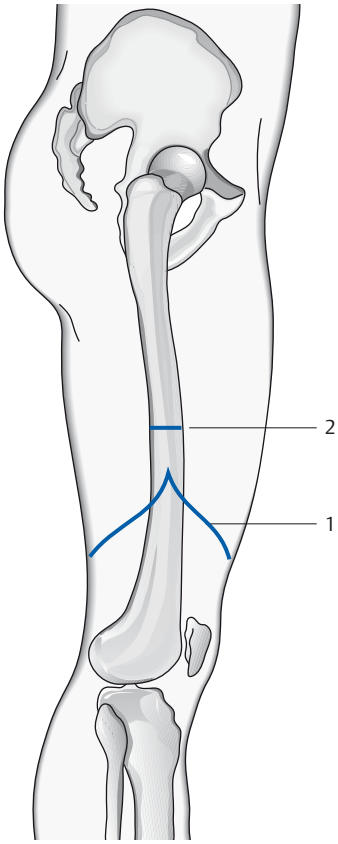

Abb. 16.1 Schnittführung (1) und Osteotomiehöhe (2) für eine Oberschenkelamputation im mittleren Drittel.

aus: Ewerbeck u.a., Standardverfahren in der operativen Orthopädie und Unfallchirurgie (ISBN 9783132431577) © 2014 Georg Thieme Verlag KG Stuttgart • New York

Durchführung

Ligatur des Gefäß-Nerven-Bündels
Aufsuchen von A. und V. femoralis superficialis im Adduktorenkanal, selektive Durchtrennung nach zentraler Ligatur mit nichtresorbierbarem Nahtmaterial und Sicherung mit Durchstichligatur. Darstellen der V. saphena magna und des N. saphenus, Durchtrennung und Ligatur nach Rückkürzen. Durchtrennung der Adduktorenmuskulatur. Von lateral schrittweises Durchtrennen der Bizepsmuskulatur, Darstellen des N. ischiadicus, Infiltration mit Lokalanästhetikum, Durchtrennung nach zentraler Ligatur. Durchtrennung der Ischiokruralmuskulatur, Darstellen des Periosts. Nahe der Linea aspera Ligatur von Perforansgefäßen. Zirkuläre Inzision des Periostes mit Raspatorium, Abschieben nach proximal um 2 cm. Durchtrennen des Femurknochens mit oszillierender Säge unter kontinuierlicher Spülung und sorgfältigem Weichgewebeschutz. Abgabe des Präparats. Glätten der knöchernen Kanten mit der Feile. Verschluss des Periostschlauchs vor der Markhöhle mit resorbierbarem Nahtmaterial. Adaptation der Adduktoren und Abduktoren am Periost durch resorbierbare Nähte. Alternativ: transossäre Fixation durch Bohrkanäle (Myodese; ▶ Abb. 16.2). Korrespondierende Naht zwischen Ab- und Adduktoren vor dem knöchernen Stumpf (▶ Abb. 16.3), im Anschluss daran gleiches Vorgehen zwischen Beugern und Streckern. Ein Abgleiten der Muskelschlingen muss durch entsprechende ventrale, dorsale, mediale und laterale Nähte verhindert werden. Dadurch Sicherung der Myoplastik (▶ Abb. 16.4).

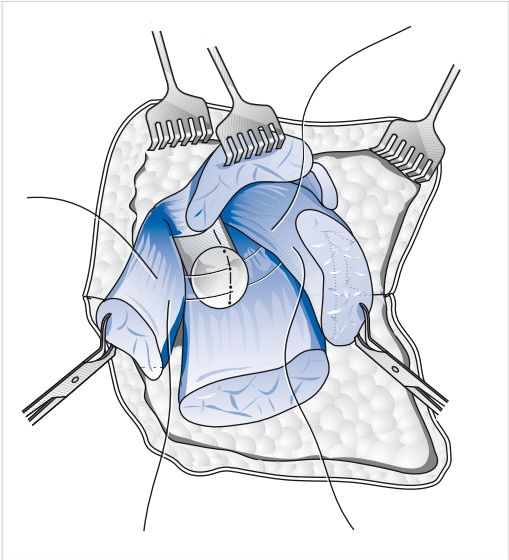

Abb. 16.2 Myodese durch Fixation der Abduktoren und Adduktoren am Periost oder durch transossäre Bohrkanäle.

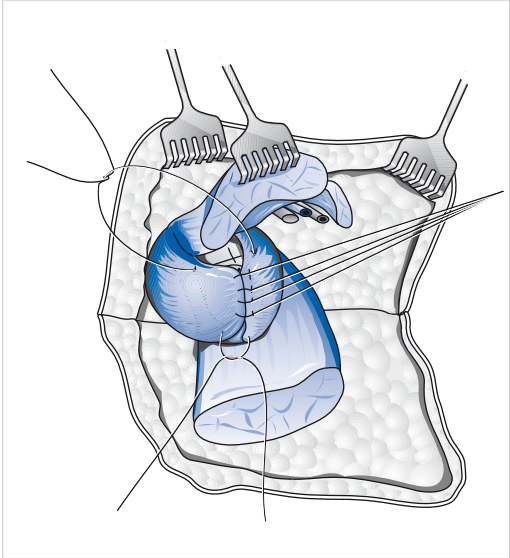

Abb. 16.3 Myoplastik durch Vereinigung der Antagonisten vor dem knöchernen Stumpf.

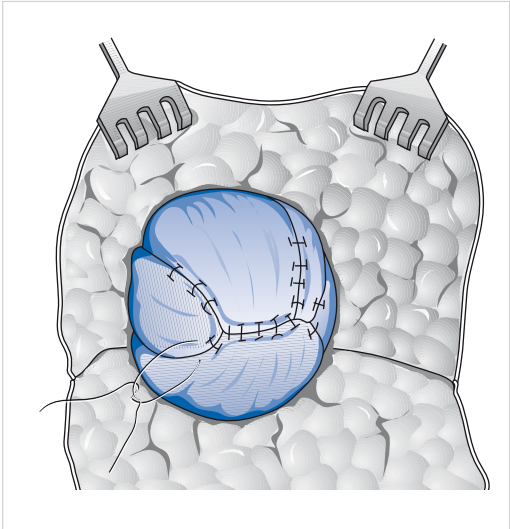

Abb. 16.4 Fertiggestellte Myoplastik.

aus: Ewerbeck u.a., Standardverfahren in der operativen Orthopädie und Unfallchirurgie (ISBN 9783132431577) © 2014 Georg Thieme Verlag KG Stuttgart • New York

Wundverschluss
Verschluss der oberflächlichen Faszie über Redon-Saugdrainagen, die über und zwischen die Schichten der Myoplastik gelegt werden. Subkutannähte, Verschluss der Haut durch Einzelknopfnähte. Steriler Verband, elastische Binde.

Tipps und Tricks

- Bei Patienten mit arteriellen Verschlusskrankheiten sollte wegen der gestörten Mikrozirkulation die Myodese bzw. Myoplastik auf einige wenige, locker adaptierende Nähte beschränkt werden. Notfalls nur oberflächliche Fasziennähte. Auch die Haut sollte nur durch locker gelegte Nähte verschlossen werden.
- Bei Kindern, insbesondere jüngeren Alters, überschießendes Knochenwachstum mit eventuell späterer Knochendurchspießung berücksichtigen. Gegebenenfalls primäre Stumpfkappenplastik nach Marquardt durchführen.

Alternativmethoden

Wenn immer möglich Extremitätenerhalt anstreben. Kniegelenksexartikulation als Alternativmethode berücksichtigen.

Bei Tumoren bei Kindern und jüngeren Erwachsenen Umkehrplastik nach Borggreve-van Nes als Alternative berücksichtigen.

Nachbehandlung

- Stumpfwickelung unter dosierter Kompression (**cave:** Patienten mit arteriellen Verschlusskrankheiten!)
- intermittierende Bauchlagerung wegen drohender Hüftbeugekontraktur
- frühzeitige Mobilisierung an Gehbock oder Unterarmgehstützen
- frühestmögliche Prothesenversorgung

16

16.1.2 Hüftgelenkexartikulation

OP-Prinzip

Entfernung der gesamten unteren Extremität durch Exartikulation im Hüftgelenk, Deckung des Azetabulums durch vitales Muskelgewebe.

Indikation

- schwerste Traumatisierungen ohne Rekonstruktionsmöglichkeit, insbesondere Abrissverletzungen
- maligne primäre Knochentumoren mit ausgedehnter Weichteilbeteiligung ohne Rekonstruktionsmöglichkeit, insbesondere bei Beteiligung der großen Nerven
- ausgedehnte Weichteilsarkome, insbesondere Rezidivtumoren, nach Ausschluss extremitätenerhaltender Möglichkeiten

Kontraindikation

Keine.

Spezielle Patientenaufklärung

Persistierende Phantomschmerzen, Lymphfisteln. Bei Tumorpatienten ausbleibende Kontrolle des Tumorleidens (Lokalrezidiv, Fernmetastasen).

OP-Planung

Röntgenaufnahme in 2 Ebenen, MRI, ggf. Arteriografie bzw. Phlebografie, subtile neurologische Untersuchung.

Spezielle Instrumente

Amputationssieb mit großen Muskelhaken, Gefäßinstrumentarium.

OP-Technik

Lagerung
Mobile Seitenlagerung des Patienten.

Zugang
Schnittführung: Ventral beginnend 2 Querfinger medial der Spina iliaca anterior superior, medial absteigend zum Tuberculum pubicum, nach dorsal 2 Querfinger distal des Tuber ossis ischii in der Glutäalfalte zum Trochanter major, von dort zum Ausgangspunkt (▶ Abb. 16.5). Weiteres OP-Prinzip: Durchtrennung sämtlicher Muskeln ursprungs- oder ansatznah (Reduktion des Blutverlusts!).

Durchführung

Gefäßligatur
Zunächst Aufsuchen von A. und V. femoralis communis unmittelbar distal des Leistenbands,

aus: Ewerbeck u.a., Standardverfahren in der operativen Orthopädie und Unfallchirurgie (ISBN 9783132431577) © 2014 Georg Thieme Verlag KG Stuttgart • New York

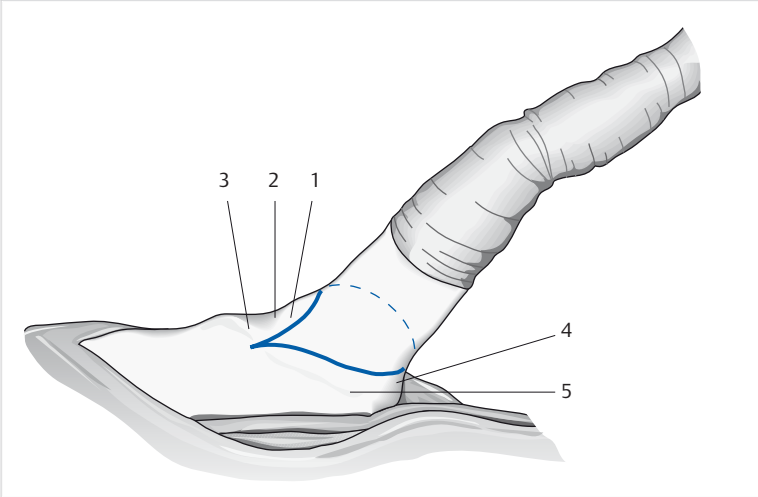

Abb. 16.5 Markierung des Hautschnitts mit Farbstift zur Durchführung einer Hüftgelenkexartikulation.
1 = Trochanter major
2 = Spina iliaca anterior inferior
3 = Spina iliaca anterior superior
4 = Tuber ischiadicum
5 = Tuberculum pubicum

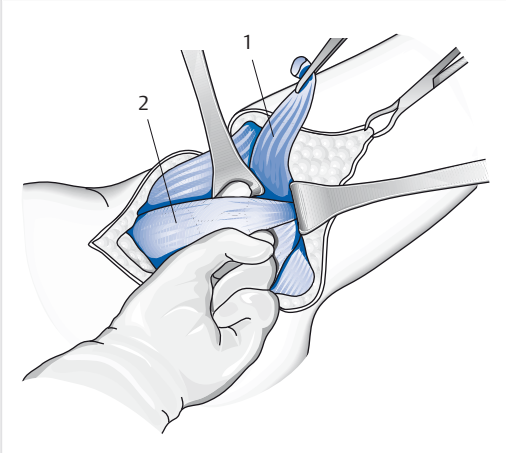

Abb. 16.6 Nach Ablösen des M. sartorius (1) von der Spina iliaca anterior superior Aufsuchen des M. iliopsoas (2) und Ablösen vom Trochanter minor.

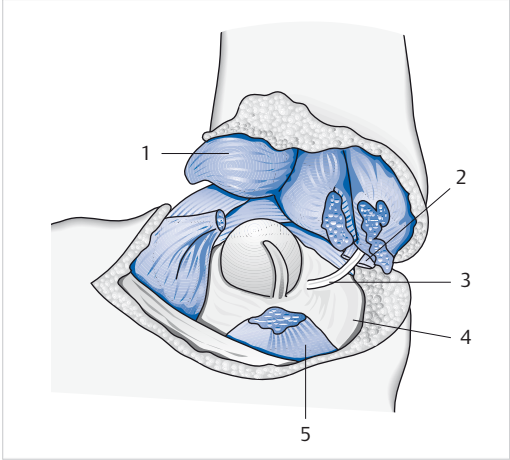

Abb. 16.7 Nach Ablösen des M. pectineus vom Schambein Durchtrennen der Obturatorgefäße und des Begleitnervs. Danach Ablösen der übrigen Adduktoren. Die ventrale Hüftgelenkkapsel ist dargestellt.
1 = M. pectineus
2 = M. adductor longus
3 = Mm. adductores brevis et longus
4 = N. obturatorius
5 = Kapsel des Femurkopfs

Durchtrennung nach zentraler Ligatur mit nichtresorbierbarem Nahtmaterial und Sicherung mittels Durchstichligatur. Aufsuchen des N. femoralis. Infiltration mit Lokalanästhetikum, Durchtrennung nach zentraler Ligatur.

Ursprungsnahe Absetzung der Muskulatur
Ablösen des M. sartorius von seinem Ursprung an der Spina iliaca anterior superior. Aufsuchen des M. iliopsoas, Präparation nach distal und Ablösen vom Trochanter minor (▶ Abb. 16.6). Ablösen des M. pectineus, Ligatur und Durchtrennung von A. und V. obturatoria sowie N. obturatorius. Schrittweises Ablösen der Mm. adductores longus, brevis und magnus von ihren Ursprüngen (▶ Abb. 16.7). Durchtrennung des M. obturatorius externus an seiner Insertionsstelle am Trochanter minor. Die ventrale Hüftgelenkkapsel ist nun komplett exponiert und wird semizirkulär am Labrum acetabulare mit dem Diathermiemesser inzidiert. Der N. is-

aus: Ewerbeck u.a., Standardverfahren in der operativen Orthopädie und Unfallchirurgie (ISBN 9783132431577) © 2014 Georg Thieme Verlag KG Stuttgart • New York

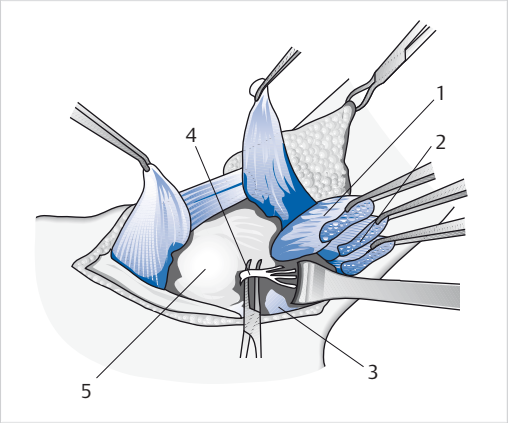

Abb. 16.8 Nach Ablösen der gesamten ventralseitigen hüftumspannenden Muskulatur, semizirkuläre Inzision der Hüftgelenkkapsel und Darstellung des N. ischiadicus von ventral.
1 = M. sartorius
2 = durchtrennter M. flexor
3 = N. ischiadicus
4 = Tuber ischiadicum
5 = M. obturator externus

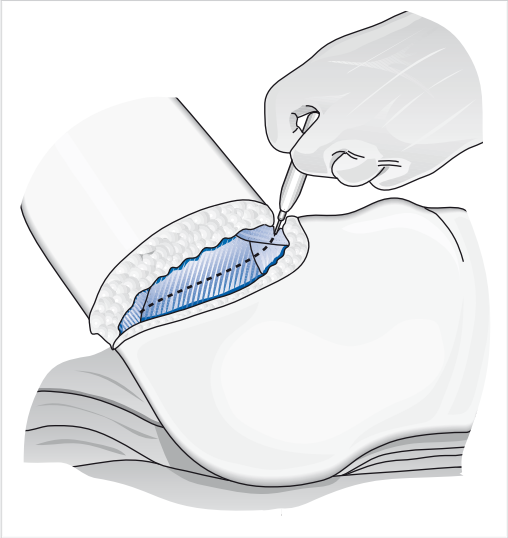

Abb. 16.9 Nach Seitenwechsel des Operateurs nach dorsal transmuskuläres Durchtrennen der Mm. tensores fasciae latae und glutaeus maximus.

chiadicus ist von ventral dargestellt (▶ Abb. 16.8). Seitenwechsel des Operateurs von ventral nach dorsal. Ablösen des M. rectus femoris von der Spina iliaca anterior inferior. Im Gegensatz zu den übrigen Muskeln werden nun der M. tensor fasciae latae und der M. glutaeus maximus nicht ursprungs- oder ansatznah, sondern in Fortsetzung der Hautinzision mit dem Diathermiemesser durchtrennt (▶ Abb. 16.9). Vom Trochanter major werden nun Mm. glutaei medius, minimus, piriformis, gemellus superior, obturator, internus, gemellus inferior und quadratus femoris abgelöst (▶ Abb. 16.10). Infiltration des N. ischiadicus mit Lokalanästhetikum, Durchtrennung nach zentraler Ligatur. Komplettierung der zirkulären Kapselinzision, Luxation des Hüftkopfs, Durchtrennung des Lig. capitis femoris, Abgabe des Präparats. Adaptation der Iliopsoasmuskulatur mit der Quadratus-femoris-Muskulatur vor dem Azetabulum, Vereinigung von M. obturatorius externus mit dem M. glutaeus medius ebenfalls vor dem Azetabulum (▶ Abb. 16.11). Einlage von 2 großkalibrigen Redon-Saugdrainagen, welche proximal ausgeleitet werden. Weitestmögliche Adaptation der Glutäalfaszie an das Leistenband (▶ Abb. 16.12).

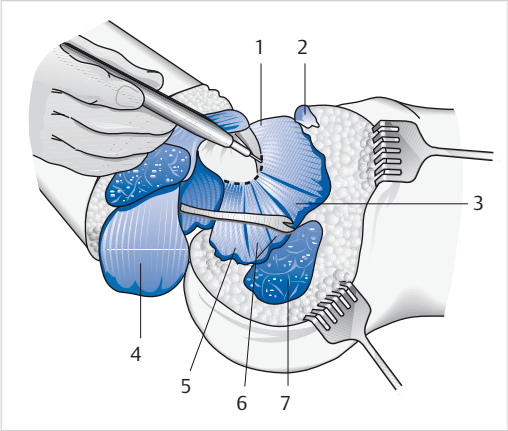

Abb. 16.10 Nach Ablösen der Ischiokruralmuskulatur vom Tuber ossis ischii folgt das Ablösen sämtlicher am Trochanter major inserierender Muskeln mit dem Diathermiemesser.
1 = M. glutaeus medius
2 = M. tensor fasciae latae
3 = M. piriformis
4 = Mm. flexores
5 = M. quadratus femoris
6 = M. obturator internus und M. gemellus
7 = M. glutaeus maximus

aus: Ewerbeck u.a., Standardverfahren in der operativen Orthopädie und Unfallchirurgie (ISBN 9783132431577) © 2014 Georg Thieme Verlag KG Stuttgart • New York

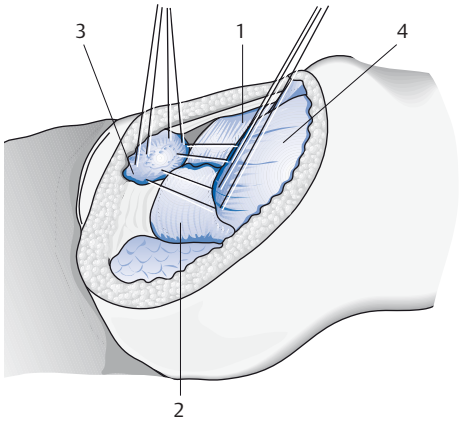

Abb. 16.11 Myoplastische Deckung des Azetabulums durch Adaptation des M. iliopsoas (1) am M. quadratus femoris (2) sowie des M. obturator externus am M. glutaeus medius.

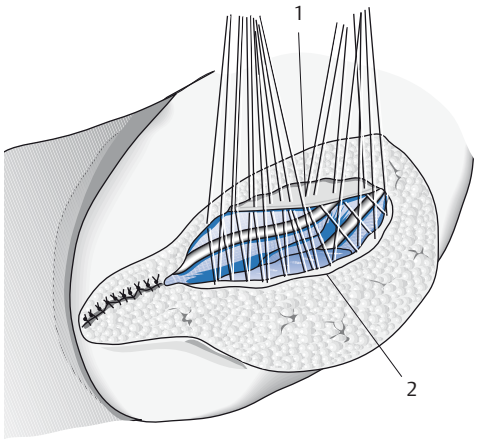

Abb. 16.12 Fixation der Glutäalfaszie am Leistenband über Redon-Saugdrainagen.
1 = Lig. inguinale
2 = Faszie des M. glutaeus maximus

Wundverschluss
Subkutannaht, Verschluss der Haut durch Einzelknopfnähte. Steriler Verband, Watte, Kompressionsverband.

Tipps und Tricks

- Die Beweglichkeit der unteren Extremität im Hüftgelenk kann während der einzelnen Phasen der Operation dazu ausgenutzt werden, die zu durchtrennenden Muskeln anzuspannen und ursprungs- oder ansatznah zu durchtrennen. Der Erhalt der Mm. iliopsoas, obturatorius externus, quadratus femoris und glutaeus medius ist zur Bedeckung des Azetabulums von großer Bedeutung, um einen belastbaren Stumpf zu erhalten.
- Der dorsalseitige Weichteillappen sollte bei der Planung der Hautschnittführung eher zu groß gewählt werden, um einen Wundverschluss unter Spannung in jedem Fall zu vermeiden. Eine Rückkürzung vor Verschluss der Haut ist jederzeit möglich.

Alternativmethoden

- Sämtliche extremitätenerhaltenden Verfahren auf Praktikabilität überprüfen!
- Bei Malignomen im Kindes- und Jugendlichenalter Hüftumkehrplastik nach Winkelmann in Erwägung ziehen.

Nachbehandlung

- Konsequentes elastisches Wickeln des Stumpfes bis zur endgültigen Formgebung.
- Konsequente, kontinuierliche postoperative Analgetikatherapie. Gegebenenfalls präoperativ bereits Periduralkatheter zur suffizienten postoperativen Analgesie!

16.1.3 Hemipelvektomie

OP-Prinzip

Entfernung der unteren Extremität einschließlich einer gesamten Beckenhälfte unter Durchtrennung der Iliosakralfuge und der Symphyse.

Indikation

Primäre maligne Tumoren (Knochen oder Weichteile) des proximalen Oberschenkels und des Beckens mit ausgedehnter Weichteilinfiltration, insbesondere unter Beteiligung der großen Nervenstränge.

Kontraindikation

Metastasiertes Tumorleiden.

aus: Ewerbeck u.a., Standardverfahren in der operativen Orthopädie und Unfallchirurgie (ISBN 9783132431577) © 2014 Georg Thieme Verlag KG Stuttgart • New York

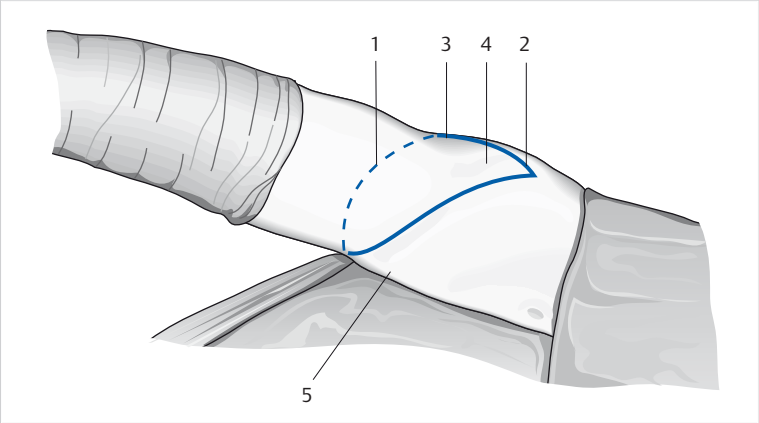

Abb. 16.13 Schnitt zur Durchführung einer Hemipelvektomie mit dorsalem Weichteillappen.
1 = posteriorer Hautschnitt
2 = anteriorer Hautschnitt
3 = Trochanter major
4 = Spina iliaca anterior superior
5 = Symphysis pubica

Spezielle Patientenaufklärung

Fehlschlagen der Tumorkontrolle (Lokalrezidiv und Fernmetastasen).

Möglichkeit der intraoperativen Verletzung der ableitenden Harnwege (Ureter, Blase, Urethra), des inneren Genitals oder des Mastdarms. Postoperative Harn- und/oder Stuhlinkontinenz. Eventuell bleibende Impotenz. Möglichkeit der Lappennekrose mit ggf. notwendigen Sekundäreingriffen. Möglichkeit des späten Auftretens von Bauchwandhernien. Eventuell bleibende, therapierefraktäre Phantomschmerzen.

OP-Planung

Röntgenaufnahme in 2 Ebenen, MRI, i. v. Urografie, Arteriografie, ggf. Phlebografie. Eventuell retrograde Ureterschienung.

Spezielle Instrumente

Gefäßinstrumentarium, Bauchsieb mit breiten und tiefen Leberhaken, breite Meißel.

OP-Technik

Lagerung

Mobile Seitenlagerung auf dem abgewinkelten OP-Tisch, Flexionsachse in Höhe des LWK 5.

Zugang

Hautschnittführung: Ventralseitig beginnend 2 Querfinger oberhalb der Spina iliaca anterior superior, dem Leistenband folgend zum Tuberculum pubicum. Lateral absteigend zum Trochanter major, von dort dorsal der Glutäalfalte folgend nach anteromedial zum Tuberculum pubicum (▶ Abb. 16.13). Während der Operation muss der Operateur mehrfach die Seite von ventral nach dorsal wechseln. Beginn ventralseitig: Durchtrennung von Haut, Subkutis, Aponeurose des M. obliquus abdominus externus, internus und transversus. Darstellen der Samenstranggebilde, Anschlingen mit Gummizügel. Stumpfes Abschieben des Peritonealsacks nach medial.

Durchführung

Darstellung der Iliakalgefäße

Darstellen der Iliakalgefäße, Präparation nach kranial, Darstellen der Iliakagabelung, Darstellen der A. und V. iliaca communis. Durchtrennen distal der Aortenbifurkation bzw. des Venenkonfluenz zwischen Overhold-Klemmen, doppelte Ligatur zentral mit nichtresorbierbarem Nahtmaterial, Sicherung mittels Durchstichligatur. **Cave:** Kreuzungsstelle des Ureters! Mobilisation von Blase und Rektum nach medial. Darstellen der A. colica media, der A. vesicalis inferior und superior und Durchtrennen derselben zwischen Overhold-Klemmen (▶ Abb. 16.14). Seitenwechsel des Operateurs nach dorsal. Mobilisierung des dorsalen Haut-Subkutis-Lappens einschließlich der Fascia glutaea (!) nach dorsomedial nach Komplettierung der Hautschnittführung. Durchtrennung der an der Crista iliaca ansetzenden Rumpfmuskulatur (Mm. obliquus externus abdominis, erector spinae, latissimus dorsi und quadratus lumborum). Ablösen des M. glutaeus maximus von seinem sakralen Ursprung, vom Lig. sacrotuberale und vom

aus: Ewerbeck u.a., Standardverfahren in der operativen Orthopädie und Unfallchirurgie (ISBN 9783132431577) © 2014 Georg Thieme Verlag KG Stuttgart • New York

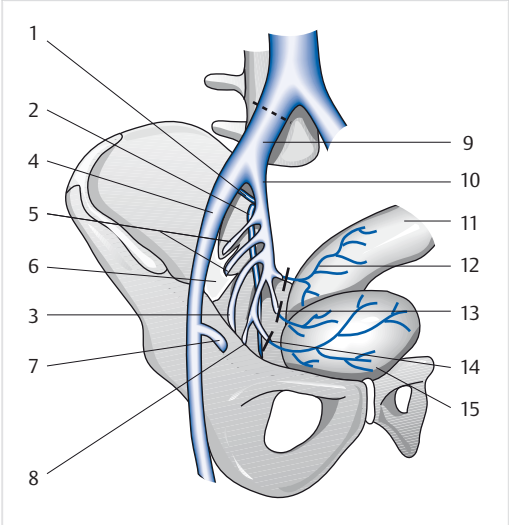

Abb. 16.14 Schematische Darstellung der arteriellen Gefäßanatomie im Bereich des Beckens unter Markierung der zu durchtrennenden Gefäße. Darüber hinaus müssen die Aa. iliolumbalis (1), sacralis lateralis (2) und pudenda interna (3) peripher durchtrennt werden.
4 = A. iliaca externa
5 = Aa. glutaeae superior et inferior
6 = Radices nervorum sacralium
7 = A. epigastrica inferior
8 = A. obturatoria
9 = A. iliaca communis
10 = A. iliaca interna
11 = Rektum
12 = A. colica media
13 = A. vesicalis inferior
14 = A. vesicalis superior
15 = Blase

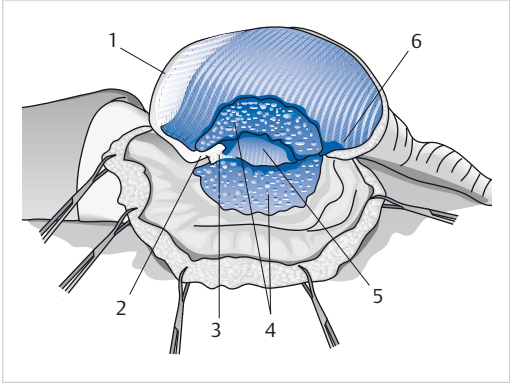

Abb. 16.15 Nach der dorsalen Hautschnittführung Ablösen der Rumpfmuskulatur von der Crista iliaca (1) und des M. glutaeus maximus von seinem sakralen Ursprung.
2 = Spina iliaca posterior superior
3 = Spina iliaca posterior inferior
4 = durchtrennter M. glutaeus maximus
5 = M. piriformis
6 = unterer Teil des M. glutaeus maximus

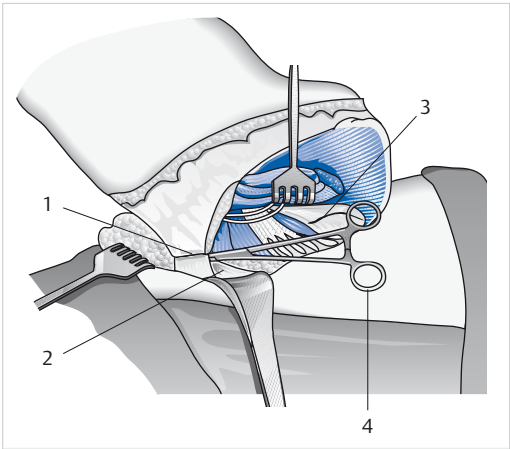

Abb. 16.16 Abduktion des Beines, Darstellen der Symphyse von ventral und dorsal. Unterfahren mit stumpfer Klemme, Durchtrennen der Fuge.
1 = Symphysis pubica
2 = Rektusscheide
3 = Iliosakralfuge
4 = Overholt-Klemme

Os coccygis (▶ Abb. 16.15). Queres Durchtrennen der Psoasmuskulatur in Höhe der Crista iliaca.

Präparation der Symphyse
Abduktion des Beines, teils stumpfes, teils scharfes Präparieren der Rückseite der Symphyse (**Cave:** Verletzung des Plexus venosus vesicalis), Unterfahren mit schmalem Spatel oder stumpfer gebogener Klemme. Dissektion der Symphyse mit Skalpell oder Meißel. Durch die so gewonnene Mobilität weitere Abduktionsmöglichkeit des Gesamtpräparats. Dadurch bessere Exposition der sakralen Nervenwurzeln, die nunmehr 1–2 cm distal der Foramina durchtrennt und ligiert werden können (▶ Abb. 16.16). Wenn möglich sollten die zur Blase und zum inneren Genitale ziehenden Äste geschont werden. Durchtrennung der ventralen iliosakralen Gelenkkapsel (▶ Abb. 16.17) mit dem Skalpell. Unter Zug des Beines nach distal erfolgt nun die Durchtrennung der Ligg. iliolumbalia.

aus: Ewerbeck u.a., Standardverfahren in der operativen Orthopädie und Unfallchirurgie (ISBN 9783132431577) © 2014 Georg Thieme Verlag KG Stuttgart • New York

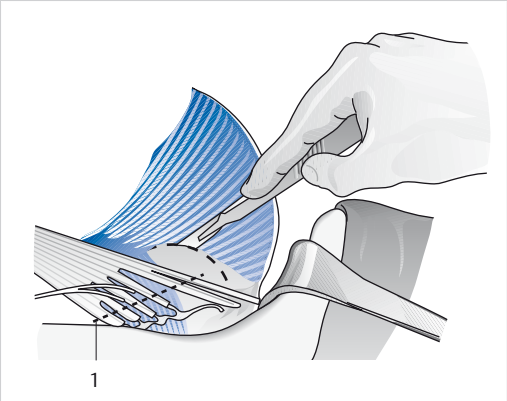

Abb. 16.17 Durchtrennen der sakralen Nervenwurzeln (1) 1–2 cm lateral der Foramina und der ventralen Kapsel der Iliosakralfuge mit dem Skalpell.

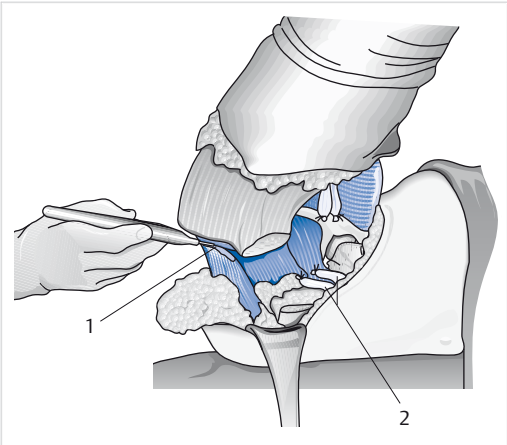

Abb. 16.18 Kranialverlagerung des Beines, Ablösen der Beckenbodenmuskulatur von der Symphyse und vom kaudalen Schambeinast, danach vom Tuber ischiadicum. Durchtrennung der Ligg. sacrotuberale und sacrospinale. 1 = durchtrennte sakrale Nervenwurzeln

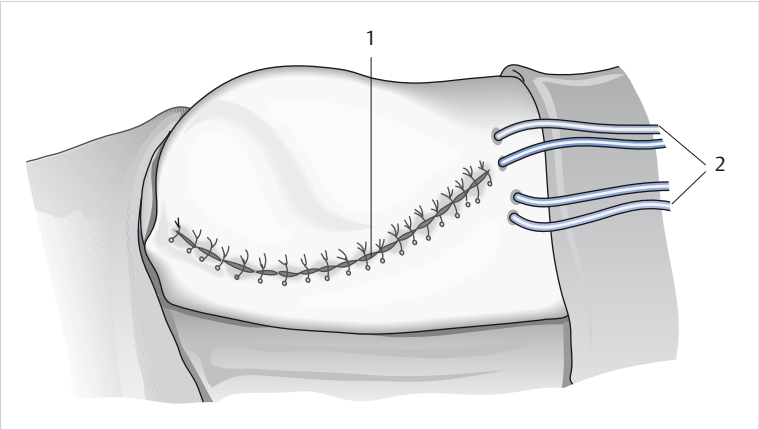

Abb. 16.19 Situs nach Wundverschluss. Dorsalseitiger Weichteillappen, ventralseitige Narbe.
1 = Naht des Weichteillappens mit Einzelknopfnähten
2 = Saugdrainagen

Durchtrennung der Beckenbodenmuskulatur
Unter Zug des Beines nach kranial über das gebeugte Kniegelenk (▶ Abb. 16.18) erfolgt nun die Durchtrennung der Beckenbodenmuskulatur unter sorgfältiger Schonung von Blase, Urethra und Rektum. Die Ablösung beginnt an der Symphyse und folgt dem unteren Schambeinast zum Tuber ischiadicum unter Ablösung des Diaphragma urogenitale sowie des M. pubococcygeus. Weitere Ablösung der Beckenbodenmuskulatur in Richtung Os coccygis unter Durchtrennung der Mm. ischiococcygeus, iliococcygeus und piriformis. Durchtrennung der außerordentlich kräftigen Ligg. sacrotuberale und sacrospinosum. Dann Verlagerung des Beines nach ventral, dadurch Exposition der dorsalen Kapsel der Iliosakralfuge, welche nunmehr als letzter Schritt des Eingriffs durchtrennt wird. Abgabe des Präparats. Reichliches Spülen des gesamten OP-Situs mit warmer Ringer-Lösung, penible Blutstillung, Überprüfung auf Verletzung intestinaler Organe.

Wundverschluss

Einlage von großkalibrigen Redon-Saugdrainagen, welche proximal ausgeleitet werden. Adaptation der Glutäalfaszie an der Bauchwandfaszie und der Symphyse, Subkutannaht, Verschluss der Haut durch Einzelknopfnähte (▶ Abb. 16.19). Sterile Verbände, Watteverband, Kompressionsverband.

aus: Ewerbeck u.a., Standardverfahren in der operativen Orthopädie und Unfallchirurgie (ISBN 9783132431577) © 2014 Georg Thieme Verlag KG Stuttgart • New York

Tipps und Tricks

- Während des gesamten Verlaufs der Operation ist die Mobilität der unteren Extremität nutzbar, um zu durchtrennende Strukturen anzuspannen oder besser zu exponieren. Dadurch Reduktion des Blutverlusts. Intraoperativ sollte streng darauf geachtet werden, dass sämtliche Muskeln ursprungs- oder ansatznah durchtrennt werden.
- Der dorsale Lappen sollte, wenn möglich, eher etwas zu groß gewählt werden, um einen Wundverschluss unter Spannung zu vermeiden. Nötigenfalls kann vor Wundverschluss eine Rückkürzung der Weichteillappen erfolgen, um Faltenbildungen zu vermeiden.

Alternativmethoden

In Abhängigkeit von der Tumorausdehnung kann der Eingriff durch hälftige Mitresektion des Os sacrum oder Teilresektion des kontralateralen Os pubis ausgeweitet oder bei geringerer Tumorausdehnung eingeschränkt werden. Für die prothetische Versorgung ist der Erhalt des Beckenflügels durch Resektion in Höhe der Incisura ischiadica günstig.

Bei Lokalisation des Haupttumorvolumens im dorsalen Bereich muss ein anteriorer Weichteillappen mit entsprechender Gefäßversorgung gebildet werden.

In jedem Fall sämtliche extremitätenerhaltenden Möglichkeiten sorgfältig auf Praktikabilität überprüfen!

Nachbehandlung

- konsequente, gepolsterte, elastische Bandagierung bis zum Abschluss der Wundheilung
- 5–7 Tage Bettruhe, dann Mobilisierung am Gehbock bzw. an Unterarmgehstützen
- Prothesenversorgung nach Abschluss der Wundheilung und Rückbildung der Weichteilschwellung
- Unmittelbar postoperativ Beginn mit einer konsequenten und planmäßigen Analgetikatherapie (nicht „bei Bedarf"!). Eventuell bereits präoperativ Einbringen eines Periduralkatheters zur postoperativen periduralen Analgesie!

16.2 Knie und Unterschenkel

Ch. Wölfl, Th. Schmickal, H. Kattner

16.2.1 Unterschenkelamputation nach Burgess

OP-Prinzip

Amputation des Unterschenkels an der proximalen Drittelgrenze unter Stumpfdeckung mit dorsalem Muskel-Weichteil-Lappen.

Indikation

- wenn die transmetatarsale Amputation nicht ausreichend ist
- bei arterieller Verschlusskrankheit des Stadiums IV
- bei nicht rekonstruierbarem Weichteil- und Knochendefekt des Unterschenkels und Fußes
- bei Asensibilität des Fußes (relative Indikation)

Kontraindikation

- bei voraussichtlicher Resektionshöhe der Tibia oberhalb der Tuberositas tibiae (keine aktive Stumpfstreckung)
- wenn die dorsalen Weichteile zerstört sind
- bei Kniegelenkkontrakturen

Spezielle Patientenaufklärung

Eingriffserweiterung (Knieexartikulation, Oberschenkelamputation). Fremdblutgabe.

OP-Planung

Röntgenaufnahme des Knies mit Unterschenkel in 2 Ebenen.

Bestimmung der Blutgruppe, Bereitstellen von 2 Blutkonserven.

Spezielle Instrumente

Oszillierende und Gigli-Säge, ggf. Weichteilschutzschild, langes, scharfes Amputationsmesser. Raspatorium, Luer-Zange, Feile und steriler Markierungsstift.

aus: Ewerbeck u.a., Standardverfahren in der operativen Orthopädie und Unfallchirurgie (ISBN 9783132431577) © 2014 Georg Thieme Verlag KG Stuttgart • New York