1.1.11 Verruca

Allgemein

Eine Warze (lat.: Verruca) ist eine gutartige Hautwucherung, die durch das Human-Papillomavirus (HPV) induziert wird. Papillomaviren (DNS-Viren) haben die Form eines Ikosaeders (Zwanzigflächner) und einen Durchmesser von 50 nm. Sie vermehren sich nur in Wirtszellen und werden von Mensch zu Mensch übertragen. Die Inkubationszeit beträgt 4 Wochen bis zu 8 Monate.

Die Virusinfektion kann verschiedene Zellschichten befallen:

- Stachelzellschicht (*Stratum spinosum*)
- Körnerschicht (*Stratum granulosum*)
- Hornschicht (*Stratum corneum*)

Warzen können am ganzen Körper auftreten. Sie sind unschön und können die Psyche des Patienten belasten. Je nach Lokalisation sind sie zum Teil sehr schmerzhaft.

Begünstigende Faktoren

- Neigung zum Schwitzen
- Übersäuerung der Haut
- hormonelle Situation
- Grunderkrankungen der Haut, z. B. Neurodermitis
- internistische Erkrankungen
- Durchblutungsstörungen
- psychogene Faktoren

Klassifikation

Wir unterscheiden 5 verschiedene, durch Papillomaviren induzierte Warzenarten:

- **Verruca vulgaris** – HPV-Typ I, II, III und IV
  - gemeine, gewöhnliche, vulgäre Warze
- **Verruca plana juvenilis** – HPV-Typ III
  - plane, juvenile Flachwarze
  - bei Kindern und Jugendlichen an Händen und Füßen
  - psychogene Faktoren
  - Fußhygieneberatung zusammen mit den Eltern und Kindern
- **Verruca plantaris** – HPV-Typ I und IV
  - Plantarwarze
  - oberflächliche, verhärtete, dichte Hornschicht
  - optisch sind kapilläre Blutungen in Form von bräunlichen bis schwarzen Punkten oder Streifen zu finden
  - neigen zum Rezidiv
  - Fußhygieneberatung zusammen mit den Eltern und Kindern
  - der Begriff Dornwarze ist falsch, da es keinen Dorn wie bei einem Clavus gibt
- **Verruca senilis** – HBV-Typ III
  - Alterswarze
- **Condylomata acuminata** – HPV-Typ VI
  - Stielwarzen, Feigwarzen, Kondylome
  - meist im Achsel- und Genitalbereich anzutreffen

Behandlung

Achtung

Bei der Warzenbehandlung besteht Infektionsgefahr, daher unbedingt Schutzhandschuhe tragen.

Für die Warzenbehandlung sind folgende Punkte zu beachten:

- Behandlung ist langwierig, schwierig, unbefriedigend, keine Prognose möglich
- sie erfordert Geduld von Behandler und Patient
- als Viruserkrankung ist die Warze ärztliches Gebiet
- interdisziplinäre Zusammenarbeit ist gefordert
- körpereigene Immunität bestimmt den Heilungserfolg wesentlich
- hohe Rezidivrate

Problematisch ist die *operative Entfernung, z. B. mit dem Laser*, denn hierbei entsteht Narbengewebe. Kommt es zum Rückfall, durchdringt das Warzenvirus das Narbengewebe, sodass die ursprünglichen Beschwerden in verstärkter Form erneut auftreten können. Für den Podologen erschwert sich die Arbeit enorm, da dieses Mischgewebe besonders leicht blutet. Mit rotierenden Instrumenten und Medihaltertechnik sollten die harten Hautschlingen um die Warzenpunkte *schmerzfrei* entfernt werden. Dies bleibt allerdings dem speziell geschulten Podologen vorbehalten.

Praxistipp

- Remmele's Propolis Lösung kann täglich auf die Warze aufgetragen werden!
- Bei Warzen und Verhornungen im Nagelfalz Medikation.
- Unbedingt basische Bäder (Badedauer mindestens 1 Stunde) mit „Meine Base" (Jentschura) regelmäßig anwenden.
- Thuja WA Oligoplex 50 ml hat sich zum Einnehmen als flankierende Maßnahme bewährt. Diese Empfehlung gilt für jede Warzenbehandlung.

Behandlungs- und Praxisbeispiele

Behandlung mit Solco-Derman

Solco-Derman ist ein Kombinationspräparat, das Eisessig, Oxalsäure, Salpetersäure, Milchsäure und Kupfer-(II-)Nitrat enthält. Es ist zur Behandlung von gewöhnlichen, juvenilen Plantarwarzen (▶ Abb. 1.75, ▶ Abb. 1.76 und ▶ Abb. 1.77) und Kondylomen geeignet.

Es empfiehlt sich folgende Vorgehensweise:

- Mithilfe eines Applikators wird die Lösung auf die Warze mehrfach aufgetragen, bis nach einigen Minuten eine Gelbfärbung entsteht.
- Nach einigen Tagen zeigt eine Braunfärbung das Eintrocknen der Warze an.
- Beim Abtrocknen die Kruste nicht entfernen.
- Etwa 2–3 Wochen nach der letzten Applikation fällt die Kruste spontan ab.

aus: Bittig, Bildatlas Podologie (ISBN 9783132205611) © 2017 Karl F. Haug Verlag

▶ **Abb. 1.75** Großflächiger Warzenbefall plantare linke Großzehe.
a Nach Entfernung der oberflächlichen Hornschicht ist das kapillär durchzogene Warzengebiet deutlich sichtbar.
b 3 Wochen später sieht man bereits eine deutliche Verbesserung.
Praxistipp: Thuja WA Oligoplex 50 ml nach Anweisung zur Unterstützung einnehmen.

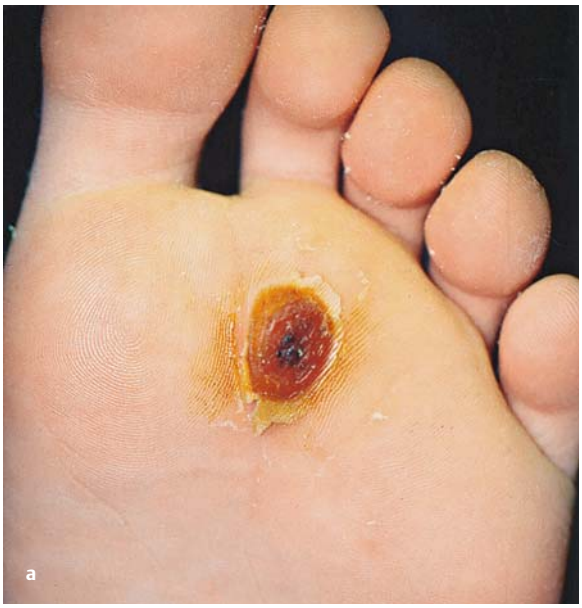

▶ **Abb. 1.76** Ein 14-jähriger Eishockeyspieler mit einer schmerzhaften Warze im plantaren Vorfußbereich.
a Der Hornhautdeckel wurde maschinell abgeschliffen und manuell mit dem Medihalter Klingenform 3V verdünnt. Dann konnte das Warzengebiet mit Solco-Derman behandelt werden. Mit dem Applikator wird die Säure aus der Ampulle auf den Warzenherd aufgetragen. Vorsicht! Unbedingt die gesunde Hautumgebung schützen!
b Zustand nach Ablösung der Warzen infiltrierten, abgetrockneten, orange-braunen Hornschicht. Nun kann die Behandlung nach Bedarf wiederholt werden. Zur Weiterbehandlung wurde eine Medikation und Remmele's Propolis Lösung zur täglichen Hausbehandlung empfohlen.
Praxistipp: Thuja WA Oligoplex 50 ml nach Anweisung zur begleitenden Therapie einnehmen.

aus: Bittig, Bildatlas Podologie (ISBN 9783132205611) © 2017 Karl F. Haug Verlag

▶ **Abb. 1.77** Dorsale Warze auf der II. Zehe. Die Patientin wurde in der Praxis mit Solco-Derman nach Herstelleranweisung vorbehandelt. Sie wurde angeleitet, die Behandlung zu Hause mit den restlichen 4 Ampullen fortzuführen. Bereits nach der 3. Ampulle löste sich ein dunkler, fester Hornhautdeckel, der die Weiterbehandlung wesentlich erleichterte. Medikation und Remmele's Propolis Lösung wurde zu Hause täglich aufgetragen, um die lokale Therapie zu beschleunigen. Als Adjuvanz ist Thuja WA Oligoplex 50 ml nach Anweisung einzunehmen.

Behandlung mit der Biokry-Methode

Siehe ▶ Abb. 1.78 und ▶ Abb. 1.79.

Achtung
Diese Methode ist ausschließlich „ärztliches" Gebiet, da es hier zu Blasen und Hautschädigungen (Nekrosen) kommen kann! Der Podologe arbeitet aus Haftungsgründen stets unter Anweisung des Arztes.

Anwendung

- Warzenvereisung durch Lachgas oder Kohlendioxid
- pistolenförmiges Instrument mit Goldsonde mit verschiedenen Aufsatzformen
- nach Hornhautentfernung Sonde 2-mal je 15–90 Sekunden auf die Warze setzen
- Schmerzempfinden des Patienten ist maßgebend für die Dauer der Vereisung
- Auftauzeit von ca. 2 Minuten einhalten, dann erst den 2. Vereisungsvorgang durchführen
- Kryoapplikation schaltet die Schmerzrezeptoren aus
- verhindert Blutungen
- zerstört virusinfizierte Hautzellen
- Blasenbildung nach der Behandlung möglich
- Abstoßung der abgestorbenen Zellen innerhalb von 14 Tagen

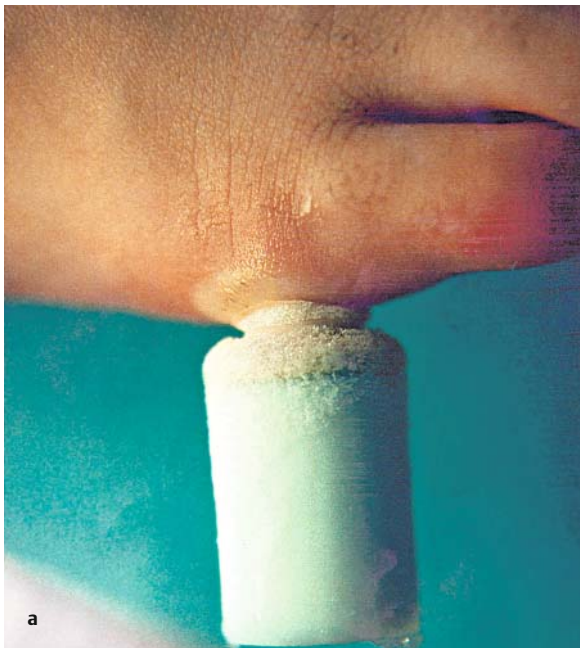

▶ **Abb. 1.78** Verruca juvenilis laterale V. Zehe.
a Mit der Goldsonde wird die Warze angefroren. Es zeigt sich eine deutliche Blasenbildung um die Warze.
b Nachdem sich die Blase abgelöst hatte, wurde ein Verband mit Medikation angelegt und als tägliche Daueranwendung empfohlen.
c Nach 4 Wochen ist die kleine Sportlerin völlig beschwerdefrei, auch ohne die vom Hausarzt vorgeschlagene Laserkanone.

aus: Bittig, Bildatlas Podologie (ISBN 9783132205611) © 2017 Karl F. Haug Verlag

▶ **Abb. 1.79** Warzen nach chirurgischer und podologischer Behandlung einer ca. 45-jährigen Altenpflegerin aus Österreich.
a Warzenentfernung plantare Großzehe rechts mit Laser und Skalpell durch Chirurg.
b Zustand 6 Wochen nach podologischer Behandlung.
c Warzenentfernung plantarer Mittelfuß rechts mit Laser und Skalpell durch Chirurg.
d Zustand 6 Wochen nach podologischer Behandlung.

aus: Bittig, Bildatlas Podologie (ISBN 9783132205611) © 2017 Karl F. Haug Verlag

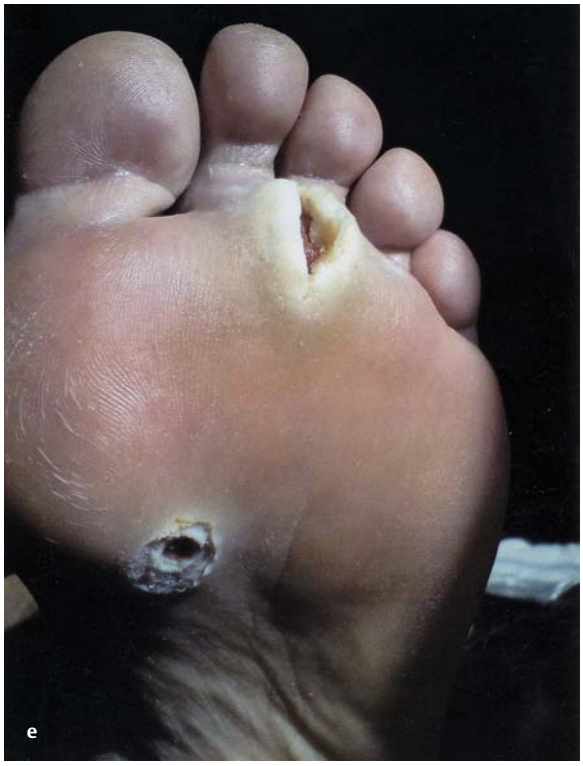

Abb. 1.79 (Fortsetzung)
e Warzenentfernung plantarer Mittelfuß links mit Laser und Skalpell.
f Zustand 6 Wochen nach podologischer Behandlung.

Praxistipp
Durch Verwendung von Prontoman Gel und druckentlastender Verbandstechniken sowie Wundversorgung mit hypoallergenem, sterilem Pflaster behandelte der Autor diesen „schmerzhaften" Befund.

Behandlung mit Okklusivverband

Okklusion bedeutet Verschluss, Verschließung. Ein solcher Verband (▶ **Abb. 1.80**) muss völlig luft- und wasserdichte Eigenschaften besitzen, um Wirkstoffe zu verstärken. Unter dem Verband entsteht ein epidermaler (obere Hautschicht) Feuchtigkeitsstau, in den die Inhaltsstoffe des jeweiligen Präparats eindringen, sodass es zur *Mazeration* kommt. Nachdem die Schutzbarriere der Haut durchbrochen ist, können kleine, begrenzte Hautflächen dosiert und gezielt behandelt werden.

Anwendung

- in Druckschutzmaterial Foam-O-Felt 5 mm ein kleines Loch schneiden
- auf die exponierte Gelenkfläche kleben
- Medikament einbringen
- okklusiv abdecken (Rollenpflaster, z. B. Effoplast oder Blankoplast)
- semiüberlappende, 2,5 cm breite Pflasterstreifen dichten perfekt ab
- Pflasterecken abrunden
- Fixation mit hypoallergenem Pflaster (Omnifix)

Praxistipp
- Vorsicht bei Clavus durus auf prominenten Gelenken, z. B. Großzehengrundgelenk!
- Unbedingt die gesunde Haut um den Hornkern schützen!
- Zellophanfolie eignet sich bestens für den Kalkanearbereich. Aber Vorsicht, keine zu großflächige Mazeration provozieren, da die Okklusivmaßnahme keine zusätzlichen Schmerzen verursachen darf!
- Keine zirkulären Pflasterzügel! Es besteht die Gefahr der Hauteinschnürung und Durchblutungsstörung!
- Konzentration des Präparats und der jeweilige Befund entscheiden über die Dauer der Anwendung!
- Guttaplast-Platte beispielsweise nach Herstellerhinweisen anwenden!
- Remmele's Propolis Lösung ist auch als wirkungsvoll dokumentiert und kann täglich auf die Warze aufgetragen werden.
- Häufig liegt der Salizylsäuregehalt in lipophiler Salbengrundlage bei ca. 40 %.
- Bleinitrathaltige Okklusivverbände können bei zu langer Anwendung Schmerzen und Hautschäden verursachen!
- Regelmäßig 2-mal wöchentlich durchgeführte basische Bäder (Jentschura: Badedauer mindestens 1 Stunde) ergänzen die podologische Behandlung sinnvoll.
- Thuja WA Oligoplex 50 ml unterstützend nach Anweisung einnehmen.

aus: Bittig, Bildatlas Podologie (ISBN 9783132205611) © 2017 Karl F. Haug Verlag

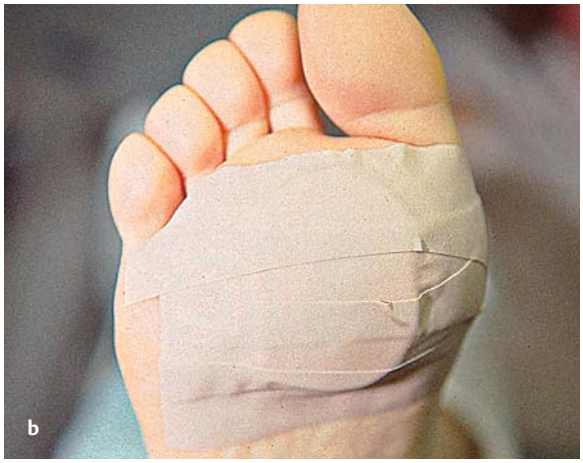

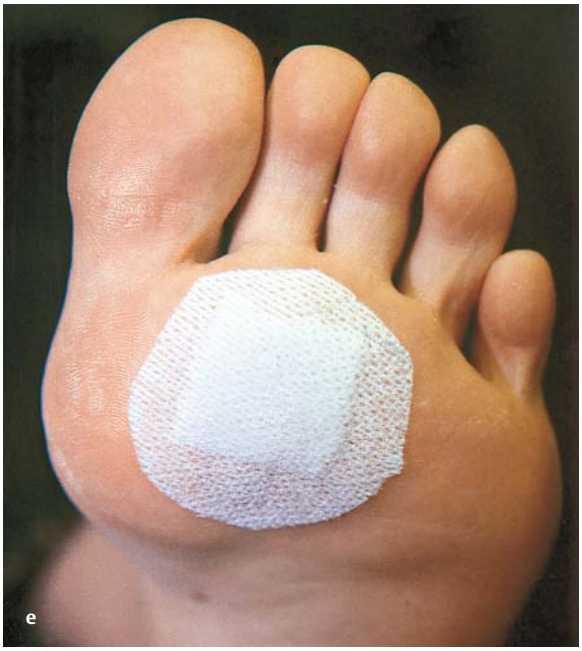

▶ **Abb. 1.80** Druckschmerzhafte Verrucae plantares.
a Vor der Behandlung.
b Angebrachter Okklusivverband mit Schälpaste.
c Abgelöster, dicker Hornhautdeckel mit mazeriertem Warzengebiet.
d Zustand 14 Tage nach täglicher Anwendung von Medikation im Wechsel und Thuja WA Oligplex 50 ml nach Anweisung eingenommen.
e Remmele's Propolis Lösung wird täglich aufgetragen und mit Cosmopor-Pflaster abgedeckt.

aus: Bittig, Bildatlas Podologie (ISBN 9783132205611) © 2017 Karl F. Haug Verlag

Weitere Behandlungsmethoden

Siehe ▶ Abb. 1.81 und ▶ Abb. 1.82.

▶ **Abb. 1.81** Verrucae juvenilis einer 12-jährigen Schülerin.
a Vor der Behandlung.
b Zustand 6 Wochen nach täglicher Einnahme von Thuja WA Oligoplex 50 ml nach Anweisung.

▶ **Abb. 1.82** Großflächige Verrucae plantares mit deutlich vergrößerten Hautpapillen und Blutgefäßen.
Praxistipp: Thuja WA Oligoplex 50 ml nach Anweisung einnehmen und 2-mal wöchentlich basische Fußbäder (Jentschura) durchführen. Badedauer mindestens 1 Stunde. Solco-Derman oder Salizylpflaster können zur Vorbehandlung eingesetzt werden.

1.2

Erkrankungen der Nägel

Ursachen Isoliert oder im Rahmen bestimmter Grunderkrankungen können Nagelveränderungen an Fingern und ebenso an Zehennägeln auftreten. Oft ist eine differenzialdiagnostische Abklärung erforderlich, um eine optimale Weiterbehandlung zu ermöglichen. Besonders die Aussage über Pilzart, Schweregrad der Erkrankung und die weitere Vorgehensweise ist für die podologische Behandlung äußerst wichtig.

Nagelveränderungen können bei Fehlbildungen, bei geistiger und körperlicher Behinderung, im Rahmen dermatologischer oder internistischer Erkrankungen oder bei Einnahme bestimmter Medikamente auftreten. Nach einer Chemotherapie zeigen sich beispielsweise oft Querrillen auf der Nagelplatte aller Nägel, die auf gleicher Höhe lokalisiert sind. Ebenso werden Infektionen sowie gut- und bösartige Tumoren im Bereich des Nagels beobachtet. Verletzungen und mechanische oder chemische Schäden können ihre Spuren am Nagel hinterlassen. Nicht zuletzt gibt es charakteristische Merkmale, die den „Altersnagel“ kennzeichnen.

Eine ausführliche Darstellung sämtlicher Nagelkrankheiten würde den Rahmen dieses Buches bei Weitem sprengen. Deshalb beschränken wir uns auf eine Auswahl von krankhaften Nagelveränderungen, mit denen der Podologe häufiger konfrontiert wird.

Symptome Nagelerkrankungen (griech.: Onychosen) erkennt man an:

- Farbveränderungen, z. B. gelblich, bräunlich, schwarz oder grünlich
- Oberflächenveränderungen, z. B. Längs- und Querrillen nach Chemotherapie oder Brüchigkeit der Nagelplatten
- Formveränderungen, z. B. Dickenwachstum und Röhrennägel

Isoliert oder im Rahmen bestimmter Grunderkrankungen können solche Auffälligkeiten an Finger- und Zehennägeln auftreten, ohne gleich eine „Krankheit“ zu sein. Eine kompetente Interpretation des Befunds ist erforderlich, um eine eventuelle differenzialdiagnostische Abklärung einzuleiten.

aus: Bittig, Bildatlas Podologie (ISBN 9783132205611) © 2017 Karl F. Haug Verlag