▶ **Karzinoide.** Neuroendokrine Tumoren (NET; früher als Karzinoide bezeichnet) sind insgesamt selten und werden bei der Ileokoloskopie überwiegend im Rektum, seltener im terminalen Ileum oder an der Appendix gefunden. Während NET des Ileums bereits sehr früh zur lymphogenen Metastasierung neigen, besteht immer die Indikation zur chirurgischen Resektion mit Lymphknotendissektion. Rektumkarzinoide können hingegen bei einem Durchmesser < 10 mm lokal entfernt werden (endoskopisch oder mittels transanaler chirurgischer Vollwandresektion). Die Inzidenz der „Rektumkarzinoide" ist aus unbekannten Gründen in den letzten Jahrzehnten stark gestiegen [9]; sie stellen in aller Regel Zufallsbefunde im Rahmen von Screening-Koloskopien dar.

Karzinoide im Endoskop

Makroskopisch zeigen Karzinoide submuköse Knoten von meist gelblicher Farbe mit vermehrter Gefäßinjektion (▶ Abb. 11.23).

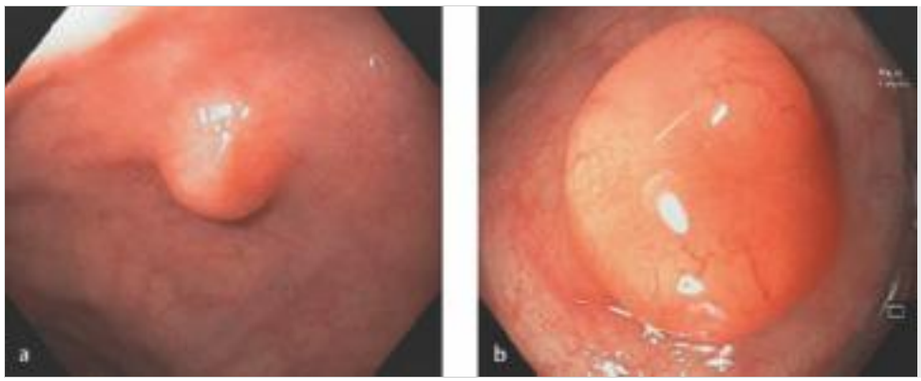

Abb. 11.23 Neuroendokrine Tumoren des Rektums („Rektumkarzinoide").
a Normales Weißlicht.
b Vergrößerungsendoskopie, die die verstärkte Gefäßinjektion zeigt.

▶ **Gastrointestinale Stromatumoren (GIST).** GIST im Kolon sind sehr selten; wie im übrigen Gastrointestinaltrakt wachsen sie aufgrund ihres Ursprungs in der Muskulatur submukös (Kap. 12).

▶ **Metastasen.** Sehr selten metastasieren Malignome sekundär in das Kolon; am häufigsten ist dies beim malignen Melanom. Melanommetastasen sind häufig durch ihre schwarze Farbe und die meist anamnestisch bekannte Melanomerkrankung zu erkennen (▶ Abb. 11.24). Die Unterscheidung anderer Metastasen von primären Kolonmalignomen ist makroskopisch in aller Regel nicht möglich (▶ Abb. 11.25). Selten können maligne Melanome primär im Analkanal entstehen; auch hier kann die Diagnose anhand der schwarzen Färbung des Malignoms bereits makroskopisch vermutet werden (▶ Abb. 11.26).

11.6 Kontrolluntersuchungen

Nach Therapie eines KRK sind neben endoskopischen Kontrollen des Kolons auch Verlaufsuntersuchungen zum Ausschluss einer metachronen Metastasierung erforderlich. Die endoskopischen Nachsorgeempfehlungen finden sich in der deutschen Leitlinie (▶ Tab. 11.2). Die Empfehlung setzt ein adenomfreies Kolon nach Primärtherapie des KRK voraus.

Tab. 11.2 Empfohlene endoskopische Nachsorgeintervalle nach Therapie eines KRK (wenn präoperativ keine komplette Koloskopie durchgeführt wurde) [2].

Vorangegangene Therapie	Nachsorgeintervall in Monaten				
	6	12	18	24	60
komplette Koloskopie	x	x			x
Sigmoideoskopie/Rektoskopie (nur beim Rektumkarzinom ohne neoadjuvante oder adjuvante Radiochemotherapie)	x	x	x	x	
lokale endoskopische Kontrolle nach lokaler Abtragung eines pT 1-Low-Risk-Karzinoms	X	X		X	X

aus: Messmann u.a., Lehratlas der Koloskopie (ISBN 9783131364425) © 2015 Georg Thieme Verlag KG

Endoskopische Kennzeichen verschiedener Metastasen

Melanommetastasen sind häufig durch ihre schwarze Farbe und die meist anamnestisch bekannte Melanomerkrankung zu erkennen (▶ Abb. 11.24). Die Unterscheidung anderer Metastasen von primären Kolonmalignomen ist makroskopisch in aller Regel nicht möglich (▶ Abb. 11.25). Selten können maligne Melanome primär im Analkanal entstehen; auch hier kann die Diagnose anhand der schwarzen Färbung des Malignoms bereits makroskopisch vermutet werden (▶ Abb. 11.26).

Abb. 11.24 Metastasen maligner Melanome.
a Im terminalen Ileum.
b Im Sigma.

Abb. 11.25 Metastase eines Bronchialkarzinoms im Appendixostium.

Abb. 11.26 Malignes Melanom des Analkanals (Inversion des Endoskops im Rektum).

Literatur

[1] Alexiusdottir KK, Möller PH, Snaebjornsson P et al. Association of symptoms of colon cancer patients with tumor location and TNM tumor stage. Scand J Gastroenterol 2012; 47: 795–801

[2] Leitlinienprogramm Onkologie (Deutsche Krebsgesellschaft, Deutsche Krebshilfe, AWMF): S 3-Leitlinie Kolorektales Karzinom, Langversion 1.0, AWMF Registrierungsnummer: 021–007OL. http://leitlinienprogramm-onkologie.de/Leitlinien.7.0.html

[3] Lieberman DA, Weiss DG, Bond JH et al. Use of colonoscopy to screen asymptomatic adults for colorectal cancer. Veterans Affair Cooperative Study Group 380. N Engl J Med 2000; 343: 162–8

[4] Majek O, Gondos A, Jansen L et al. (GEKID Cancer Survival Group). Survival from colorectal cancer in Germany in the early 21st century. Br J Cancer 2012; 106; 1875–80

[5] Pox C, Altenhofen L, Brenner H. Efficacy of a nationwide screening colonoscopy program for colorectal cancer. Gastroenterology 2012; 142: 1460–7

[6] Probst A, Golger D, Anthuber M et al. Endoscopic submucosal dissection in large sessile lesions of the rectosigmoid: learning curve in a European center. Endoscopy 2012; 44: 660–7

[7] Rembacken B, Hassan C, Riemann JF et al. Quality in screening colonoscopy: position statement of the European Society of Gastrointestinal Endoscopy (ESGE). Endoscopy 2012; 44: 957–68

[8] Robert Koch-Institut, Gesellschaft der epidemiologischen Krebsregister in Deutschland e. V. (Hrsg). Krebs in Deutschland 2007/2008. 8. Ausgabe. Berlin: 2012

[9] Scherübl H. Rectal carcinoids are on the rise: early detection by screening endoscopy. Endoscopy 2009; 41: 162–5

[10] Uraoka T, Saito Y, Matsuda T et al. Endoscopic indications for endoscopic mucosal resection of laterally spreading tumors in the colorectum. Gut 2006; 55: 1592–7

aus: Messmann u.a., Lehratlas der Koloskopie (ISBN 9783131364425) © 2015 Georg Thieme Verlag KG

12 Submuköse Tumoren

A. Ebigbo

12.1 Einteilung

Definition [ ]

Submuköse Tumoren
Submuköse Tumoren sind endoskopisch als intraluminale oder polypoide Protrusionen der Schleimhaut bzw. der Kolonwand identifizierbar. Sie sind von normaler Schleimhaut überzogen. Submuköse Tumoren sind im Kolon und Rektum deutlich seltener als im oberen Gastrointestinaltrakt, dennoch spielen sie eine wichtige Rolle bei der differenzialdiagnostischen Aufarbeitung kolorektaler Polypen.

Die endoskopische Biopsie zur histologischen Differenzierung ist häufig nicht wegweisend, da die Zange in der Regel nur unauffällige Schleimhaut erfasst. Eine submuköse Blase in der Endoskopie kann sich als Schleimhautzyste des Kolons entpuppen (▶ Abb. 12.1).

Submuköse Tumoren im Kolon und Rektum können in „nichtepitheliale Tumoren“ und „Neuroendokrine Tumoren“ eingeteilt werden (▶ Tab. 12.1).

Weiterhin kann unterschieden werden, ob sich eine Läsion intramural befindet (z. B. Lipom) oder als extramuraler Prozess, eine submuköse Raumforderung vortäuscht (z. B. Peritonealkarzinose oder die Endometriose).

Seltene Befunde, die ebenfalls als submuköse Raumforderungen imponieren können, z. B. die Pneumatosis cystoides intestinalis, Kolonlymphome oder die Endometriose, werden in einem späteren Kapitel beschrieben (Kapitel 18 „Seltene Diagnosen“).

Tab. 12.1 Einteilung submuköser Tumoren.

Nicht epitheliale Tumoren	Neuroendokrine Tumoren
Lipom	NET G1 und G2
Leiomyom, Leiomyosarkom	neuroendokrines Karzinom (NEC)
vaskuläre Tumoren: Hämangiom, Lymphangiom	
gastrointestinale Stromatumoren (GIST)	

12.1.1 Histopathologische Einteilung

B. Märkl

▶ **Mesenchymale Tumoren.** Es gibt eine relativ große Anzahl verschiedener tumoröser Läsion mesenchymalen Ursprungs. Die einzelnen Entitäten für sich sind im Vergleich zu epithelial differenzierten Tumoren selten.

▶ **Gastrointestinale Stromatumoren (GIST).** Sie sind die wohl wichtigsten mesenchymal differenzierten Tumoren im Gastrointestinaltrakt (Klassifikation ▶ Tab. 12.2) (▶ Abb. 12.2). Sie entstehen stets in der Muscularis propria wahrscheinlich aus Cajalzellen, die Schrittmacherfunktionen besitzen. Die Tumoren weisen eine spindel- bzw. epitheloidzellige Morphologie auf. Sie sind meist relativ scharf begrenzt. Für die prognostische Beurteilung sind die Lokalisation, die Tumorgröße und die mitotische Aktivität (Anzahl Mitosen pro 50 hochaufgelöste Gesichtsfelder bzw. 5 mm²) maßgeblich. Eine Mutation im c-kit- oder PDGFRα-Gen

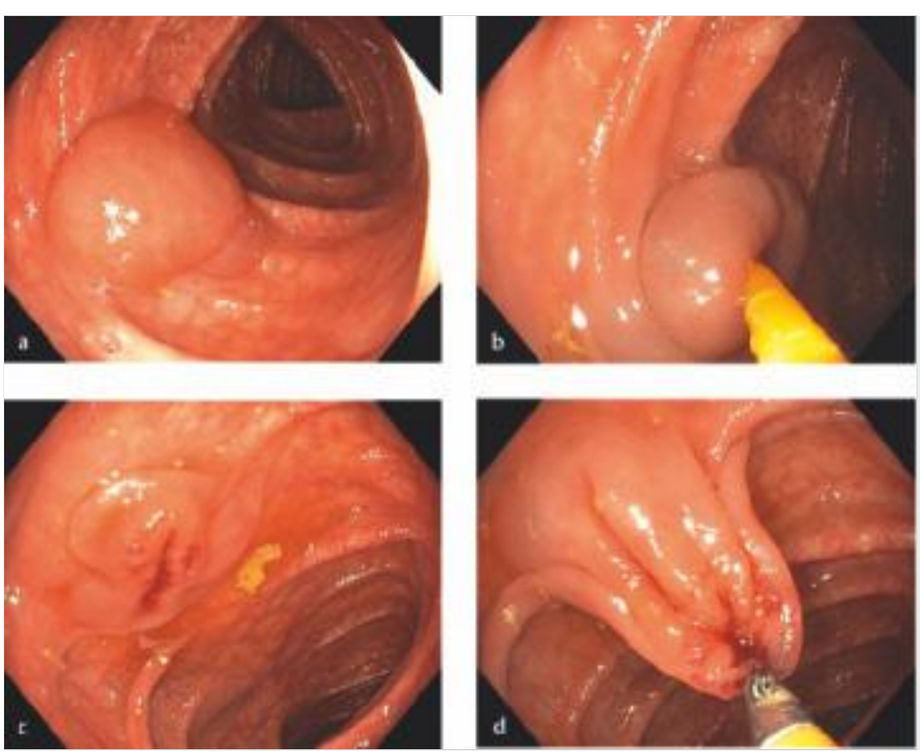

Abb. 12.1 Kolonwandzyste.
a Weiche submuköse Raumforderung im Kolon.
b Palpation mit der Biopsiezange („Pillow-Sign“).
c Nach der Biopsie strömt klare Flüssigkeit aus der Zyste, die in sich kollabiert.
d Die ehemalige Zyste ist leer, die darüber gelegene Schleimhaut kann mit der Zange angehoben werden.

aus: Messmann u.a., Lehratlas der Koloskopie (ISBN 9783131364425) © 2015 Georg Thieme Verlag KG

Tab. 12.2 Risikoklassifikation für GIST. Quelle: Miettinnen [4].

		Progressions- und Rezidivrisiko			
Mitosezahl	**Größe (cm)**	**Magen**	**Duodenum**	**Jejunum/Ileum**	**Rektum**
≤ 5 pro 50 HPF	≤ 2	kein Risiko	kein Risiko	kein Risiko	kein Risiko
	> 2 ≤ 5	sehr gering	gering	gering	gering
	> 5 ≤ 10	gering	hoch	moderat	hoch
	> 10	moderat	hoch	hoch	hoch
> 5 pro 50 HPF	≤ 2	kein Risiko	k. A. (hoch)	hoch	hoch
	> 2 ≤ 5	moderat	hoch	hoch	hoch
	> 5 ≤ 10	hoch	hoch	hoch	hoch
	> 10	hoch	hoch	hoch	hoch

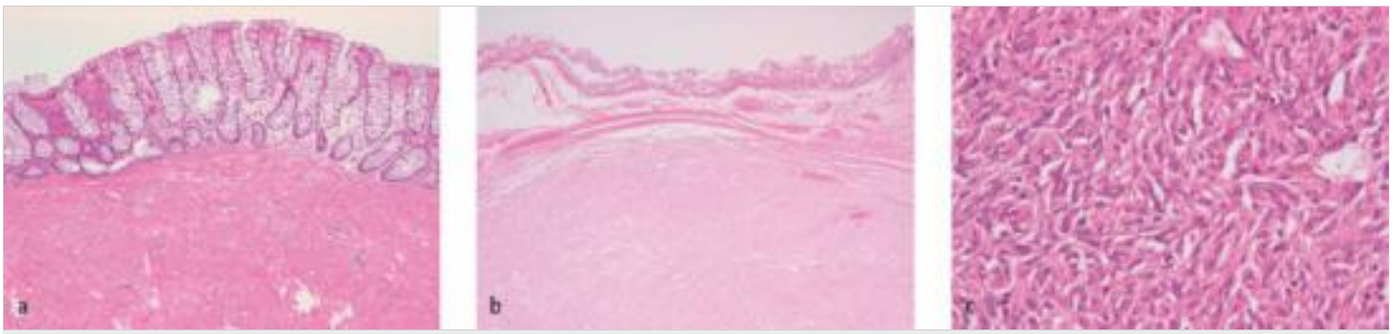

Abb. 12.2 Differenzialdiagnose Leiomyom und gastrointestinaler Tumor (GIST).
a Übersicht eines Leiomyoms des Kolons. Der Tumor zeigt einen Aufbau aus glattmuskulären Fasern und entsteht in der Muscularis mucosae. Es besteht so eine unmittelbare Nachbarschaft zur Mukosa.
b Gastrointestinaler Stromatumor des Ileums. Der Tumor ähnelt dem Leiomyom der ▶ Abb. 12.2a sehr stark. Man erkennt jedoch, dass die Muscularis mucosae regelrecht erhalten ist und der Tumor erst in der Muscularis propria auftritt.
c Die stärkere Vergrößerung zeigt die höhere Zellularität und den stärker spindelzelligen Charakter des GIST. Beides kann jedoch von Fall zu Fall stark variieren.

ist verantwortlich für die neoplastische Transformation. Diese Tumoren weisen in der großen Mehrheit ein charakteristisches immunhistochemisches Expressionsprofil auf. Eine CD117-Positivität allein beweist den GIST jedoch keinesfalls.

Sowohl für die adjuvante/neoadjuvante als auch für die palliative Therapie sind Tyrosinkinaseinhibitoren (TKI) geeignet. Das Ansprechen dieser kleinen Moleküle ist jedoch sehr vom Lokus der Mutation abhängig. Es ist daher mittlerweile Standard vor Beginn einer TKI-Therapie eine Mutationsanalyse durchzuführen, die problemlos an Formalin fixiertem Paraffinmaterial durchgeführt werden kann. Dies gelingt ggf. auch nach Jahren noch an archiviertem Material.

Die wichtigsten **Differenzialdiagnosen** sind:
- maligne Melanome,
- Schwannome,
- Leiomyome oder -sarkome,
- inflammatorische myofibroblastäre Tumoren,
- Granularzelltumoren,
- inflammatorische fibroide Tumoren (Vanek-Tumor).

▶ **Neuroendokrine Tumore/Karzinome (GEP-NET/NEC).** Diese Tumoren entstammen dem diffusen neuroendokrinen System und zeichnen sich durch die Produktion und zytoplasmatische Speicherung neuroendokriner Granula aus. Die wichtigsten Marker sind Synaptophysin und Chromogranin A. Hochdifferenzierte Tumoren (G1–2) wurden in der Vergangenheit als Karzinoide (typisch/atypisch) bezeichnet (▶ Abb. 12.3). Entscheidend für die Graduierung ist die mitotische oder proliferative Aktivität. Alle neuroendokrinen Neoplasien (NEN) gleich welchen Gradings sind als potenziell maligne einzustufen (Grading ▶ Tab. 12.3).

Tumoren, die aus einer Kombination einer NEN und einer Adenokarzinomdifferenzierung bestehen werden als gemischte (mixed) adenoneuroendokrine Karzinome (MANEC) bezeichnet.

Tab. 12.3 Grading für neuroendokrine Neoplasien des Gastrointestinaltrakts (GEP-NEN).

Grad	Mitosen (10 HPF)*	Proliferation (Ki67) in %
G1	< 2	≤ 2
G2	2–20	3–20
G3	> 20	> 20

aus: Messmann u.a., Lehratlas der Koloskopie (ISBN 9783131364425) © 2015 Georg Thieme Verlag KG

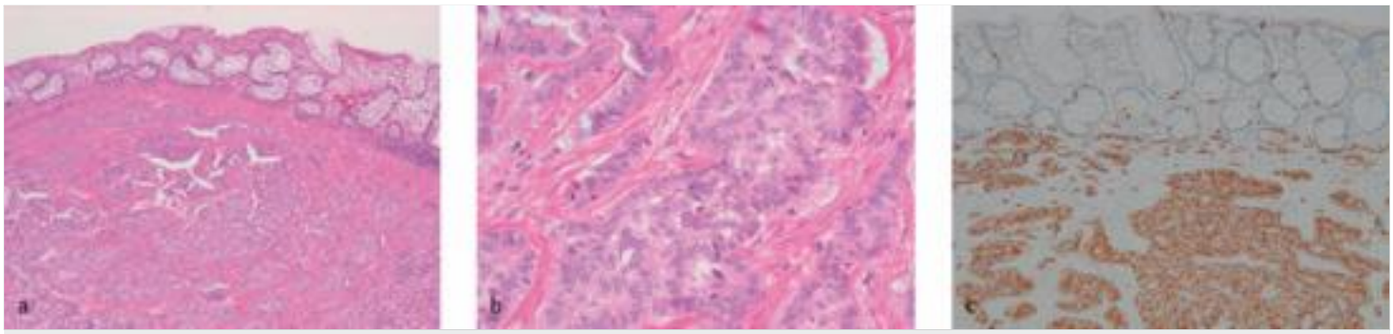

Abb. 12.3 Hochdifferenzierter neuroendokriner Tumor des Kolons (NET-G1) (früher: Karzinoid).
a Der Tumor ist submukös gelegen und besteht aus trabekulären Nestern relativ monomorph aufgebauter Zellen ohne mitotische Aktivität.
b Die Kerne zeigen ein sogenanntes „Salz-Pfeffer-Muster" des Chromatins.
c Die immunhistochemische Färbung mit dem Antikörper gegen Chromogranin zeigt eine kräftige positive Reaktion innerhalb der neoplastischen Verbände, was die neuroendokrine Differenzierung beweist.

12.2 Krankheitsbild und klinische Bedeutung

Submuköse Tumoren im Kolon werden meistens als Zufallsbefund in der Koloskopie beschrieben und sind häufig asymptomatisch. Große Tumoren können jedoch eine Lumenobstruktion oder eine Invagination verursachen und als Ileus manifestieren. Ferner können erosive Defekte auf der Mukosa der Läsion zur gastrointestinalen Blutung führen.

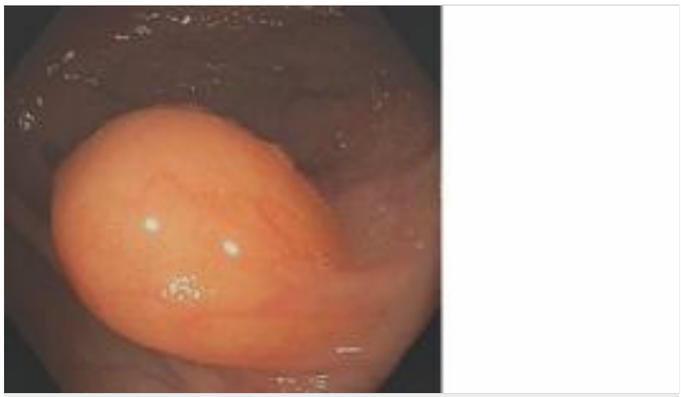

Abb. 12.4 Typisches Bild eines Lipoms mit glatter, gelber Oberfläche.

12.3 Diagnostik und Therapie

▶ **Lipome.** Gastrointestinale Lipome sind am häufigsten im rechten Hemikolon zu finden und haben eine Inzidenz im Kolon von 0,2–4,4 % [2].

Endoskopische Merkmale des Lipoms

Lipome stellen sich in der Koloskopie als weiche, rundliche Erhabenheiten mit breiter Basis, gelber Farbe und glatter Oberfläche dar (▶ Abb. 12.4). Sie haben eine Größe von 1–3 cm und können auch gestielt sein. Selten kann ein Lipom erheblich größer werden und dann auch Symptome der Obstruktion verursachen. Beim Betasten eines Lipoms mit der Biopsiezange, kann das „Pillow"- oder „Kissen"-Zeichen geprüft werden. Bei der Knopflochbiopsie eines Lipoms ist gelbliches Fettgewebe erkennbar (▶ Abb. 12.5); dies kann auch als Erkennungsmerkmal dienen.

Lipome werden meist als Zufallsbefund festgestellt und benötigen in der Regel keine weitere Therapie. Selten sind sie makroskopisch nicht eindeutig erkennbar und erweisen sich erst in der histologischen Untersuchung als Lipome (▶ Abb. 12.6).

Abb. 12.5 Knopflochbiopsie eines Lipoms.
a Submuköse Rumforderung im Kolon.
b Biopsie mit der Zange.
c Durch das Knopfloch ist gelbliches Fettgewebe erkennbar.

aus: Messmann u.a., Lehratlas der Koloskopie (ISBN 9783131364425) © 2015 Georg Thieme Verlag KG