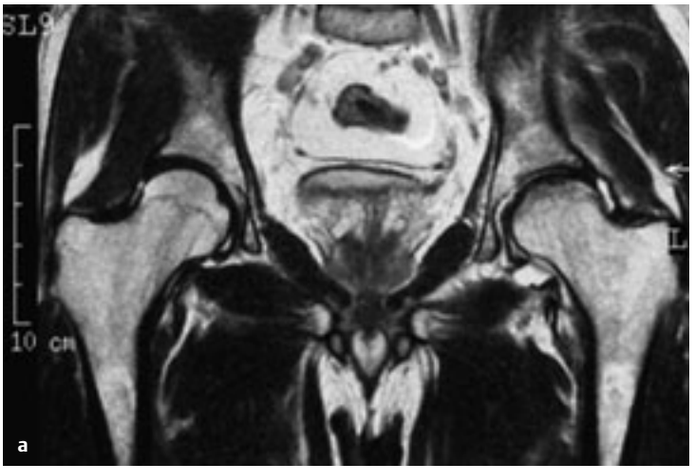

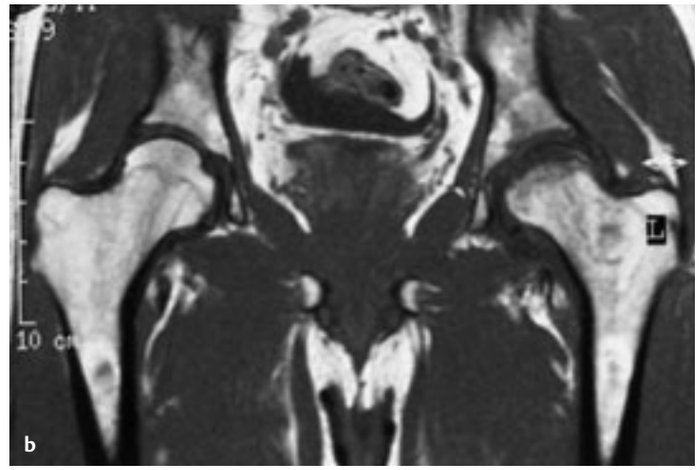

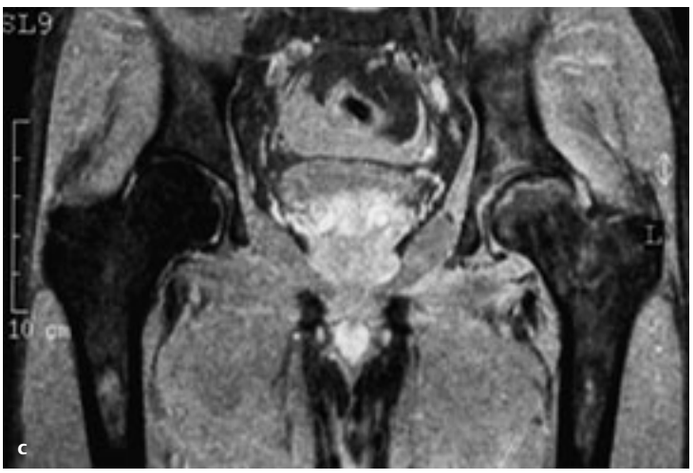

Abb. 5.92 a – c 43-jähriger Mann mit seit längerer Zeit bekannten Hüftgelenkbeschwerden links, seit wenigen Wochen jedoch deutlich zunehmend. Welche Sequenzen und Ebenen? Welche Veränderungen und Erkrankung? Ausmaß der Erkrankung?

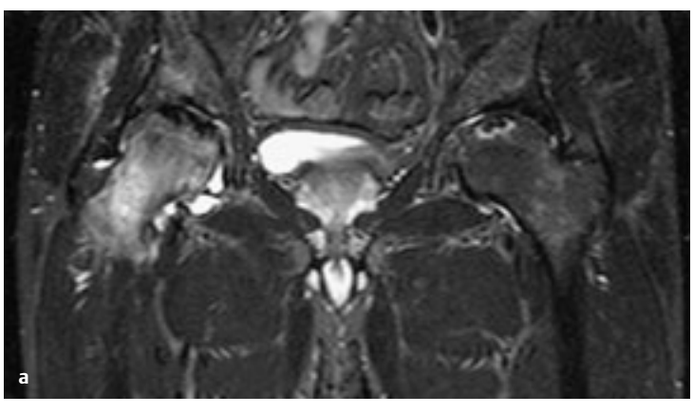

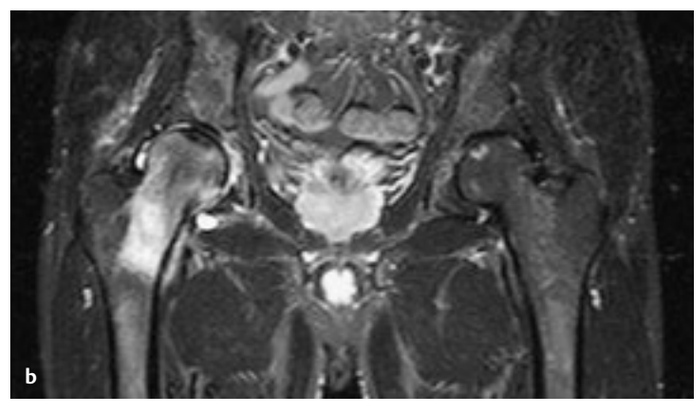

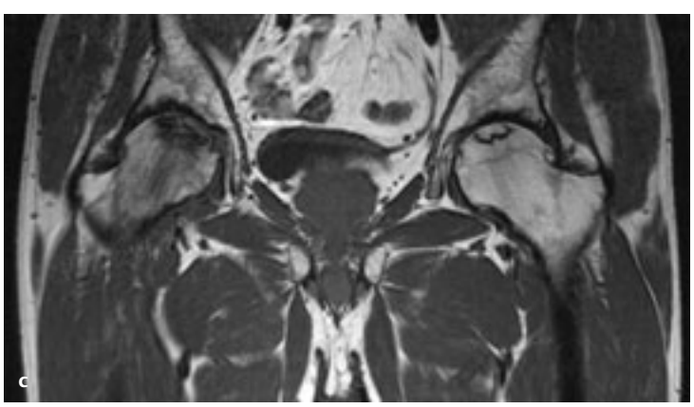

Abb. 5.93 a – c 48-jähriger Mann mit Hüftschmerzen rechts. Welche Sequenzen und Ebenen? Welche Veränderungen und welche Erkrankung? Ausmaß der Erkrankung?

Breitenseher, Der MR-Trainer Untere Extremität (ISBN 9783131306425), © 2013 Georg Thieme Verlag KG

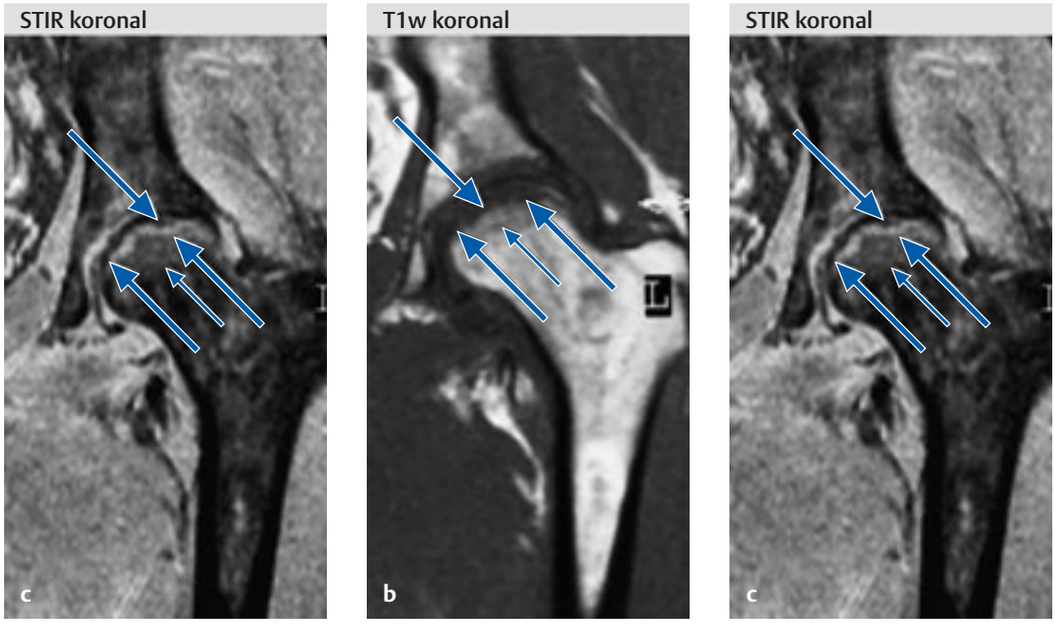

Abb. 5.94 a – c Fallauflösung: 43-jähriger Mann mit seit längerer Zeit bekannten Hüftgelenkbeschwerden links, seit wenigen Wochen jedoch deutlich zunehmend.
a T2w SE koronal.
b T1w SE koronal.
c STIR koronal.

Sequenzen und Ebenen: Es handelt sich um eine koronale T2w SE-Sequenz (**a**), eine T1w SE-Sequenz (**b**) und um eine koronale STIR (**c**).

Beschreibung: Es finden sich eine kappenförmige Signalabsenkung T1w und T2w in der linken Femurkopfepiphyse (1 – weißer Pfeil). Dies entspricht der Hüftkopfnekrose. Daran anschließend ist eine Demarkierungslinie nachweisbar. Diese ist T1w signalarm, in der STIR signalreich (2 – schwarzer Pfeil) und unmittelbar oberhalb der ehemaligen Wachstumsfuge (3 – kleiner Pfeil) gelegen. Anschließend besteht eine schmale Knochenmarködemzone (4 – gestrichelter Pfeil), T1w etwas signalarm und in der STIR mäßig signalreich.

Diagnose: Kappenförmige Hüftkopfnekrose links mit Impression (ARCO IV).

Anmerkung: Die typische Form der Osteonekrose ist sektorförmig. Die seltenere kappenförmige Osteonekrose erscheint kleiner, da sie weniger Knochenvolumen betrifft. Klinisch und prognostisch relevant ist aber das Ausmaß der betroffenen Gelenkfläche, sodass hier eine große und auch bereits eingebrochene Osteonekrose vorliegt.

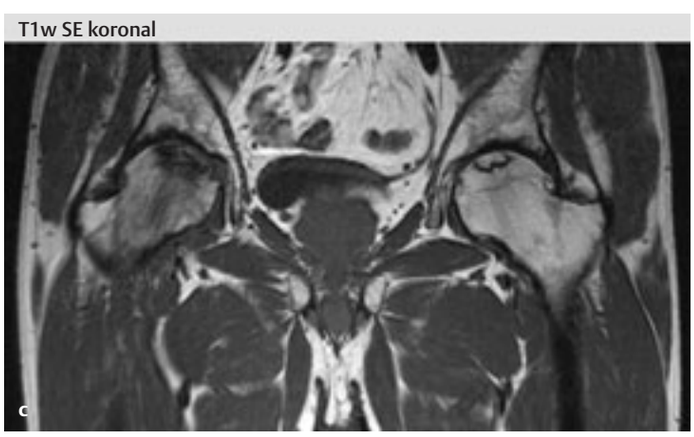

Abb. 5.95 a – c Fallauflösung: 48-jähriger Mann mit Hüftschmerzen rechts.
a STIR koronal.
b STIR koronal.
c T1w SE koronal.

Sequenzen und Ebenen: Es handelt sich um koronale Schnittführungen mit 2 STIR-Bildern (**a, b**) und einem T1w SE-Bild (**c**).

Beschreibung: Es findet sich in den Hüftköpfen beidseits demarkiertes Areal, welches rechts deutlich größer ist als links. Rechts zeigt sich ein deutliches Knochenmarködem im Hüftkopf und Schenkelhals bis nach pertrochantär ausstrahlend. Es besteht das Zeichen einer Abflachung an der rechten Seite und eine reguläre Form an der linken Seite.

Diagnose: Hüftkopfnekrose beidseits, rechts im Stadium ARCO IV, links im Stadium ARCO II, mit perifokalem Knochenmarködem rechts.

Rechts findet sich eine größere Hüftkopfnekrose mit unregelmäßiger Kontur an der Gelenkfläche und perifokalem Ödem. Die linke Hüftkopfnekrose ist kleiner, die Form des Gelenkkörpers erhalten und ohne Nachweis eines perifokalen Ödems.

Breitenseher, Der MR-Trainer Untere Extremität (ISBN 9783131306425), © 2013 Georg Thieme Verlag KG