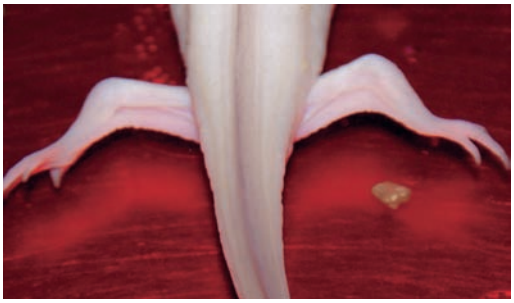

► **Abb. 1** Durch Muskelschwund gekennzeichnete Oberschenkel bei einem Axolotl.

► **Abb. 2** Metabolic Bone Disease bei einem Ruderfrosch (*Rhacophorus dennysi*). Aufn.: Dr. Riedel.

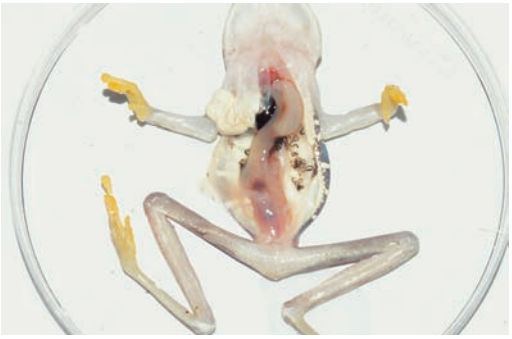

► **Abb. 3** Lungenwurmbefall (*Rhabdias* sp.) bei einem Rotaugenlaubfrosch.

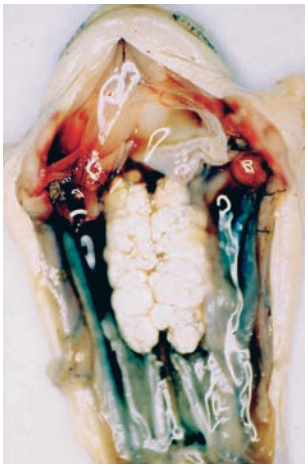

► **Abb. 4** Massive paravertebrale Ca-Ablagerungen bei einem Makifrosch (*Phyllomedusa vaillantii*).

► **Abb. 5** Männlicher Afrikanischer Haarfrosch mit haarähnlichen Hautanhängen. Über die Funktion dieser nur während der Fortpflanzungsperiode auftretenden Strukturen gibt es bis dato lediglich Vermutungen.

► **Abb. 6** Transportbedingte Hautläsionen wie bei diesem Pfeilgiftfrosch sind Eintrittspforten für Infektionen und sind umgehend antibiotisch zu versorgen.

aus: Mutschmann, Erkrankungen der Amphibien (ISBN 9783830410973) © 20010 Enke Verlag

▶ **Abb. 1** „Red Leg“ bei einem Grasfrosch mit einer bakteriellen Mischinfektion (Ursache: Temperatureinbruch während der Paarungszeit).

▶ **Abb. 2** *Mucor-amphibiorum*-Infektion bei einer *Phyllomedusa bicolor*.

▶ **Abb. 3** Mischinfektion bei einem Krallenfrosch mit *Mycobacterium marinum* und *Chlamydophila pneumoniae*.

▶ **Abb. 4** Infektiös (bakteriell/mykotisch) bedingte Hautläsion bei einem Pfeilgiftfrosch (*Adelphobates galactonotus*).

▶ **Abb. 5** Bläschenartige Hautveränderung bei einem Grasfrosch (sekundär mit Schwärzepilzen infizierte Infektionspforte einer Nematodenlarve).

▶ **Abb. 6** Massiver Befall mit Milbenlarven bei einem Afrikanischen Ochsenfrosch.

aus: Mutschmann, Erkrankungen der Amphibien (ISBN 9783830410973) © 20010 Enke Verlag