

Patientin mit unwillkürlichen Bewegungen nach gastrointestinalem Infekt

Eine 24-jährige Patientin stellt sich bei Ihnen abends in der Notaufnahme vor. Ihr waren am Nachmittag zunächst Verspannungen in der Halsmuskulatur aufgefallen. Im weiteren Verlauf bemerkte sie, dass sich der Kopf unwillkürlich zur Seite drehte und es ihr zunehmend schwer fiel, zu schlucken und Gegenstände mit dem Blick zu fixieren. Die neurologische Untersuchung erbringt folgende Befunde: vollständig orientierte Patientin; kein Meningismus; deutlich gestörte Okulomotorik, d. h., die Patientin kann nur unter Anstrengung die Augen in alle Richtungen bewegen, wobei die Bulbi sich anschließend spontan konjugiert nach seitlich oben bewegen und in dieser Stellung verbleiben. Doppelbilder werden dabei nicht angegeben. Der M. sternocleidomastoideus rechts und das Platysma sind deutlich tonisiert, der Kopf wird nach links gedreht gehalten. Der übrige Neurostatus ist unauffällig. Die Patientin hat kein Fieber. Zur Vorgeschichte gibt die Patientin an, seit 2 Tagen an einem Brechdurchfall zu leiden. Die gastrointestinalen Beschwerden hätten sich jedoch nach mehrmaliger Einnahme von „Tropfen gegen die Übelkeit“ wieder gebessert.

98.1 Nennen Sie die wesentlichen klinischen Auffälligkeiten!

Die Patientin gibt an, dass sie mehrfach 30 Tropfen MCP (= Metoclopramid) genommen habe.

98.2 Welche Diagnose ist nun wahrscheinlich? Welche therapeutischen Maßnahmen ergreifen Sie daher?

98.3 Welche anderen Erkrankungen können ähnliche Symptome hervorrufen?

98.4 Geben Sie der Patientin Ratschläge für zukünftiges Verhalten? Wenn ja, welche?

37-jährige Patientin mit subakuter Gangstörung und Inkontinenz

Eine 37-jährige Patientin stellt sich in Ihrer Praxis mit einer innerhalb weniger Tage subakut aufgetretenen Gangstörung vor. Bei genauerer Nachfrage gibt die Patientin auch Probleme beim Wasserlassen an. Sie habe einen imperativen Harndrang entwickelt und häufig gehe auch schon mal etwas „daneben“. In der klinischen Untersuchung stellen Sie ein spastisch-ataktisches Gangbild und gesteigerte Muskeigenreflexe an den unteren Extremitäten fest. Die Sensibilität an den Beinen scheint gegenüber den Armen vermindert. An den oberen Extremitäten und im Gesichtsbereich finden Sie keine Auffälligkeiten.

99.1 Sie überweisen die Patientin zu einer MRT. Welche Region lassen Sie vordringlich untersuchen? Begründen Sie Ihre Antwort!

99.2 Welche Ursachen kommen differenzialdiagnostisch in Frage?

Bei der angeforderten Bildgebung ergibt sich der in Abb. 99.1 dargestellte Befund.

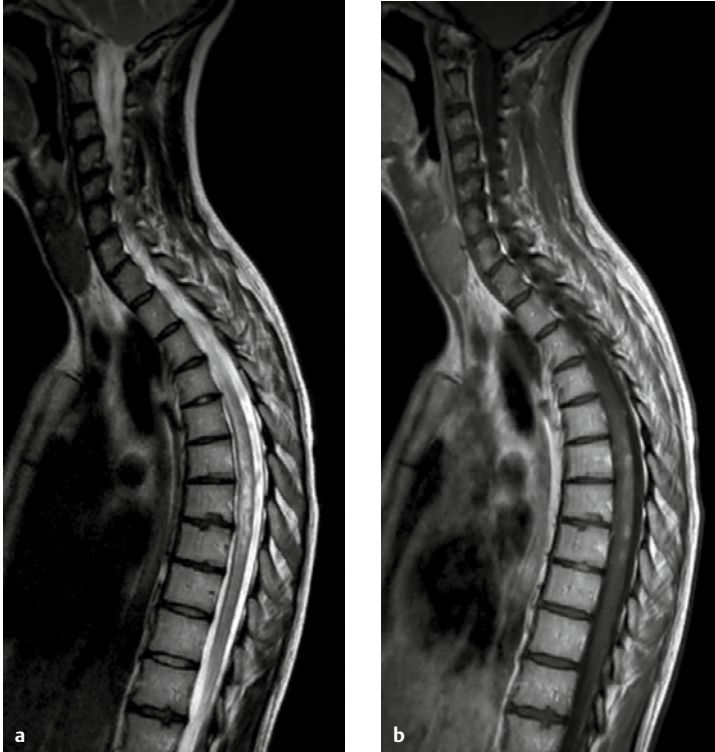

Abb. 99.1 MRT der BWS. **a** T2 sagittal. **b** T1 mit KM sagittal.

99.3 Beschreiben Sie den Befund und ordnen Sie ihn differenzialdiagnostisch ein!

Am nächsten Tag erhalten Sie einen Anruf der Patientin mit der Bitte um einen Notfalltermin. Sie könne auf dem rechten Auge nun nichts mehr sehen.

99.4 Welche Diagnose ist bei dieser Symptomkombination wahrscheinlich? Welche Untersuchung kann Ihren Verdacht bestätigen?

75-Jähriger mit belastungsabhängiger Einschränkung der Gehstrecke

Ein 75-jähriger wird vom Hausarzt zu Ihnen überwiesen. Er habe in den letzten Monaten zunehmend Probleme beim Gehen und müsse häufig stehenbleiben, weil die Beine schwer würden und die Kraft nachlasse. Zunehmend habe er auch Rückenschmerzen, eben „die üblichen Dinge im Alter“. Wandern sei eines seiner Hobbys gewesen, das könne er aber kaum noch: Besonders bergab habe er Schmerzen und Taubheitsgefühle in den Oberschenkeln. In der neurologischen Untersuchung finden Sie beidseits ausgefallene Achillessehnenreflexe. Die Hüftbeugung rechts erscheint fraglich überwindbar. Der Patellarsehnenreflex ist im Seitenvergleich links schwächer. Im Beinvorhalteversuch kommt es nach wenigen Sekunden zu einem Absinken beidseits. Die Fußpulse sind symmetrisch schwach tastbar. In der Vibrationsprüfung wird an den Großzehengrundgelenken beidseits 5/8 angegeben, weitere Sensibilitätsstörungen finden Sie nicht. Der Befund an den oberen Extremitäten ist unauffällig. Die Ehefrau des Patienten berichtet, in der Zeitung von der „Schaufensterkrankheit“ gelesen zu haben, und fragt, ob ihr Mann diese wohl habe.

100.1 Welche beiden wesentlichen Differenzialdiagnosen dieses Syndroms kennen Sie? Wie unterscheiden sich diese klinisch?

100.2 Stellen Sie eine Verdachtsdiagnose! Welche der angegebenen neurologischen Symptome halten Sie für spezifisch?

Sie veranlassen ein MRT der Lendenwirbelsäule (Abb. 100.1).

100.3 Befunden Sie das MRT!

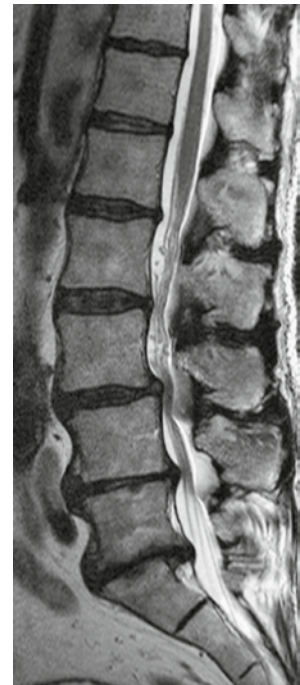



Abb. 100.1 MRT des Patienten.



© Studio Nordbahnhof, Stuttgart

Antworten und Kommentare

Fall 1 Schubprophylaxe bei MS

1.1 Halten Sie den Wunsch der Patientin für gerechtfertigt? Von welchen Kriterien lassen Sie sich bei Ihrer Entscheidung leiten?

Sollte es unter der genannten Therapie tatsächlich zu 4 Schüben gekommen sein, ist der Wunsch sicher gerechtfertigt und ein Umsetzen geboten! Grundlage der Entscheidung ist das sog. **NEDA-Konzept** (= No Evidence of Disease Activity). In den **Kategorien Schubfrequenz, Progression und MRT-Veränderungen** soll keine Verschlechterung unter der MS-Schubprophylaxe auftreten. Dieses ehrgeizige Konzept ist naturgemäß nicht immer komplett umzusetzen, aber als ideales Therapieziel zu sehen. Folgendes ist zu tun bzw. zu erfragen:

- Wie waren die Symptome der 4 Schübe, welche neurologischen „Systeme“ (z. B. Sensibilitätsstörung, Blasenstörung, Lähmungen, zerebelläre Probleme etc.) waren betroffen, kam es zu einer vollständigen Rückbildung oder bestehen Residuen? Eine Plausibilitätsprüfung muss immer erfolgen: Nicht jedes „Kribbeln“ ist gleich ein „Schub“ („Schub“ bedeutet neues oder reaktiviertes neurologisches Defizit über mindestens 24 h Dauer; letztes Schubereignis muss mindestens 30 Tage zurückliegen! Ausschluss anderer Symptomursachen wie z. B. eines CTS bei Kribbelparästhesien in den Fingern).
- Die Frage nach der Regelmäßigkeit der Interferon-Applikation und nach möglichen Nebenwirkungen der Therapie.
- Durchführung eines kompletten neurologischen Befundes inklusive Bestimmung der Expanded Disability Status Scale (EDSS, s. Tab. 100.1), evtl. weitere Testverfahren wie MSFC (MS Functional Composite Scale) zur Abschätzung bzw. Bestimmung der Krankheitsprogression; evtl. neurophysiologische Untersuchungen mit Vergleich der Vorbefunde (SEP, AEP, MEP, VEP).
- Durchsicht älterer MRT-Aufnahmen von Gehirn, HWS sowie BWS und Vergleich mit aktuellen Aufnahmen.

1.2 Welche Maßnahmen stehen zur Schubprophylaxe bei schubförmiger MS (RRMS) generell zur Verfügung? Gliedern Sie nach der „Wirkstärke“ und geben Sie die Applikationsform an!

- **Milde/Moderate Verläufe:** Schubratenreduktion um 30%; Interferon Beta 1a s.c. und i.m.; Interferon Beta 1b s.c.; pegyliertes Interferon Beta

1a s.c.; Glatirameracetat (= CoPolymer 1) s.c.; Teriflunomid oral

- **Moderate bis schwere Verläufe:** Schubratenreduktion um 50%; Dimethylfumarat oral; Fingolimod oral; Daclizumab s.c.
- **Schwere bis hochaktive Verläufe:** Schubratenreduktion um 60–80%; Natalizumab per inf.; Alemtuzumab per inf.
- **Reservemittel bei hochaktiven Verläufen:** Mitoxantron per inf.; Cyclophosphamid per inf.; experimentelle Verfahren im Rahmen von Studien
- **Geringe Bedeutung bei eher schlechter Evidenzlage bei milden/moderaten Verläufen** haben Azathioprin und IVIG (Letztere allenfalls noch bei einem Schub in der Schwangerschaft oder Stillzeit).

1.3 Welche der genannten Substanzen kämen für Sie in diesem konkreten Fall in die engere Auswahl? Begründen Sie!

Da es unter regelmäßiger Applikation eines Interferonpräparates zu 4 weiteren Schüben, Verschlechterung mit bleibenden Symptomen und neuen MRT-Herden gekommen ist, muss unbedingt ein **Medikament mit höherer Wirkstärke** angeboten werden.

In Frage kommen zunächst Dimethylfumarat, Fingolimod, Daclizumab, Natalizumab und Alemtuzumab. Aufgrund der relativ hohen lesion load im MRT und relativ rascher Verschlechterung im EDSS sind **Natalizumab und Alemtuzumab zu bevorzugen** (benigne MS = EDSS < 3 nach 15-jährigem Verlauf!).

1.4 Sie empfehlen auch nichtmedikamentöse und ggf. weitere medikamentöse Maßnahmen. Welche könnten dies in diesem Fall sein?

- **Physiotherapie und Ergotherapie:** regelmäßig bei zerebellärem Tremor und Gangstörung.
- **Medikamentös:** Bei störendem Tremor kann z. B. **Dociton** eingesetzt werden.
- **Vitamin-D-Supplementation:** bei laborchemischem Vitamin-D-Mangel (Spiegel < 30 ng/ml); es gibt eine gewisse Evidenz eines protektiven Effekts hohem Vitamin-D-Spiegel.
- **Rauchen:** Ein nicht zu unterschätzender Risikofaktor für die Progredienz der MS und die Letalität ist das Rauchen (schnellere sekundäre Progredienz, schneller kognitiver Abbau, verkürzte Lebenserwartung). Es ist unbedingt einzustellen; ggf. **Raucherentwöhnung** durchführen lassen.

Cannabis hat nur geringe antispastische Effekte, geraucht führt es nach ca. 1 Jahr zu messbaren signifikanten kognitiven Einbußen.

- **Wichtig:** Blasenstörungen, mögliche Depressionen oder eine Fatigue-Problematik sind vielen Patienten peinlich und werden daher oft nicht erwähnt. Fragen Sie explizit danach und leiten Sie ggf. eine entsprechende Behandlung ein (s. Fall 67).

1.5 Welche wichtige potenzielle Nebenwirkung müssen Sie kennen und die Patientin darüber schriftlich aufklären?

Bei Natalizumab handelt es sich um eine allgemein **sehr gut verträgliche Substanz**. In **seltenen Fällen** kannes zum **Auftreten einer PML** (Progressive multifokale Leukenzephalopathie; Stand 2016: ca. 700 Fälle bei mehr als 160.000 Patienten; Neufälle ca. 100/a) durch Reaktivierung des JC-Virus im Gehirn kommen (Erwachsenendurchseuchung >90%). PML ist **potenziell tödlich**, das Risiko ihres Auftretens steigt mit positivem AK-Status im Serum. Mit zunehmender Behandlungsdauer kommt es dabei zur Serumkonversion (v.a. ab einer Behandlungsdauer >2 Jahre), auch steigt das Risiko nach einer vorherigen immunsuppressiven Behandlung (z.B. mit Mitoxantron oder nach onkologischer Chemotherapie). Es empfiehlt sich daher der primäre Einsatz von Natalizumab erst nach Bestimmung der **JCV-AK**. Im positiven Fall ist die Natalizumab-Gabe zwar möglich, aber sorgfältig abzuwägen. Das Risiko einer PML bei negativen JCV-AK liegt bei <1:10.000. Eine genauere Risikostratifizierung bei positivem JCV-AK-Status ist mittels **JCV-AK-Index** möglich (hohes PML-Risiko bei Werten >0,9), evtl. auch durch das Adhäsionsmolekül L-Selectin (ein Abfall im Blut signalisiert ein erhöhtes PML-Risiko).

Kommentar

Definition und Einsatz: Die Schubprophylaxe stellt ein eigenes, komplexes Thema in der MS-Behandlung dar. Fast jedes Jahr werden neue Substanzen zugelassen, die allerdings neben unterschiedlichen Applikationsformen, Dosen und Dosisintervallen durchaus unterschiedliche Wirkstärken, Nebenwirkungsraten und Kosten haben. All dies ist bei der Auswahl des Präparates zu berücksichtigen.

Eine Rezidivprophylaxe sollte **spätestens nach dem 2. Schub** oder bei Nachweis einer Progression der Krankheitsaktivität im MRT begonnen werden. Bereits **nach dem 1. Schub oder bei KIS** kann und soll eine Rezidivprophylaxe gegeben werden, wenn **Kriterien einer hohen Rezidivwahrscheinlichkeit**

vorliegen (s.a. Frage 67.5). Die Auswahl des Präparates zur Schubprophylaxe ist stark von der Verlaufsform und Krankheitsaktivität der MS abhängig.

Basistherapie: Zur **Prophylaxe der schubförmigen MS (RRMS)** stehen als Basistherapie die **Interferon-Präparate** Interferon-β-1a zur i.m.-Applikation (Avonex®), Interferon-β-1a zur s.c.-Applikation (Rebif®), Interferon-β-1b (Betaferon®, Extavia®) zur s.c.-Applikation, das pegylierte Interferon β-1a (Plegridy®, s.c.) sowie das Polypeptidgemisch **Glatirameracetat** (Copaxone®, GA, s.c.) zur Verfügung. Nach aktueller Datenlage sind die Substanzen als gleichwertig einzustufen. Typische **Nebenwirkungen** sind grippeartige Beschwerden, die durch prophylaktische Einnahme von Paracetamol oder NSAR 30 min vor Injektion kupiert werden können, sowie Lokalreaktionen an der Einstichstelle bei s.c.-Gabe. Bei Unverträglichkeit oder unzureichender Reduktion der Schubrate kann zwischen den Präparaten gewechselt werden.

Bei **sekundär-progredientem Verlauf (SPMS)** mit **zusätzlich aktiven Schüben** (klinisch und im MRT) können ebenfalls Interferone oder GA eingesetzt werden. Bei **primär-progredientem Verlauf (PPMS)** sind sie dagegen **nicht wirksam**.

Ebenfalls als Basistherapeutikum mit in etwa gleicher Wirkstärke steht **oral Teriflunomid (Aubagio®)** zur Verfügung (14mg 1x/d). Die Vorläufersubstanz ist das in der Rheumatologie bekannte Leflunomid (Ara-va®), das off-label ebenfalls eingesetzt werden kann. Das Präparat hemmt die Pyrimidinsynthese und damit die Proliferation von B- und T-Lymphozyten. Wegen Teratogenität muss eine Kontrazeption erfolgen; weitere relevante unerwünschte Wirkungen sind Übelkeit, Diarrhö, Haarausfall und Erhöhung der Leberwerte. Bei Gravidität erfolgt aufgrund der langen HWZ ein Wash-out mit Aktivkohle oder Cholestyramin.

Immunglobuline (ivIg) sind bei MS **begrenzt wirksam**. Sie spielen eine Sonderrolle bei der Behandlung in der **Schwangerschaft**, da andere Chemotherapeutika aufgrund potenzieller Teratogenität nicht eingesetzt werden können. **Azathioprin** ist bei schlechter Studienlage nur als **Ausweichpräparat** zu verstehen (z.B. falls AZT wegen anderer Erkrankungen benötigt wird).

Dimethylfumarat (DMF; Tecfidera®; oral 2x 240mg) zeigt eine stärkere Wirksamkeit als die bereits erwähnten Medikamente, wird aber meist noch als **Basistherapeutikum** aufgefasst. Nach aktuelleren Daten ist es ähnlich gut schubratenreduzierend wie das zur Eskalationstherapie eingesetzte Fingolimod.

Der Wirkmechanismus von Dimethylfumarat ist ungeklärt, derzeit wird v. a. die Reduktion antiinflammatorischer B-Zellen und die Reduktion von CD-8-Zellen angenommen. Der Einsatz von DMF erfordert engmaschige BB-Kontrollen, bei Lymphozyten $<0,5 \times 10^9/l$ sollte die Therapie ausgesetzt werden. Problematisch kann eine lang anhaltende ausgeprägte Lymphopenie sein, die auch nach Pausierung im Durchschnitt bis zu 6 Monate anhält. Insgesamt sind bis dato 5 PML-Fälle beschrieben (alle unter deutlicher Lymphopenie), wobei wohl nicht die absolute Lymphopenie, sondern v. a. die Dauer der CD4- und CD8-Depletion das Risiko für die PML darstellen könnte. Evtl. ist ein höheres Alter ein Risikofaktor für PML. Häufig treten gerade zu Beginn der Behandlung Magen-Darm-Beschwerden und eine Flush-Symptomatik auf, weswegen einschleichend aufdosiert wird (Beginn mit 2×120 mg oder niedriger).

Für RRMS ist seit 2016 **Daclizumab** (150 mg s.c. alle 4 Wochen; Zinbryta®) zugelassen mit ähnlicher Schubratenreduktion wie DMF und Fingolimod. Die Substanz ist **auch bei SPMS einsetzbar** und ist ein monoklonaler AK gegen Interleukin-2-Rezeptoren (anti CD25). In den Zulassungsstudien war es gut verträglich. Nebenwirkungen sind Hautreaktionen an der Einstichstelle und ein Anstieg der Leberwerte; es besteht eine gewisse Anfälligkeit für leichte Infekte der oberen Atemwege und Urogenitalinfekte. **Aufgrund eines Todesfalles mit akutem Leberversagen 2017 wird die Zulassung durch die EMA aktuell geprüft!**

Eskalierende Immuntherapie: Für MS-Patienten, die **trotz Basistherapie weiter ≥ 1 Schub/Jahr** (verbunden mit neuen, KM-aufnehmenden Herden im MRT) erleiden, und für Patienten mit **primär hochaktiver MS** (≥ 2 Schübe/Jahr mit Behinderungsprogression und Auftreten neuer, KM-aufnehmender Herde im MRT) stehen im Sinne einer eskalierenden Immuntherapie die Medikamente **Natalizumab** (Tysabri® seit 2006), seit 2011 **Fingolimod** (Gilenya®) und seit 2013 **Alemtuzumab** (Lemtrada®) zur Verfügung:

- **Natalizumab** ist ein **monoklonaler Antikörper**, der das Anheften aktivierter T-Lymphozyten an Endothelzellen blockiert und damit eine Diapedese der T-Zellen in das ZNS verhindert. Die Substanz wird $1 \times /$ Monat als Infusion appliziert. Problematisch ist die Gefahr einer **Induktion einer progressiven multifokalen Leukenzephalopathie** (PML) durch **endogene Reaktivierung des JC-Virus** mit potenziell letalem Ausgang (s. Frage 1.5). Ungeklärt ist auch ein sinnvolles „Ausschleich- oder Umsetzschema“, insbesondere, wenn plötzlich JCV-AK

nachweisbar werden. Bislang wird in den meisten Fällen auf Fingolimod umgesetzt, möglich wäre aber auch der Einsatz von DMF (mit möglicher Schubratensteigerung) oder Rituximab (Off-Label).

- Der Sphingosin-1-Phosphat-Rezeptormodulator **Fingolimod** hemmt ebenfalls die Invasion von Lymphozyten in das ZNS und steht als orales Präparat zur Verfügung (Dosis: $1 \times 0,5$ g/d). Insbesondere aktivierte Lymphozyten werden dabei in Lymphknoten „zurückgehalten“. Kontraindikationen sind schwere Lebererkrankungen und höhergradige AV-Blockierungen. Wegen der **Gefahr von Bradykardien** muss die Erstgabe unter kontinuierlicher oder stündlicher **Puls- und RR-Überwachung** (kontinuierliche EKG-Ableitung über ≥ 6 Stunden empfohlen) erfolgen, die Risiken einer relevanten Bradykardie oder eines relevanten AV-Blockes wurden aber eher überschätzt. Auch sind regelmäßige **augenärztliche Kontrollen** wegen möglicher Entwicklung eines Makulaödems notwendig. Neuere und selektivere S1-P-Modulatoren mit evtl. geringeren kardialen Nebenwirkungen (Siponimod für SPMS, Ozanimod) sind in Erprobung.
- **Alemtuzumab** ist ein hochwirksamer Depletor von CD52-positiven B- und T-Lymphozyten, dessen Wirkung viele Monate anhält und eine Art Rekonstitution der Immuntoleranz bei weitgehendem Erhalt des angeborenen Immunsystems hervorruft. Die Applikation erfolgt per infusionem mit 12 mg/d über 5 d unter Komedikation von i. v. Prednisolon, NSAR, Antihistaminika zur Prophylaxe häufiger infusionsassoziiierter Reaktionen; **„Auffrischung“ nach 1 Jahr** (3×12 mg/d). Zugelassen ist die Substanz bei RRMS i. S. e. „aktiven“ Erkrankung, definiert durch Bildgebung oder klinischen Befund und somit sehr weit gefasst. In praxi erfolgt deren Einsatz dann, wenn es unter einem Basistherapeutikum zu mindestens 2 Schüben/2 Jahren kommt und eine progrediente Behinderung vorliegt (mindestens 1 Punkt auf der EDSS bei EDSS $< 5,5$, ansonsten genügt $\frac{1}{2}$ Punkt bei EDSS $> 5,5$). Die **Vorbereitung und Therapiebegleitung ist anspruchsvoll** (z. B. VZV-Impfung seronegativer Patienten vor der Erstinfusion, Gabe von Aciclovir über mindestens 1 Monat zur Herpesinfektionsprophylaxe), häufige Nebenwirkungen sind z. B. **autoimmunbedingte Schilddrüsenfunktionsstörungen** in 30–40% der Fälle, selten auch einmal eine **Immuntrombozytopenie** oder ein **Goodpasture-Syndrom**. Erstaunlicherweise ist bei ca. $\frac{1}{3}$ der Patienten sogar eine EDSS-Verbesserung im Therapieverlauf nachweisbar.

Ebenfalls gut wirksam in der MS-Therapie ist **Rituximab** (Mabthera®) als monoklonaler AK gegen CD20-Zellen, aus pekuniären Gründen erfolgte allerdings keine Zulassung für die MS-Therapie (Einsatz Off-Label möglich). Seit Anfang 2018 besteht in Europa eine Zulassung für das als Nachfolgepräparat konzipierte Ocrelizumab (Ocrevus®), welches nach einer Eindosierungsphase (300 mg, dann erneut 300 mg nach 2 Wochen) mit einer Dosis von 600 mg als Infusion alle 6 Monate verabreicht wird. Die Anwendung ist möglich für Patienten mit einer aktiven RRMS, aber auch für Patienten mit früher aktiver PPMS (d.h. Alter 18–55 Jahre, EDSS von 3,0–6,5 und einer Krankheitsdauer von unter 10 a mit einem EDSS bis 5,0 bzw. von unter 15 Jahren mit einem EDSS über 5). Bei Patienten mit einer RRMS zeigt sich u.a. eine relative Schubratenreduktion von fast 50%, bei PPMS ergibt sich z.B. eine Reduktion der Behinderungsprogression von rund 25%. Es existiert damit erstmalig eine Substanz, die bei der primär chronischen MS zum Einsatz kommt, bei welcher bislang in Ermangelung guter Alternativen lediglich Kortisonpulstherapien alle 3 Monate (mit schlechter Wirksamkeit) angewandt wurden. Auch im Sinne eines eskalierenden Immuntherapeutikums wurde Ende 2017 das Desoxyadenosin-Analogon Cladribin zur Behandlung hochaktiver schubförmiger MS zugelassen. Die Substanz stellt eine Prodrug dar, die v.a. in Lympho- und Monozyten

durch Phosphorylierung in ein aktives Triphosphat umgewandelt, dann in die DNA eingebaut wird und zur Apoptose dieser Zellen führt. Cladribin (Mavenclad®) wird oral körperrgewichtsadaptiert eingenommen, und zwar jeweils über 5 Tage im Monat 1 und im Monat 2 mit einer Wiederholung im Folgejahr. Ein umfangliches Monitoring ist für diese Substanz, die bislang in der Leukämiebehandlung (z.B. bei der Haarzell-Leukämie) eingesetzt wurde, erforderlich.

Weitere Optionen sind das Chemotherapeutikum **Mitoxantron** bei therapieresistenter, schubförmig-remittierender oder rasch progressiver sekundär-progredienter MS für die Dauer von 2–3 Jahren (kumulative Höchstdosis wegen Kardiotoxizität; leicht erhöhte Malignomraten v.a. für die AML, geringer für das kolorektale Karzinom) sowie **Cyclophosphamid** als Reservemittel bei maligner MS (sehr rasch progrediente MS mit geringem oder fehlendem Therapieansprechen und funktionell schweren bzw. schwersten Ausfällen) und Versagen aller anderen Therapeutika (kumulative Höchstdosis beachten!).

Zusatzthemen für Lerngruppen

- IRIS (Immune Reconstitution Inflammatory Syndrome)
- PML

Fall 2 Migräne

2.1 Für welche Erkrankung sprechen die Symptome?

Migräne mit Aura; Begründung: Auracharakteristika (Seh- und Sprachstörung 30 min vor Beginn der Kopfschmerzen), Intervall zwischen Aura und Kopfschmerz < 1 h, einseitiger Kopfschmerz, pulsierender Schmerzcharakter, vegetative Begleitsymptomatik (Übelkeit, Erbrechen); sensorische Überempfindlichkeit (Licht, Geräusche, Gerüche), rezidivierendes Auftreten seit dem 17. Lebensjahr, typisches Erstmanifestationsalter, familiäre Häufung (Schwester)

2.2 Welche Differenzialdiagnosen müssen Sie bedenken – insbesondere wenn solche Symptome das erste Mal auftreten? Geben Sie jeweils ein mögliches weiteres Symptom an, das Sie zu dieser Erwägung veranlassen könnten!

- **Subarachnoidalblutung:** Vernichtungskopfschmerz, Nackensteife, perakuter Beginn

- **Meningitis bzw. Meningoenzephalitis:** Nackensteife, Photo- und Phonophobie, hohes Fieber, Bewusstseinstörung
- **fokaler epileptischer Anfall** (Differenzialdiagnose zur Aura): anamnestisch bekanntes Anfallsleiden, motorische Phänomene, fokal-neurologische Symptome
- **TIA oder zerebrale Ischämie:** perakutes gleichzeitiges Auftreten der neurologischen Ausfallsymptome, unvollständige Rückbildung
- **zerebrale Blutung:** Halbseitensymptome, Bewusstseinstörung
- **hypertensive Krise:** exzessiv erhöhter Blutdruck

2.3 Welche weiteren Untersuchungen veranlassen Sie? Begründen Sie!

- Ist die Diagnose einer Migräne bisher nicht gestellt und bislang noch keine Bildgebung erfolgt, sollte einmalig ein **CT oder besser MRT** des Kopfes durchgeführt werden.