2 Herz

2.1 Einleitung 245
2.2 Radiologische Methoden 245
2.3 Leitbefunde – vom radiologischen Befund zur Diagnose kardialer Erkrankungen 257
2.4 Wichtige Krankheitsbilder – von der Diagnose zum Befund 258

B

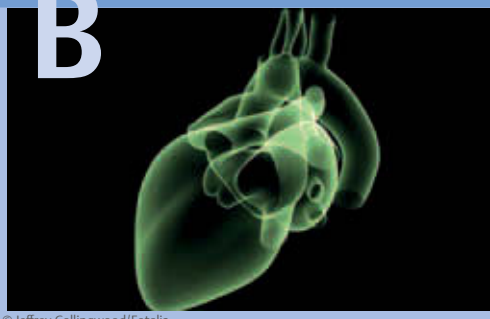

© Jeffrey Collingwood/Fotolia

*F. Schwarz; H. Hetterich; J. Malms**

2.1 Einleitung

Für die Abklärung kardialer Pathologien steht eine Vielzahl an invasiven und nichtinvasiven diagnostischen Verfahren zur Verfügung. Neben den elektrokardiografischen Methoden sind die bildgebenden Verfahren einer der tragenden Pfeiler der kardiologischen Diagnostik. Konventionelle Radiologie, Sonografie, CT, MRT und nuklearmedizinische Methoden wie SPECT und PET ermöglichen neben einer exakten morphologischen Beurteilung auch eine gezielte Untersuchung der kardialen Pumpfunktion sowie der Durchblutung des Myokards (in Ruhe und unter Belastung). Oft ergänzen sich verschiedene Untersuchungsmethoden.

2.1 Einleitung

Bildgebende Verfahren sind tragende Pfeiler der kardiologischen Diagnostik.

2.2 Radiologische Methoden

2.2.1 Konventionelle Röntgendiagnostik

Verfahren

2.2 Radiologische Methoden

2.2.1 Konventionelle Röntgendiagnostik

Verfahren

▶ Merke. Die röntgenologische Basisdiagnostik des Herzens erfolgt mit der **Thoraxübersichtsaufnahme** (Herzfernaufnahme) **im Stehen in 2 Ebenen:**
- posterior-anteriorer Strahlengang (**p.-a.- Bild**)
- seitlicher Strahlengang (**Seitbild**).

Bei beiden Projektionen wird das Herz wegen seiner Nähe zur Filmebene ohne relevanten Projektionsfehler in „Normalgröße" abgebildet (s. a. S.152 ff.).

▶ Merke.

Posterior-anteriorer Strahlengang

Methode: Siehe dorsoventrale Thoraxübersichtsaufnahme (S. 163).

Indikation: Abschätzung der Herzgröße (Transversaldurchmesser).

Beurteilung: Die anatomischen Herz- und Mediastinalstrukturen sind in Abb. **B-2.1** schematisch dargestellt. Der Herzschatten imponiert im Röntgenbild als homogene Fläche, so dass nur über eine sorgfältige Analyse der Konturen und der Größe Rückschlüsse auf Veränderungen einzelner Herzhöhlen möglich sind.

Bestimmung des Transversaldurchmessers: Die röntgenmorphologische Analyse der Herzsilhouette in der Herzfernaufnahme beginnt mit der Größenbeurteilung des Herzens im Vergleich zum Thorax. Beim stehenden Patienten in tiefer Inspiration darf der Herztransversaldurchmesser höchstens halb so groß wie der Thorax-Innendurchmesser sein (**CT-Quotient** ≤ 0,5).
Der Transversaldurchmesser der **Herzsilhouette** ist dabei die Summe der größten Distanz des äußersten rechten und linken Herzrandes von der Mittellinie. Die Größenbestimmung des Herzens im Röntgenbild hat orientierenden Charakter; Volumenberechnungen unter Zuhilfenahme der Seitaufnahme sind angesichts der sehr präzisen Echokardiografie heute obsolet.

▶ Merke. Ein CT-Quotient (cardiothoracic ratio) > 0,5 weist auf eine pathologische Herzvergrößerung hin.

Posterior-anteriorer Strahlengang

Methode: Siehe dorsoventrale Thoraxübersichtsaufnahme (S. 163).
Indikation: Abschätzung der Herzgröße.

Beurteilung: s. Abb. **B-2.1**. Der Herzschatten imponiert als homogene Fläche.

Bestimmung des Transversaldurchmessers: Beim stehenden Patienten in tiefer Inspiration darf er höchstens halb so groß wie der Thorax-Innendurchmesser sein (**CT-Quotient ≤ 0,5**).

Der Transversaldurchmesser der **Herzsilhouette** ist die Summe der größten Distanz des äußersten rechten und linken Herzrandes von der Mittellinie.

▶ Merke.

aus: Reiser u.a., Duale Reihe – Radiologie (ISBN 9783131253248) © 2017 Georg Thieme Verlag KG Stuttgart · New York

B-2.1 Röntgenologische Basisdiagnostik des Herzens: Herzfernaufnahme in 2 Ebenen.

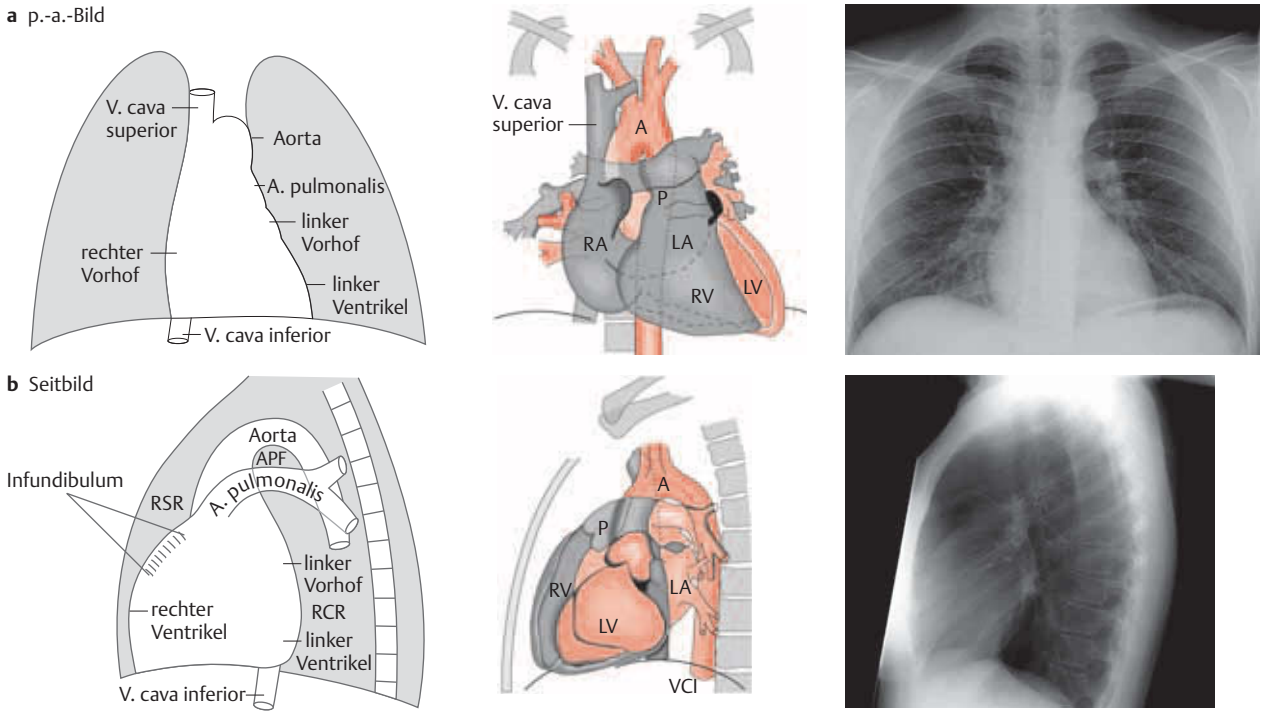

a gibt die anatomischen Strukturen im p.-a.-Bild und **b** im linken Seitbild wieder. Beachte, dass der rechte Ventrikel im p.-a.-Bild nicht randbildend ist.
(A = Aorta, LA = linker Vorhof, LV = linker Ventrikel, P = Truncus pulmonalis, RA = rechter Vorhof, RV = rechter Ventrikel, VCS = Vena cava sup., RSR = Retrosternalraum, RCR = Retrokardialraum, APF = aortopulmonales Fenster).

Bei älteren Patienten ist häufig eine **Dilatation und Elongation der Aorta** im Röntgenbild sichtbar. Der Abstand zwischen Aortenbogen und linker Klavikula ist verringert.

Zu pädiatrischen Thoraxaufnahmen (S. 730).

Seitlicher Strahlengang und Ösophagogramm

Methode: Der Brustkorb liegt dem Stativ linksseitig an. Beide Arme werden über Kopf angehoben. Die Aufnahme erfolgt in maximaler Inspiration (S. 164). Die Seitaufnahme kann mit einem Bariumbreischluck kombiniert werden.

Indikation: Bestimmung von Herzgröße sowie Vergrößerungen von rechtem oder linkem Ventrikel (s. Abb. **B-2.1**).
Beurteilung: Aorta ascendens, Pulmonalarterie und rechter Ventrikel bilden den **ventralen** Rand, linker Vorhof, linker Ventrikel und V. cava inferior bilden den **dorsalen** Rand (Abb. **B-2.1**).
Bestimmung des Herztiefendurchmessers: Dieser wird 2 cm oberhalb der Kreuzungsstelle zwischen V. cava inferior und der Kontur des linken Ventrikels gemessen. Nimmt er an Größe zu, verkleinert sich im Seitbild der **Retrokardialraum** (Abb. **B-2.2**).

Bei nahezu jedem über 50-jährigen Patienten ist infolge physiologischer Alterungsprozesse eine **Dilatation und Elongation** der Aorta im Röntgenbild zu beobachten. Die Aorta ascendens überragt den Schatten der V. cava superior und wird an dieser Stelle rechtsseitig randbildend. Diese Aortenelongation ist zudem an einer Verringerung des Abstandes zwischen Aortenbogen und der linken Klavikula zu erkennen, der normalerweise über 2 cm liegt.
Zur Beurteilung pädiatrischer Thoraxaufnahmen (S. 730).

Seitlicher Strahlengang und Ösophagogramm

Methode: Der Brustkorb des Patienten liegt dem Stativ linksseitig an, um eine vergrößerte Abbildung des Herzens zu vermeiden. Beide Arme werden über den Kopf angehoben, die Aufnahme erfolgt in maximaler Inspiration (S. 164). Für kardiologische Fragestellungen kann die Seitaufnahme mit einem Bariumbreischluck zur Darstellung des Ösophagus und damit indirekt des linken Vorhofs und linken Ventrikels (Ösophagogramm) kombiniert werden.

Indikation: Bestimmung der Herzgröße (Herztiefendurchmesser), Unterscheidung von Größenveränderungen des rechten oder linken Ventrikels (s. Abb. **B-2.1**).

Beurteilung: In kraniokaudaler Reihenfolge wird der **ventrale** Rand der Herzsilhouette von Aorta ascendens, Hauptstamm der Pulmonalarterie und rechtem Ventrikel gebildet; der **dorsale** Herzrand von linkem Vorhof, linkem Ventrikel und V. cava inferior (Abb. **B-2.1**).
Bestimmung des Herztiefendurchmessers: Gemessen wird der Herztiefendurchmesser 2 cm oberhalb der Kreuzungsstelle zwischen V. cava inferior und der Kontur des linken Ventrikels.
Bei Größenzunahme des **Herztiefendurchmessers** im Seitbild verkleinert sich der **Retrokardialraum**. Die dorsale Kontur des linken Ventrikels überragt die hintere Begrenzung der V. cava inferior um mehr als 1,5 cm.

aus: Reiser u.a., Duale Reihe – Radiologie (ISBN 9783131253248) © 2017 Georg Thieme Verlag KG Stuttgart · New York

B-2.2 Schematische Darstellung des Ösophagogramms im linken Seitbild.

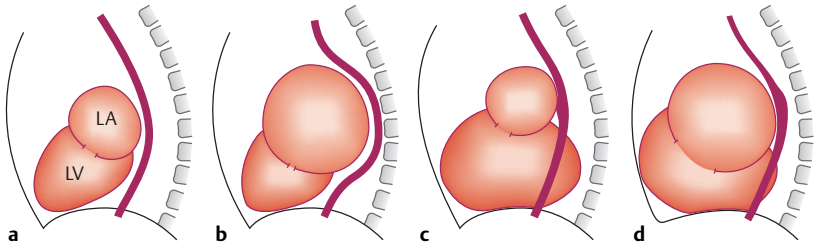

Beachte die Verkleinerung des Retrokardialraums (b, c, d), die Verlagerung der Speiseröhre auf Vorhofebene (b) und die Ausbuchtung des linken Ventrikels hinter dem kontrastmittelmarkierten Ösophagus (c). Letzteres ist bei linksatrioventrikulärer Herzhöhlenvergrößerung weniger ausgeprägt (LA = linker Vorhof, LV = linker Ventrikel).
a Normal.
b Linksatriale Hypertrophie.
c Linksventrikuläre Hypertrophie.
d Kombinierte linksatrioventrikuläre Hypertrophie.

Eine Einengung des Retrokardialraumes kann durch einen vergrößerten oder dorsal verlagerten linken Ventrikel oder/und Vorhof verursacht sein (Abb. **B-2.2**).
Bei linksventrikulärer Herzvergrößerung überragt die linke Herzkammer die kontrastierte Speiseröhre nach dorsal; seltener tritt eine Dorsalverlagerung des Ösophagus auf. Eine Vergrößerung des linken Vorhofs wird an einer umschriebenen Dorsalverlagerung der Speiseröhre in Vorhofhöhe erkannt (Abb. **B-2.2**). Auch Verlaufsanomalien der Aorta und der supraaortalen Gefäße gehen mit Verlagerungen und Impressionen der Speiseröhre einher.
Einengungen des **Retrosternalraumes** weisen auf eine Vergrößerung des rechten Ventrikels hin.

Bei linksventrikulärer Herzvergrößerung überragt die linke Herzkammer die kontrastierte Speiseröhre nach dorsal. Bei Vergrößerung des linken Vorhofs verlagert sich der Ösophagus auf Vorhofhöhe nach dorsal (Abb. **B-2.2**).

Einengungen des **Retrosternalraums** weisen auf eine Vergrößerung des rechten Ventrikels hin.

2.2.2 Echokardiografie

Methoden und Indikationen: Die Echokardiografie zählt zu den Standarduntersuchungsverfahren in der Diagnostik von Herzerkrankungen. Folgende Verfahren sind zu unterscheiden (Abb. **B-2.3**):

- **M-Mode** (M = Motion): eindimensionale Ultraschallmessung in Beziehung zur Zeit, ermöglicht die Darstellung charakteristischer Klappenbewegungen sowie Messung der Herzwanddicke und der Größe der Herzhöhlen abhängig vom Herzzyklus. Hauptindikation ist die **Funktionsanalyse der Klappen**.
- **B-Mode**: zweidimensionale Echtzeitsonografie; dieses Verfahren erlaubt eine (flächenhafte) Beurteilung sämtlicher kardialer Strukturen, wobei die morphologische Beurteilung im Vordergrund steht. Rippen-, Muskel-, Fettanteile, aber auch pulmonale Erkrankungen (z. B. Emphysem) können die **transthorakale** US-Diagnostik beeinträchtigen. Bei der **transösophagealen** Echokardiografie **(TEE)** wird die Ultraschallsonde in den mittleren Ösophagusabschnitt vorgeführt. Mit diesem Verfahren gelingt eine genaue und hochauflösende Darstellung v. a. der dorsalen Herzabschnitte (z. B. bei V. a. **Endokarditis** oder **Vorhofthromben**).
- **Doppler-Methode**: Nachweis und Quantifizierung von **Klappenfehlern** sowie intrakardialer **Blutfluss**- und **Druckverhältnisse**.
  - **CW**-(continous-wave-)Doppler: Analyse hoher Flussgeschwindigkeiten (z. B. bei Aortenstenose), jedoch keine Aussage über die Entstehungstiefe möglich.
  - **PW**-(pulsed-wave-)Doppler: Tiefenbereich ist wählbar, eine exakte Bestimmung hoher Flussgeschwindigkeiten ist jedoch nicht möglich.
- **Farb-Doppler**: Simultane Abbildung von zweidimensionalem Ultraschallbild und Doppler-Effekt des strömenden Blutes. Dabei wird der Blutfluss abhängig von der Flussrichtung und -geschwindigkeit farbcodiert sichtbar gemacht. So können **Klappeninsuffizienzen** und **Shuntvitien** besser erkannt werden.
- **Kontrastmittelechokardiografie**: Ultraschallkontrastmittel bestehen aus Mikrobläschen, welche Ultraschallwellen stark reflektieren. Durch i. v.-Applikation während der Echokardiografie wird die Kontrastierung des Herzens erheblich verbessert. Bei Verwendung nicht lungengängiger KM wird im linken Herzen normalerweise kein Echokontrast sichtbar, da die Mikrobläschen die kapillare Lungenstrombahn nicht passieren können. Der Nachweis reflektierender Mikrobläschen in beiden Ventrikeln bedeutet dann z. B., dass ein Septum-Defekt mit Rechts-Links-Shunt besteht. Indikation: v. a. zum Nachweis von **Shuntvitien** bzw. komplexer **kongenitaler Vitien**. Seltener kommen bei bestimmten Fragestellungen (z. B. Abgrenzung von Raumforderungen im linken Ventrikel) auch lungengängige KM zur Anwendung.

2.2.2 Echokardiografie

Methoden und Indikationen: Verfahren der Echokardiografie (Abb. **B-2.3**):

- **M-Mode:** eindimensionale Ultraschallmessung in Beziehung zur Zeit. Hauptindikation: Funktionsanalyse der Klappen.
- **B-Mode:** zweidimensionale Echtzeitsonografie; erlaubt die morphologische Beurteilung sämtlicher kardialer Strukturen. Bei der **transösophagealen** Echokardiografie **(TEE)** wird die Sonde in den mittleren Ösophagus eingeführt. Dadurch gelingt eine genaue Darstellung v. a. der dorsalen Herzabschnitte.
- **Doppler-Methode:** Zum Nachweis und zur Quantifizierung von Klappenfehlern und intrakardialer Blutfluss- und Druckverhältnisse. Man unterscheidet den **CW**-(continous-wave-)Doppler zur Analyse hoher Flussgeschwindigkeiten vom **PW**-(pulsed-wave-)Doppler mit wählbarem Tiefenbereich.
- **Farb-Doppler:** Simultane Abbildung von zweidimensionalem Ultraschallbild und Doppler-Effekt des strömenden Blutes, das farbcodiert sichtbar gemacht wird.
- **Kontrastmittelechokardiografie:** Zum Nachweis von Shuntvitien bzw. komplexen kongenitalen Vitien. Meist werden nicht lungengängige KM verwendet, die die kapillare Lungenstrombahn nicht passieren können. Deshalb wird im linken Herzen nur dann ein Echokontrast sichtbar, wenn ein Rechts-links-Shunt besteht.
- **Belastungs-(Stress-)Echokardiografie:** Zur Beurteilung regionaler Wandbewegungsstörungen, v. a. Ausschluss einer KHK.

aus: Reiser u.a., Duale Reihe – Radiologie (ISBN 9783131253248) © 2017 Georg Thieme Verlag KG Stuttgart · New York

B-2.3 Echokardiografische Verfahren.

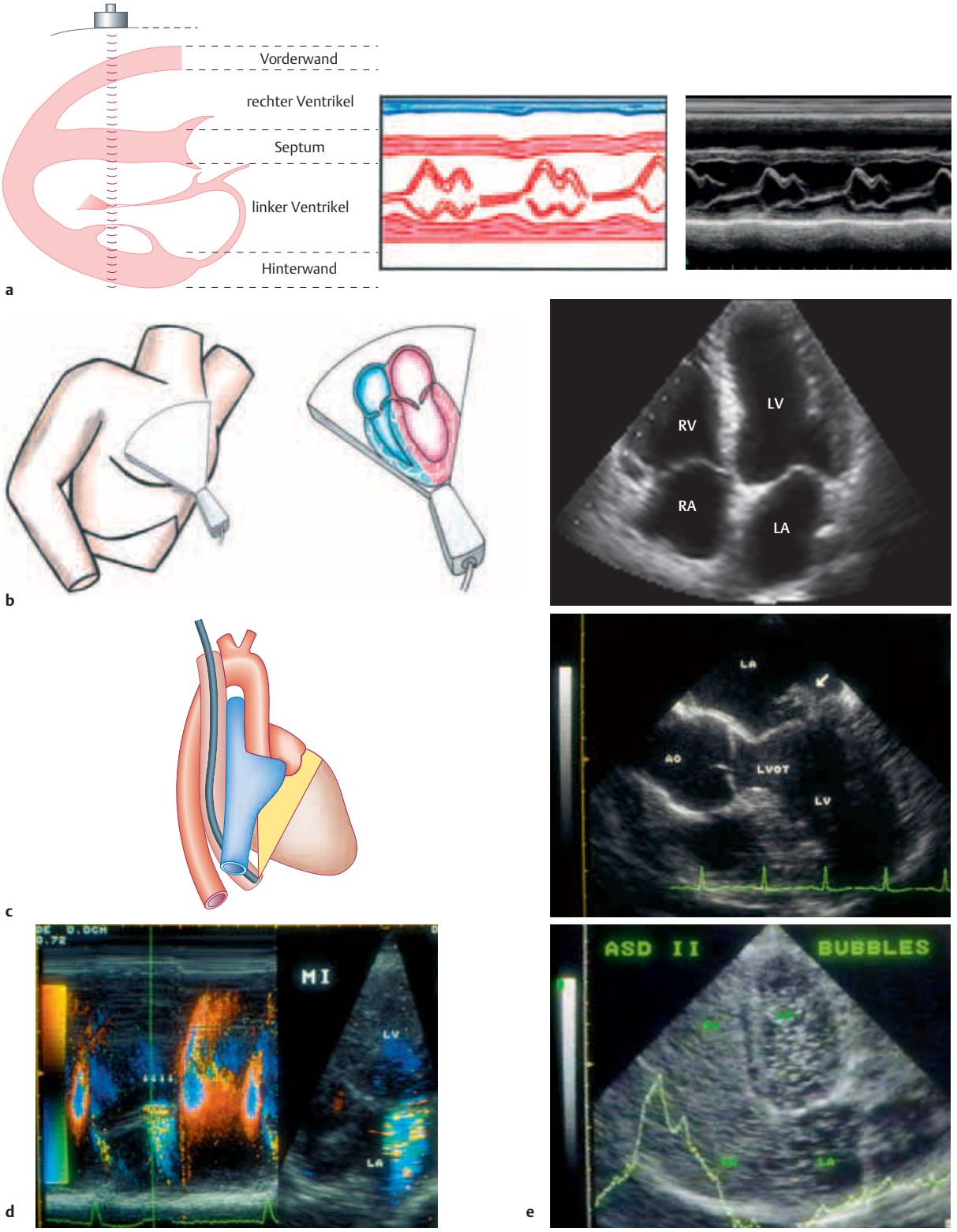

a Eindimensionale M-Mode-Echokardiografie. Die X-Achse entspricht der Zeit, die Y-Achse der räumlichen Position der untersuchten Strukturen.
b Zweidimensionales transthorakales echokardiografisches Bild (sog. „apikaler Vierkammerblick"). LA = linker Vorhof, RA = rechter Vorhof, LV = linker Ventrikel, RV = rechter Ventrikel. Die AV-Klappen sind geschlossen.
c Zweidimensionales transösophageales echokardiografisches Bild. Patient mit partiellem Abriss des subvalvulären Halteapparates des hinteren Mitralklappensegels (Pfeil), das in den linken Vorhof prolabiert.
d Farbcodierte Dopplerechokardiografie mit Nachweis eines deutlichen systolischen transmitralen Refluxes in den linken Vorhof.
e Kontrastmittelechokardiografie bei einem Patienten mit einem Vorhofseptumdefekt vom Sekundum-Typ (ASD II) mit Kontrastmittelübertritt vom rechten (RA) in den linken (LA) Vorhof und konsekutiver echoreicher Signalreflexion durch das KM auch im linken Ventrikel.
(Teilabb. a [Mitte/rechts], b aus Böhmeke T, Schmidt A. Checkliste Echokardiografie. Stuttgart: Thieme; 2015)

aus: Reiser u.a., Duale Reihe – Radiologie (ISBN 9783131253248) © 2017 Georg Thieme Verlag KG Stuttgart · New York

- **Belastungs-(Stress-)Echokardiografie**: Echokardiografie unter gleichzeitiger Steigerung der Herzarbeit (z. B. Fahrradergometrie, pharmakologisch) zur Beurteilung regionaler Wandbewegungsstörungen. Hauptindikation ist der **Ausschluss einer KHK**.

▶ Klinischer Fall. Bei einem 44-jährigen Patienten wurden aufgrund eines IgM-Plasmozytoms Plasmapheresen durchgeführt (zur Akutbehandlung eines Hyperviskositätssyndroms infolge des hohen IgM-Paraproteins). Hierzu wurden wiederholt Sheldon-Katheter über die rechte und linke V. jugularis interna implantiert. Ein zunächst foudroyant verlaufendes Krankheitsbild erzwang eine gleichzeitige intensive Chemotherapie. Die Gesamtsituation konnte gebessert werden. In der 7. Woche nach Aufnahme entwickelte der Patient jedoch septische Fieberschübe. In der Echokardiografie zeigten sich erhebliche Vegetationen auf der Trikuspidalklappe im Sinne einer Trikuspidalklappenendokarditis (Abb. **B-2.4a**). Der Patient verstarb wenige Tage später. Der Sektionsbefund der Trikuspidalklappe ist in Abb. **B-2.4b** dargestellt. Die Trikuspidalklappe wird im Vergleich zur Mitral- und Aortenklappe selten durch eine Endokarditis befallen. Bei i. v.-Drogenabhängigen, Dialysepatienten oder Patienten mit lange verweilendem zentralvenösen Zugang kommen Endokarditiden der Trikuspidalklappe gehäuft vor. Bei diesem Patienten wurden die Keime über den Sheldon-Katheter eingeschleppt.

B-2.4 **Endokarditis der Trikuspidalklappe.**
a In der Echokardiografie deutlich sichtbare Vegetationen auf der Trikuspidalklappe.
b Sektionsbefund.

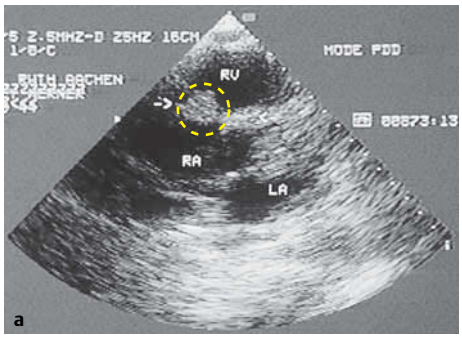

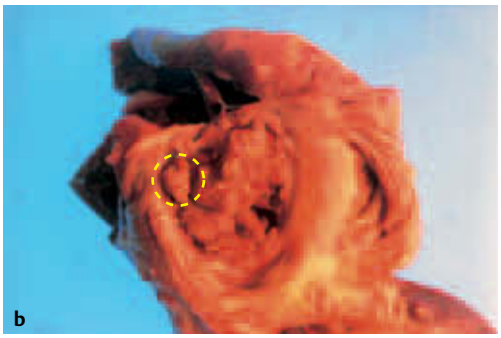

2.2.3 Computertomografie

Methode (S. 85)**:** Die kardiale CT hat sich durch die rasanten technischen Weiterentwicklungen der letzten 20 Jahre, die zu deutlichen Verbesserungen der örtlichen und zeitlichen Auflösung sowie zu einer starken Reduktion der effektiven Strahlendosis führten, zu einem elementaren Pfeiler der modernen kardialen Diagnostik entwickelt. Um die rasche Eigenbewegung des Herzens für die CT-Aufnahme quasi virtuell „einzufrieren", ist die Erfassung des EKG-Signals durch den Scanner während der Untersuchung Voraussetzung („**EKG-Synchronisation**"). Zusätzlich wird in der Regel versucht, vor der Untersuchung durch Gabe von **β-Blockern** die Herzfrequenz in einen Zielbereich von ca. 60–70/min zu senken.
Je nach gewähltem Scanprotokoll wird das abgeleitete EKG-Signal dazu benutzt, nur CT-Projektionen, die während der Diastole angefertigt wurden, zur Bildrekonstruktion zu verwenden (sog. „retrospektives EKG-Gating") oder nur während der Diastole CT-Projektionen zu akquirieren (sog. „prospektive EKG-Triggerung") und die CT-Röhre während der übrigen Phasen des Herzzyklus auszuschalten.
Ohne i. v.-Kontrastmittelgabe („nativ") erlaubt die Herz-CT-Untersuchung die Darstellung und Quantifizierung von Verkalkungen in den Koronararterienwänden, womit der sog. „Kalziumscore" (nach dem Erstbeschreiber auch „Agatston-Score" genannt) als quantitativer Parameter bestimmt werden kann. Dieser dient der Abschätzung des Schweregrades einer koronaren Herzerkrankung (KHK), da er mit der Gesamt-Plaquelast korreliert. Auch die Darstellung von Verkalkungen der Aorten- oder Mitralklappe sowie von Verkalkungen des Peri- oder Myokards sind mittels nativer Herz-CT eindeutig möglich. Auch für die Darstellung eines Perikardergusses ist ein natives Herz-CT ausreichend.
Nach **i. v.-Kontrastmittelgabe** wird die Herz-CT-Untersuchung (Abb. **B-2.5**) fast immer in arterieller Phase durchgeführt (kardiale CT-Angiografie). Diese ermöglicht eine genaue morphologische Beurteilung der Koronararterien (verkalkte und nicht verkalkte Plaques mit oder ohne Stenosen), der Herzhöhlen sowie der großen Gefä-

2.2.3 Computertomografie

Methode (S. 85)**:** Mittels **EKG-Synchronisation** wird die Eigenbewegung des Herzens für die Herz-CT virtuell „eingefroren". Außerdem wird durch die Gabe von **β-Blockern** vor der Untersuchung meist versucht, die Herzfrequenz in einen Zielbereich von ca. 60–70/min zu senken. Eine CT-Untersuchung ohne **Kontrastmittel** dient u. a. der Quantifizierung von Koronarkalk, eine CT-Untersuchung nach i. v.-KM-Gabe ermöglicht die genaue morphologische Beurteilung der Koronararterien.

aus: Reiser u.a., Duale Reihe – Radiologie (ISBN 9783131253248) © 2017 Georg Thieme Verlag KG Stuttgart · New York

B-2.5 Typische Rekonstruktionen einer Herz-CT-Untersuchung.

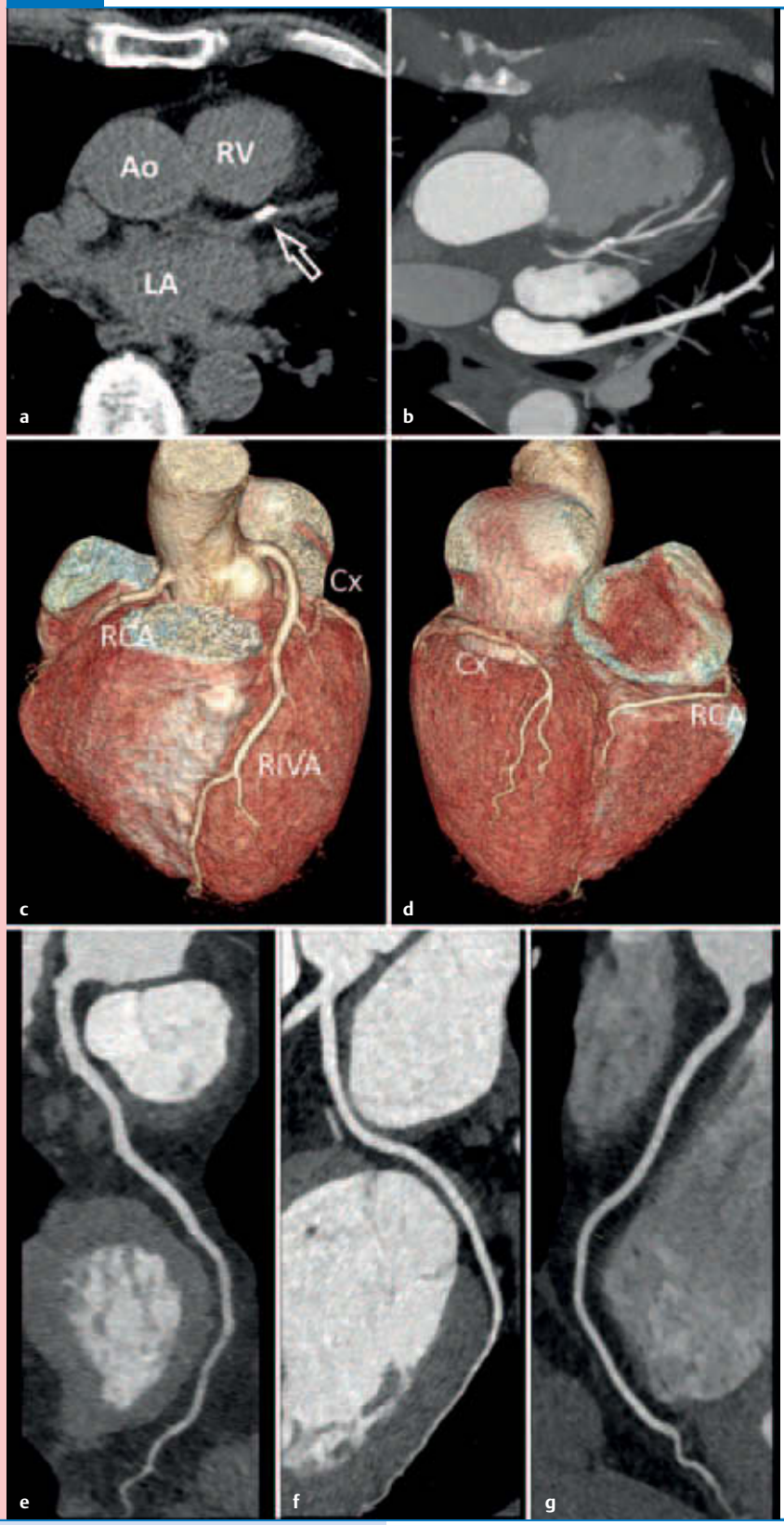

a Axiale Rekonstruktion einer nativen CT-Untersuchung des Herzens zur Quantifizierung des Koronarkalks („Kalziumscore"). Verkalkungen in den Koronararterienwänden sind hier eindeutig abzugrenzen (Pfeil = verkalkter Plaque in der RIVA; Ao = Aorta ascendens, RV = rechtsventrikulärer Ausflusstrakt, LA = linkes Atrium).
b Axiale 5 mm Maximum-Intensity-Projektion (MIP) einer CT-Koronarangiografie desselben Patienten wie unter A lässt das Lumen der Koronararterien erkennen, die RIVA erscheint hier deutlich eingeengt.
c Sog. „Volume-Rendering"-Technik (VRT) Rekonstruktion eines CT-Koronarangiografie-Datensatzes mit Blick auf das Herz von apikal (RIVA = Ram. interventricularis ant.; RCA = rechte Koronararterie; Cx = Ram. circumflexus).
d VRT-Rekonstruktion desselben Datensatzes mit Blick auf das Herz von inferior (Cx = Ram. circumflexus; RCA = rechte Koronararterie).
e Sog. „Curved-Planar"-Rekonstruktion (CPR) des linken Hauptstamms und des Ram. interventricularis anterior aus einem CT-Koronarangiografie-Datensatz (Normalbefund).
f CPR des linken Hauptstamms und des Ram. circumflexus bei demselben Patienten wie unter **e** (Normalbefund).
g CPR der rechten Koronararterie bei demselben Patienten wie unter E (Normalbefund).

aus: Reiser u.a., Duale Reihe – Radiologie (ISBN 9783131253248) © 2017 Georg Thieme Verlag KG Stuttgart · New York

ße. Eher selten werden Untersuchungen in venöser Phase durchgeführt. Indikationen hierfür können z. B. die Beurteilung kardialer Tumoren oder intrakardialer Thromben oder die Darstellung der kardialen Venen vor Implantation eines Resynchronisierungsschrittmachers (CRT-Schrittmacher) sein.

Typische Indikationen (exemplarisch):
- Nachweis von **Verkalkungen** des Peri- und Myokards (z. B. bei konstriktiver Perikarditis)
- Quantifizierung von Koronarkalk (Kalziumscore) zur Abschätzung des **Schweregrads einer KHK** bei niedriger oder mittlerer Vortestwahrscheinlichkeit
- genaue morphologische Darstellung der **Koronararterien** inkl. nicht verkalkter Plaques sowie möglicher Stenosen (Ausschluss oder Nachweis KHK)
- **Ausschluss stenosierende KHK** bei akutem Koronarsyndrom **ohne** kardiale Marker und **ohne** infarkttypische EKG-Veränderungen (bei niedriger und mittlerer Vortestwahrscheinlichkeit)
- Darstellung angeborener Koronaranomalien (anomaler Ursprung oder Verlauf)
- Beurteilung von koronararteriellen Bypass-Grafts bei Z. n. Bypass-Versorgung
- Beurteilung von Hauptstamm-Stents mit Lumen > 3 mm
- Beurteilung komplexer kongenitaler **Herz- oder Gefäßfehlbildungen**
- Darstellung der Anatomie der **Pulmonalvenen** vor Radiofrequenz-Ablation
- Darstellung **kardialer Venen** vor Implantation eines biventrikulären Schrittmachers
- Abklärung von **intrakardialen Raumforderungen** (Tumor vs. Thrombus) oder perikardialen Raumforderungen, falls MRT nicht möglich
- Darstellung und Quantifizierung der **links- oder rechtsventrikulären Funktion**, falls MRT nicht möglich.

Typische Indikationen (verkürzt):
- Nachweis von Perikardverkalkungen
- Quantifizierung von Koronarkalk (Kalziumscore)
- genaue morphologische Darstellung der Koronararterien (incl. Plaques + Stenosen)
- Darstellung angeborener Koronaranomalien
- Beurteilung von Bypass-Grafts und Hauptstamm-Stents
- Beurteilung kongenitaler Herz- oder Gefäßfehlbildungen
- Darstellung Pulmonalvenenanatomie
- Darstellung kardialer Venen

2.2.4 Magnetresonanztomografie

Methode: Die kardiale MRT wurde erst durch verschiedene technische Entwicklungen möglich, die v. a. eine schnelle Aufzeichnung der Bilddaten erlauben. Diese technischen Entwicklungen haben in den letzten Jahren zu einer deutlichen Ausweitung des Indikationsspektrums und zu einer Verankerung in nationalen und internationalen Leitlinien geführt. Voraussetzung für eine MRT des Herzens sind moderne 1,5- oder 3-Tesla-Geräte mit geeigneten Spulensystemen. Die Bewegung des Herzens stellt hohe Anforderungen an Hard- und Software, da sowohl eine hohe zeitliche als auch räumliche Auflösung gefordert werden. Um die aufgenommenen Daten einer bestimmten Phase des Herzzyklus zuzuordnen, erfolgt eine parallele **Aufzeichnung des EKG**. Die MRT erlaubt es Aufnahmen in jeder beliebigen Raumrichtung aufzunehmen, sodass das Herz in unterschiedlichen Ansichten dargestellt werden kann. Die Schnittführungen orientieren sich dabei an der Echokardiografie (z. B. 2-Kammerblick, 3-Kammerblick, 4-Kammerblick und kurze Achse). Neben einer exakten morphologischen Darstellung der Ventrikel, der Vorhöfe und der großen intrathorakalen Gefäße sind auch eine ausführliche qualitative und quantitative Evaluation der Pumpfunktion des Herzens und der Klappen möglich. Durch die Anwendung von **Kontrastmittel** kann die Durchblutung des Herzmuskels untersucht werden. Des Weiteren zeichnet sich die Methode durch exzellente Möglichkeiten zur **Gewebecharakterisierung** aus, beispielsweise bei der Abklärung von Tumoren und ischämischen oder entzündlichen Herzerkrankungen. Die **fehlende Strahlenbelastung** macht die Methode insbesondere für junge Patienten wie Kinder mit angeborenen Herzfehlern interessant. Es stehen unterschiedliche Sequenzen zur Verfügung, die je nach Indikation miteinander kombiniert werden können:

Cine-Sequenzen

Hierbei handelt es sich um **schnelle Sequenzen** die sich durch eine hohe zeitliche Auflösung auszeichnen. Die Daten werden über mehrere Herzzyklen aufgenommen und anhand des EKG-Signals der entsprechenden Phase zugeordnet. So entstehen **bewegte Bilder**, die zur qualitativen und quantitativen **Funktionsdiagnostik** der Ventrikel, der Vorhöfe und der Klappen Verwendung finden.

T 1-gewichtete Sequenzen

Diese Sequenzen bieten einen guten **Kontrast** zwischen Myokard, Blut und dem perikardialen Fettgewebe und werden daher v. a. für die morphologische Darstellung komplexer Vitien, perikardialer Erkrankungen und (mit und ohne Kontrastmittel) zur Charakterisierung von Tumoren verwendet.

2.2.4 Magnetresonanztomografie

Methode: Die MRT hat sich als ein Standardverfahren der Kardiodiagnostik etabliert. Sie ermöglicht eine kardiale **Morphologie- und Funktionsdiagnostik**. Hierbei kommen unterschiedliche Sequenzen zur Anwendung:

- **Cine-Sequenzen:** Funktionsdiagnostik von Ventrikeln, Vorhöfen und Kammern.
- **T 1-gewichtete Sequenzen:** Morphologische Darstellung des Perikards und komplexer Herzvitien.

aus: Reiser u.a., Duale Reihe – Radiologie (ISBN 9783131253248) © 2017 Georg Thieme Verlag KG Stuttgart · New York

- **T2-gewichtete Sequenzen:** Darstellung eines Myokardödems.

T2-gewichtete Sequenzen
Hauptindikation ist die Darstellung eines **Myokardödem**s wie es beispielsweise bei einem Myokardinfarkt und einer Myokarditis auftreten kann. Das Ödem kommt aufgrund des vermehrten Wassergehalts des Gewebes hyperintens zur Darstellung. Anhand der Verteilung des Myokardödems können Rückschlüsse auf die zugrundeliegende Erkrankung gezogen werden. Die Sequenzen sind des Weiteren für die Tumordiagnostik wichtig.

- **Phasenkontrastflussmessung:** Quantifizierung von Flüssen in Gefäßen, über Klappen und Shunts.

Phasenkontrastflussmessung
Diese Methode erlaubt eine Quantifizierung und Darstellung von Flüssen in Gefäßen, über Klappen oder Shuntverbindungen und wird daher meist in der Evaluation **angeborener oder erworbener Vitien** wie Klappenstenosen oder -insuffizienzen, Ventrikel- oder Vorhofseptumdefekten eingesetzt.

- **Perfussionsmessung:** Darstellung von Durchblutungsstörungen des Myokards.

Perfusionsmessung
Bei dieser Methode kommen **sehr schnelle Sequenzen** zur Anwendung, die in der Lage sind das erste Anfluten des **Kontrastmittel**s nach intravenöser Gabe im linksventrikulären Myokard und damit die **Durchblutung** darzustellen. Die Aufnahmen werden meist in Ruhe und während medikamentöser (z. B. Vasodilatatoren wie Adenosin und Regadenoson) Belastung angefertigt. Eine verzögerte Kontrastmittelaufnahme in Ruhe und Belastung zeigt meist eine Narbe an, während eine verzögerte Aufnahme während der Belastung und eine normale Aufnahme in Ruhe meist eine höhergradige Stenose der Koronararterien als Ursache haben.

- **Late-Gadolinium-Enhancement:** Darstellung von Myokardnarben.

Late-Gadolinium-Enhancement (LGE)
Nach Gabe von intravenösem Kontrastmittel kommt es im vernarbten Myokard aufgrund des vergrößerten Interstitiums über einen Zeitraum von mehreren Minuten zur Akkumulation des Kontrastmittels, während es im gesunden Myokard bereits wieder ausgewaschen wird. Die Aufnahmen werden daher ca. 10 min nach Kontrastmittelgabe angefertigt. Durch die Kontrastmittelaufnahme kommt es zu einer Signalsteigerung, durch einen Vorimpuls wird das Signal des gesunden Myokards unterdrückt, es kommt daher hypointens „schwarz" zur Darstellung. Eine Kontrastmittelaufnahme im LGE zeigt in aller Regel **Narben und untergegangenes Myokard** an. Die Sequenzen haben daher einen hohen Stellenwert in der Beurteilung der Prognose bezüglich des weiteren Erkrankungsverlaufs und zur Therapieplanung. Des Weiteren unterscheidet sich die Verteilung der Kontrastmittelaufnahme bei unterschiedlichen Erkrankungen. Das LGE hat daher auch große differenzialdiagnostische Bedeutung (Abb. **B-2.7**).

- **MR-Angiografie:** Darstellung der großen intrathorakalen Gefäße.

MR-Angiografie
Die Technik erlaubt nach Gabe von intravenösem Kontrastmittel eine **detailgenaue Darstellung der großen intrathorakalen Gefäße**. Es kommen schnelle Sequenzen zur Anwendung, die es erlauben mehrere Aufnahmen während der Passage des Kontrastmittelbolus aufzunehmen um so mehrere Gefäßterritorien (z. B. Pulmonalarterien, Aorta, Vena cava) optimal abzubilden. Die MR-Angiografie wird v. a. zur Diagnostik komplexer angeborener **Vitien** aber auch bei erworbenen **Gefäßerkrankungen** eingesetzt.

Indikationen (Abb. B-2.6): Beurteilung von Größe, Form und Lagebeziehungen der Herzkammern sowie Beurteilung der Pumpfunktion, Perfusion und Vitalität des Myokards. Wichtige Indikationen:
- erworbene und angeborene Erkrankungen der großen herznahen Gefäße
- koronare Herzkrankheit und ihre Folgen
- Kardiomyopathien
- Myokarditis, Perikarditis und Perikarderkrankungen
- kardiale und parakardiale Raumforderungen
- erworbene Herzklappenfehler
- angeborene Herzfehler.

Kontraindikationen: Nicht MRT-taugliche Herzschrittmacher und ICD, ferromagnetische Gefäßclips, Stimulationselektroden.

Indikationen (Abb. B-2.6): Die kardiale Morphologie-Diagnostik wird angewendet zur Beurteilung von Größe und Form der Herzkammern sowie deren Lagebeziehung zueinander und zur Beurteilung der Herzwandungen. Die kardiale Funktionsdiagnostik dient der Beurteilung der Herzfunktion sowie der Perfusion und Vitalität des Myokards. Hieraus ergeben sich folgende wichtige Indikationen:
- erworbene und angeborene Erkrankungen der großen herznahen Gefäße
- koronare Herzkrankheit und ihre Folgen
- Kardiomyopathien
- Myokarditis, Perikarditis und Perikarderkrankungen
- kardiale und parakardiale Raumforderungen
- erworbene Herzklappenfehler
- angeborene Herzfehler.

Kontraindikationen: Es gelten die üblichen Kontraindikationen der MRT wie beispielsweise Patienten mit Herzschrittmacher oder ICD (implantierbarer automatischer Kardioverter-Defibrillator), Gefäßclips aus ferromagnetischem Material sowie spinal implantierte Stimulationselektroden.

aus: Reiser u.a., Duale Reihe – Radiologie (ISBN 9783131253248) © 2017 Georg Thieme Verlag KG Stuttgart · New York

B-2.6 MRT-Untersuchung des Herzens und typische MRT-Aufnahmen.

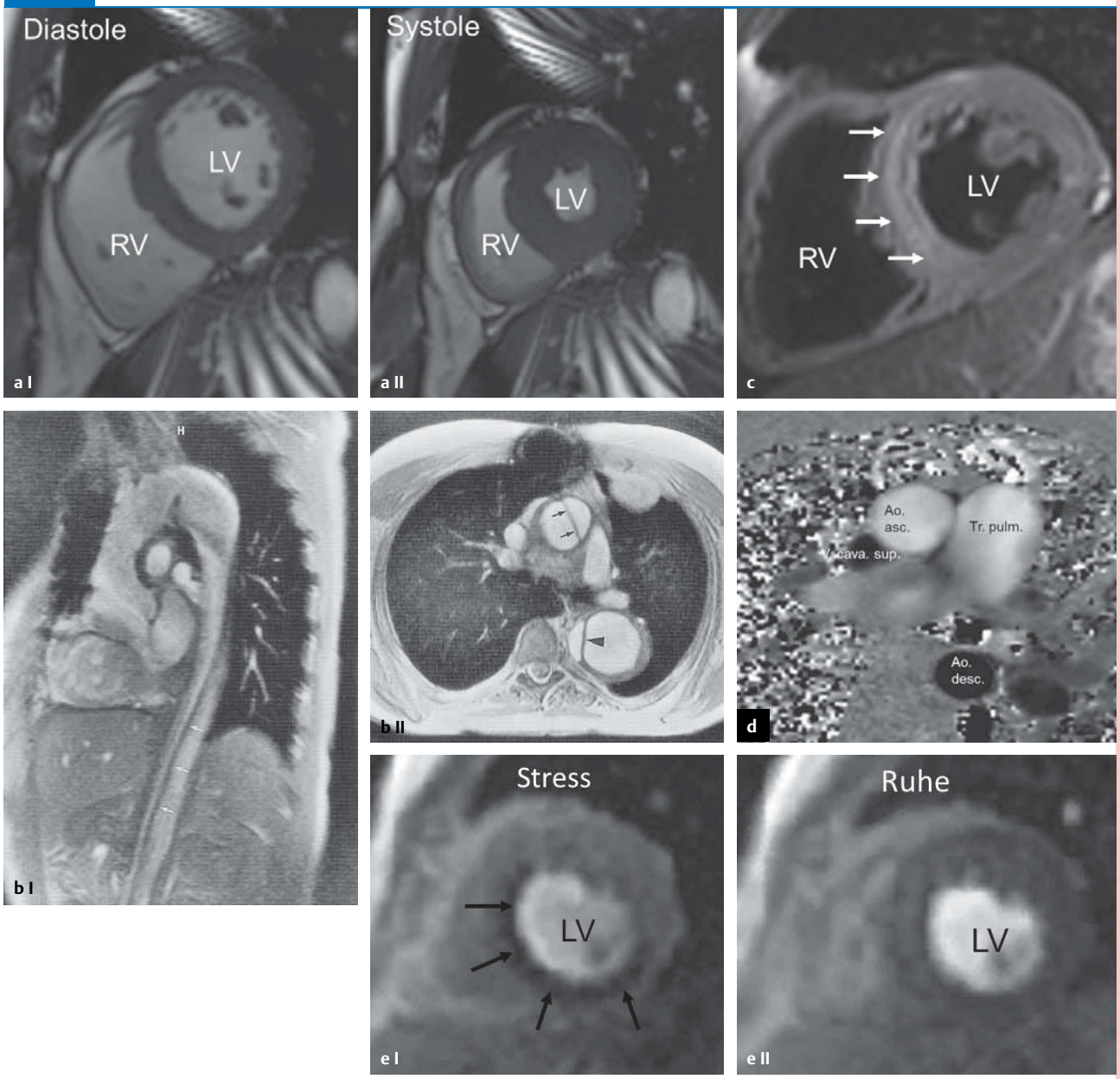

a Cine-Aufnahme in der kurzen Achse. Normalbefund (RV: rechter Ventrikel, LV: linker Ventrikel)
b Am Aortenverlauf orientiertes sagittales (I) sowie axiales (II) Bild einer Aortendissektion Typ Stanford A mit Beginn im Bereich der Aorta ascendens (bI: Pfeile auf Dissektionsmembran, bII: Pfeile auf Dissektionsmembran Aorta ascendens, Pfeilspitze Aorta descendens).
c T2-Wichtung mit septalem Ödem (Pfeile) bei Myokarditis (RV: rechter Ventrikel; LV: linker Ventrikel)
d Phasenkontrastmittelmessung in axialer Orientierung. Normalbefund. Nach kranial fließendes Blut stellt sich hyperintens dar, nach kaudal fließendes Blut ist dunkel.
e Perfusion. Darstellung eines subendokardialen Perfusionsdefizits septal und auch an der Hinterwand (Pfeile) während der Aufnahme unter medikamentöser Belastung (Stress) aufgrund einer hochgradigen RCA-Stenose. (LV: linker Ventrikel)
f MRT-Darstellung eines Bypasses (Pfeilspitze) im T1 gewichteten Bild zur rechten Herzkranzarterie (schwarze Pfeile). Der Bypass ist blutdurchströmt und daher signalarm im mediastinalen Fettgewebe gut erkennbar. Weißer Pfeil auf Anastomose.

aus: Reiser u.a., Duale Reihe – Radiologie (ISBN 9783131253248) © 2017 Georg Thieme Verlag KG Stuttgart · New York

B-2.7

B-2.7 Kardio-MRT: Verschiedene Muster von myokardialem Late Enhancement.

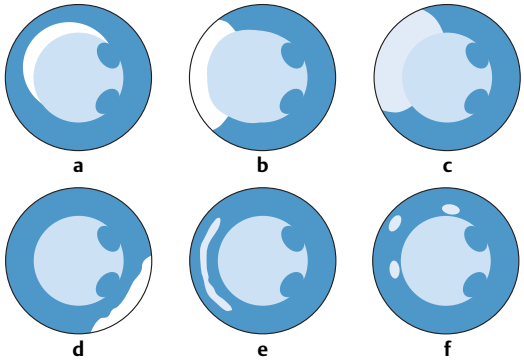

a–c Ischämiebedingte Muster: Bei chronischem Myokardinfarkt stellt sich die Infarktnarbe als scharf begrenztes hyperintenses Areal dar, je nach Ausdehnung (**a**) subendokardial oder (**b**) transmural. Bei akutem/subakutem Myokardinfarkt (**c**) zeigt sich ein transmurales, nicht scharf abgrenzbares Late Enhancement.
d-f Nicht-ischämiebedingte Muster: Ein subepikardiales Late Enhancement findet sich z. B. bei chronischer Peri-/Myokarditis (**d**), ein mittmyokardiales Enhancement z. B. bei dilatativen Kardiomyopathien (**e**), und ein fleckiges, wenig hyperintenses Late Enhancement z. B. bei Myokarditis oder einer Sarkoidose (**f**).
(aus Thelen M, Erbel R, Debatin J. Bildgebende Kardiodiagnostik. Stuttgart: Thieme; 2010)

2.2.5 Angiokardiografie

▶ Definition.

2.2.5 Angiokardiografie

▶ Definition. Röntgenkontrastdarstellung der Herzbinnenräume, ihrer Größe und Funktion, der großen Gefäßstämme, Nachweis und Bestimmung ggf. vorhandener Shuntvolumina, Darstellung der Koronararterien.

Methode: Beim **Linksherzkatheter** wird über die A. femoralis oder A. brachialis ein Katheter an die Abgänge der Koronararterien oder das linke Herz **(Koronarangiografie)** vorgeschoben. Beim **Rechtsherzkatheter** wird der Katheter über die V. femoralis oder V. brachialis eingeführt und in das rechte Herz oder die Pulmonalarterien vorgeschoben.

Die **Ventrikulografie** gibt Auskunft über Größe, Form und Kontraktionsverhalten der Ventrikel. Die **Koronarangiografie** erlaubt die selektive Darstellung der Koronararterien.
Über den Katheter können **Gewebebiopsien** vorgenommen oder das Reizleitungssystem überprüft werden **(elektrophysiologische Untersuchung, EPU)**.

Indikationen: s. Abb. **B-2.8**.

Kontraindikation: Vor allem **Kontrastmittelallergie.**

Methode: Unterschieden werden der venöse Rechtsherzkatheterund der arterielle Linksherzkatheter. Beim **Linksherzkatheter** wird perkutan von der Leiste oder Ellenbeuge aus über die A. femoralis bzw. A. brachialis ein Katheter bis an die Abgänge der Koronararterien, den linken Vorhof oder die Kammer **(Koronarangiografie**) vorgeschoben. Beim **Rechtsherzkatheter** wird der Katheter über die V. femoralis oder V. brachialis in den rechten Vorhof, Kammer oder Pulmonalarterien eingeführt. Nach Injektion eines Kontrastmittels wird dessen Verteilung und Fluss unter Durchleuchtung digital aufgezeichnet.
Die **Ventrikulografie** gibt Auskunft über Größe, Form und Kontraktionsverhalten des linken **(Laevokardiografie**) oder rechten Herzens **(Dextrokardiografie**). Die **Koronarangiografie** erlaubt die selektive Darstellung der Koronararterien.
Bei speziellen Fragestellungen können über den Katheter **Gewebebiopsien** des Myokards vorgenommen oder das Reizleitungssystem durch gezielte Applikation von Stromimpulsen überprüft werden **(elektrophysiologische Untersuchung, EPU)**. Außerdem bestehen **therapeutische** Anwendungsmöglichkeiten (z. B. Ballondilatation stenosierter Koronararterien).

Indikationen: s. Abb. **B-2.8**.

Kontraindikation: Kontraindikationen sind **Kontrastmittelallergien,** Hyperthyreose, dekompensierte Herzinsuffizienz, Gerinnungsstörungen sowie die Ablehnung durch den Patienten.

aus: Reiser u.a., Duale Reihe – Radiologie (ISBN 9783131253248) © 2017 Georg Thieme Verlag KG Stuttgart · New York