

Abb. 12.5 Fundusuntersuchung mit dem Dreispiegelkontaktglas. a/b Prinzip der Untersuchung: Das Glas wird nach Lokalanästhesie direkt auf das Auge aufgesetzt. Aufbau des Dreispiegelkontaktglases nach Goldmann: Mit den verschiedenen Spiegeln des Kontaktglases können folgende Netzhautbereiche eingesehen werden: 1 hinterer Augenpol; 2 mittlere Netzhautperipherie; 3 äußere Netzhautperipherie (wichtig bei der Diagnose von Netzhautlöchern); 4 Gonioskopiespiegel (S. 179).


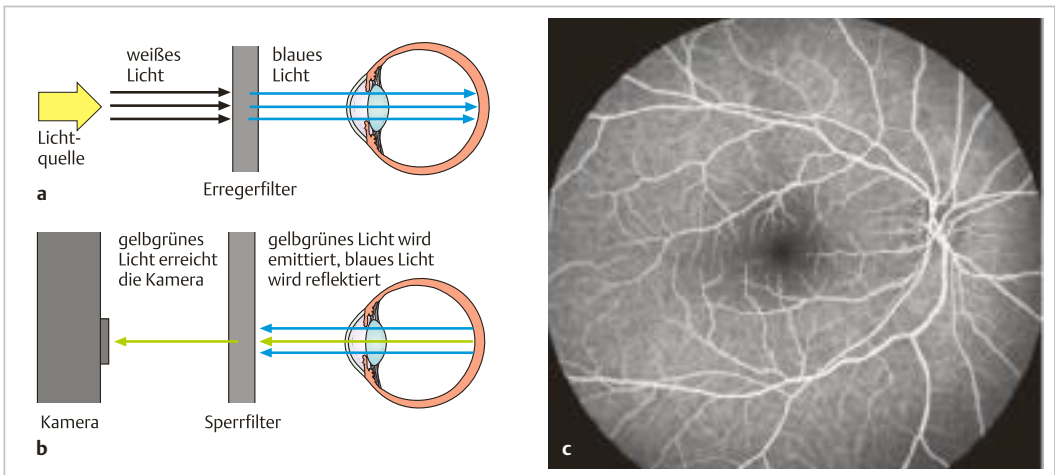


Abb. 12.6 Malignes Melanom der Aderhaut mit Durchbruch durch die Bruchmembran. a Durch den Tumor aufgeschnittenes Auge, nach Enukleation und Fixierung. b Echobild desselben Auges mit Tumorbasis an der Aderhaut und Tumordurchbruch durch die Bruchmembran (= sog. Kragenknopfphänomen).

► **Fluoreszenzangiografie (Fluoreszein oder Indocyaningrün).** Für die Fluoreszeinangiografie injiziert man 10 ml 5%iges Fluoreszeinnatrium in eine Kubitalvene. Anschließend werden in den Strahlengang der Spiegelreflexkamera ein Erreger- und ein Sperrfilter eingeschwenkt. Durch den blauen Erregerfilter gelangt nur blaues Licht zur Netzhaut, das das Fluoreszein zur Fluoreszenz anregt. Der Sperrfilter (gelb-grün) hält demgegenüber den blauen Anteil des Lichts zurück, so dass die Kamera letztendlich nur noch das Fluoreszenzbild aufnimmt (► Abb. 12.7) Zur Untersuchung von Aderhautprozessen ist auch Indocyaningrün geeignet, das durch Infrarotlicht zur Fluoreszenz angeregt wird. Infrarot hat eine längere Wellenlänge und dringt damit in tiefere Netzhautschichten vor als Fluoreszein. Da Indocyaningrün stärker an Protein gebunden ist, stellen sich auch die Aderhautgefäße besser dar als mit Fluoreszein.

**Merke** M!

Die Fluoreszenzangiografie dient der Diagnose von vaskulären Netzhauterkrankungen wie diabetische Retinopathie, Venenverschlüsse, altersbedingte Makuladegeneration und entzündliche Netzhautprozesse. Bei Störungen der Blut-Netzhaut-Schranke (Zonulae occludentes im Kapillarendothel) tritt Fluoreszein aus den Netzhautgefäßen aus. Auch Erkrankungen der Aderhaut wie Choroiditis oder Tumoren können mit dieser Methode abgegrenzt werden (wobei Indocyaningrün dafür besser geeignet ist als Fluoreszein).

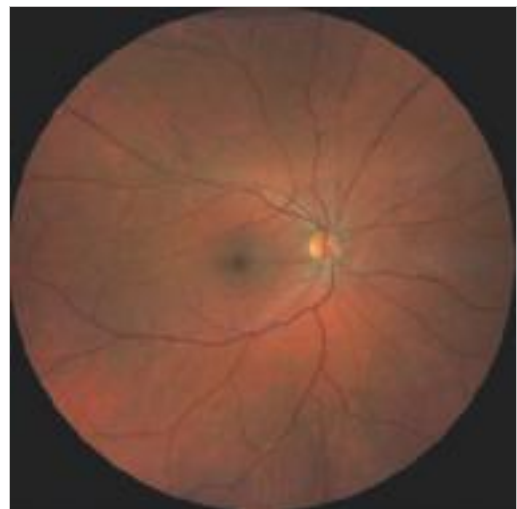

**Abb. 12.7 Fundusuntersuchung mit Fluoreszeinangiografie.** In den Strahlengang einer Spiegelreflexkamera werden ein Erreger- und ein Sperrfilter eingeschwenkt. **a** Zunächst filtert der Erregerfilter nur das blaue Licht aus dem weißen heraus. Dieses regt das zuvor injizierte Fluoreszein in den Fundusgefäßen an. **b** Das durch das Fluoreszein entstehende gelb-grüne Licht wird emittiert, das blaue Licht wird reflektiert. Der Sperrfilter hält den blauen Lichtanteil zurück, so dass die Kamera letztendlich nur das Fluoreszenzbild aufnimmt. **c** Fluoreszeinangiografisches Bild eines normalen Fundus.

### 12.2.3 Allgemeines zu physiologischen und pathologischen Fundusbefunden

► **Normaler Augenhintergrund (engl.: normal fundus).** Die Netzhaut ist normalerweise vollkommen transparent ohne Eigenfarbe (gleichmäßig hellroter Farbton durch Gefäße der Aderhaut) (► Abb. 12.8). Die **Gefäße der Aderhaut** sind als solche durch das retinale Pigmentepithel nicht zu erkennen. Ein **Transparenzverlust der Netzhaut** ist immer Hinweis auf einen pathologischen Prozess (bei Netzhautablösung z.B. wird die Netzhaut weißlich-gelblich, s. ► Abb. 12.25). Die **Papille** ist normalerweise randscharf, gelb-orange gefärbt (bei Jugendlichen blass rosa, bei Kindern deutlich blasser) und weist evtl. eine **zentrale Vertiefung** (Exkavation) auf. Näheres zu pathologischen Veränderungen der Papille siehe Kap. Rundumscharfe Papillenveränderungen (S.274). Durch Lichtreflexion an der inneren Grenzmembran sieht man am Augenhintergrund normalerweise **zahlreiche Reflexe**. Im jugendlichen Alter ist zudem ein **Reflex der Fovea** und ein umgebender **Makula-Wallreflex** (durch Übergang der Vertiefung der Netzhautgrube in das höhere Netzhautniveau) physiologisch (► Abb. 12.9).

► **Altersveränderungen (age-related changes).** Im Alter wird die **Papille** blassgelb, oft entsteht



**Abb. 12.8 Normaler Fundus.** Das Zentrum der Makula („gelber Fleck“) liegt etwa 3–4 mm temporal und etwas unterhalb der Papille. Der gleichmäßig hellrote Farbton des Fundus ist durch Gefäße der Aderhaut bedingt. Das Kaliber von Arterie zu Vene beträgt 2:3.

eine flache Exkavation und eine zirkumpapilläre Aderhautatrophie. Der **Augenhintergrund** wird matt und reflexarm. Im Pigmentepithel der Netzhaut sind **Drusen** (► Abb. 12.30a) zu sehen (PAS-positive Ablagerungen in der Bruch-Membran)

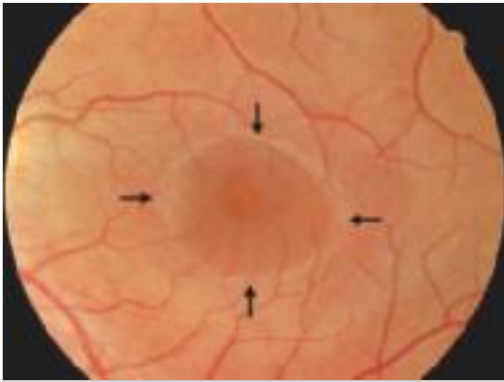

Abb. 12.9 Wallreflex der Makula (Pfeile). Typischer, reflexreicher jugendlicher Fundus. Weitere Information siehe Makula-Wallreflex (S. 231).

und mittelperipher *retikuläre Pigmentepithelproliferationen*. Durch Elastizitätsverlust verlaufen die *Arteriolen gestreckt* und sind durch Wandverdickungen *ungleichmäßig gefüllt*. Man findet eine *Schlängelung der Venolen* und *Kreuzungszeichen*, d. h. an Kreuzungsstellen der Gefäße komprimiert die sklerotische Arterie die Vene. Dadurch verdünnt sich die venöse Blutsäule. Im Extremfall ist sie nahezu komplett unterbrochen.

► **Pathologische Fundusveränderungen.** Generell gilt, dass ein *Transparenzverlust der Netzhaut* Zeichen für einen pathologischen Prozess ist (bei einem Netzhautödem durch Zentralarterienverschluss wird die Netzhaut z. B. weißlich, s. ► Abb. 12.21). Das Besondere bei der Diagnose pathologischer Netzhaut- (und Aderhaut-)veränderungen ist, dass Aussehen und Art dieser Veränderungen eine genaue *topografische Zuordnung*

des jeweiligen Krankheitsprozesses erlauben. Aufgrund des ophthalmoskopischen Bildes lässt sich also meist feststellen, in welcher der in ► Abb. 12.2 dargestellten Schichten sich der Krankheitsprozess abspielt. Um ein willkürliches Beispiel herauszugreifen: In ► Abb. 12.30a (nicht exsudative altersbedingte Makuladegeneration) sieht man, dass sich die Drusen und Atrophien im retinalen Pigmentepithel befinden, die darüber liegenden Netzhautstrukturen sind unbeeinflusst (sichtbar an den „intakten“ Gefäßen). Besonders gut lässt sich die Lage der krankhaften Veränderungen mit dem OCT darstellen (s. ► Abb. 12.17).

## 12.2.4 Farbsinnstörungen und Farbsinnprüfung

Farbsinnstörungen (*Synonym:* Farbfehlsichtigkeit; *engl.:* alterations of colour vision) können angeboren oder erworben sein, z. B. bei Erkrankungen der Makula wie Morbus Stargardt (S. 258). Sie können sich als herabgesetzte Empfindlichkeit für bestimmte Farben äußern (Farbschwäche, z. B. Prot- oder Deuteranomalie) oder, seltener, als Nichtwahrnehmung einzelner Farben (partielle Farbenblindheit, z. B. Prot- oder Deuteranopie) vorkommen. Eine vollständige Nichtwahrnehmung von Farben (Achromatopsie = komplette Farbenblindheit) ist extrem selten. Je nach Ausprägung können sie zur Nichteignung für bestimmte Berufe führen (z. B. Polizei, Busfahrer, Pilot, Lokomotivführer). *Angeborene* Farbsinnstörungen kommen vor allem bei Männern vor, da diese Störungen X-chromosomal rezessiv vererbt werden (8% der Männer und nur 0,4% der Frauen haben Farbsinnstörungen!). Zu den einzelnen Formen der angeborenen Farbfehlsichtigkeit s. ► Tab. 12.1.

Tab. 12.1 Formen der angeborenen Farbfehlsichtigkeit und Häufigkeitsverteilung bei Männern.

Formen	Häufigkeit
<b>Anomale Trichromasie (Farbschwäche = 3-Farbwahrnehmung mit verschobener Empfindlichkeitskurve eines der 3 Zapfensysteme)</b>	<b>häufigste Form</b>
• Deuteranomalie (Grünschwäche)	5%
• Protanomalie (Rotschwäche)	1%
• Tritanomalie (Blau-Gelb-Schwäche)	selten
<b>Dichromasie (partielle Farbenblindheit = es fehlt eines der 3 Zapfensysteme, die für die Farbunterscheidung notwendig sind)</b>	<b>zweithäufigste Form</b>
• Protanopie (Rotblindheit)	1%
• Deuteranopie (Grünblindheit)	1%
• Tritanopie (Blau-Gelb-Blindheit)	selten




Abb. 12.10 Ishihara-Tafeln zur Diagnose von Störungen des Rot-Grün-Sehens. Der Farbtüchtige erkennt links die Zahl 26, rechts 42.

**Qualitative Störungen des Rot-Grün-Sehens** werden mit pseudoisochromatischen Tafeln nach Ishihara (► Abb. 12.10) oder Stilling-Velhagen geprüft. Sie enthalten Zahlen oder Buchstaben aus kleinen Farbpunkten in Verwechslungsfarben, die Patienten mit einer Farbsinnstörung nicht lesen können. Mit Farbfleck-Legetests oder mit dem „Farb-Arrangement“-Test (Farnsworth-Munsell-100-Hue-Test, ► Abb. 12.11) werden zusätzlich **Blau-Gelb-Störungen** erfasst.

### Merke



Pseudoisochromatische Tafeln enthalten Zahlen, die Patienten mit einer Farbsinnstörung nicht erkennen können. Bei Farbfleckverfahren können Patienten mit einer Farbsinnstörung Steine mit unterschiedlicher Farbabstufung (entsprechend den Regenbogenfarben) nicht in der richtigen Reihenfolge anordnen.




Abb. 12.11 Farnsworth-Munsell-100-Hue-Test zur Diagnose von Rot-Grün- und Blau-Gelb-Sehstörungen. Die Steine mit unterschiedlicher Farbabstufung sollen entsprechend den Regenbogenfarben in die richtige Reihenfolge gebracht werden.

► **Prüfung des Gesichtsfeldes (Perimetrie).** Näheres hierzu siehe bei Gesichtsfelduntersuchung (S.291).

12

Eine **quantitative Beurteilung von Farbsinnstörungen** ist mit dem Nagel-Anomaloskop möglich. Es handelt sich dabei um spektrale Farbmischapparate. Die Prüfscheibe besteht aus 2 Hälften: einer unteren gelben Hälfte, deren Helligkeit verändert werden kann, und einer oberen Hälfte, die der Patient durch Mischen von Rot und Grün entsprechend dem Gelbfarbton der unteren Hälfte einstellen muss. Aus der Einstellung wird der Anomalquotient berechnet. Bei der Einstellung verwendet der Grünblinde zu viel Grün, der Rotblinde zu viel Rot. Farbsinnstörungen können nicht therapiert werden.

## 12.2.5 Elektrophysiologische Untersuchungsmethoden

(Elektroretinogramm, Elektrookulogramm, visuell evozierte Potenziale s. ► Abb. 12.12a)

► **Elektroretinografie (ERG).** Bei dieser Untersuchungsmethode wird die elektrische *Antwort der Netzhaut auf kurze Lichtexposition* mit Hilfe von Elektroden aufgezeichnet (► Abb. 12.12a). Das ERG wird photopisch (= nach Helladaptation) und skotopisch (= nach Dunkeladaptation) bestimmt. Es besteht aus einer negativen A-Welle (Antwort der Photorezeptoren) und einer positiven B-Welle

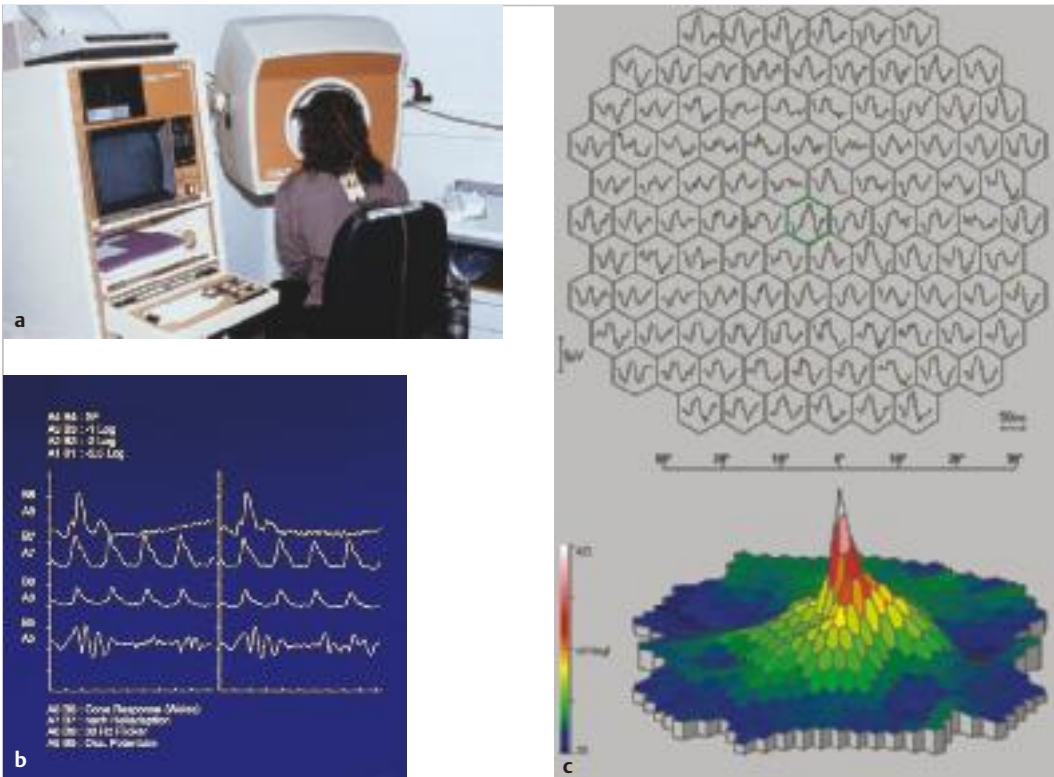


Abb. 12.12 Elektroretinografie (ERG).

- a Ableitung von Netzhautpotenzialen mit einer Elektrode in einer Hornhauthaftschaale und einer Hautelektrode.
- b Normales Elektroretinogramm bei gesunder Netzhaut (Summenantwort der Netzhaut).
- c Multifokales Elektroretinogramm bei gesunder Netzhaut (verschiedene Punkte der Makula können isoliert abgeleitet werden).

(im Wesentlichen Antwort der Bipolarzellen und der Müller-Stützzellen) (► Abb. 12.12b). Durch ein **Flimmer-ERG** (Setzen von Flimmer-Lichtreizen) kann speziell die Zapfenantwort beurteilt werden, mit einem **Muster-ERG** (z.B. Schachbrettmuster) und den oszillatorischen Potenzialen lassen sich die inneren Netzhautschichten beurteilen. Die klassische Indikation zur Durchführung einer Elektroretinografie ist die Retinopathia pigmentosa, bei der früh skotopische und photopische Potenziale erloschen sind. Beim normalen ERG handelt es sich um eine *Summenantwort* der Netzhaut. Es ist daher zur Diagnose von Makula- sowie Netzhauterkrankungen insgesamt geeignet. Mit dem **multifokalen ERG** (► Abb. 12.12c) können verschiedene Punkte der Makula *isoliert* abgeleitet werden, so dass es möglich ist, die retinale Aktivität punktgenau darzustellen. Dazu werden verschiedene Punkte der Netzhaut wiederholt stimu-

liert. Das multifokale ERG ist daher zur Diagnose von Makulaerkrankungen geeignet, z.B. Makuladystrophien (S.258) oder altersbezogene Makuladegeneration (S.253) sowie zur Abgrenzung von Makula- gegen Optikuskrankungen.

► **Elektrookulogramm (EOG)**. Mit dem EOG werden *pathologische Veränderungen des retinalen Pigmentepithels* erfasst, wie z.B. die vitelliforme Makuladystrophie. Bei dieser Untersuchungsmethode macht man sich zunutze, dass das Auge elektrisch ein Dipol ist (Kornea positiver, Pigmentepithel der Retina negativer Pol). Das Ruhepotenzial zwischen Hornhaut und Netzhaut im Vergleich zur Hornhaut wird indirekt mit 2 Schläfenelektroden gemessen (► Abb. 12.13). Während der Messung führt der Patient gleichförmige Augenbewegungen aus, indem er zwischen 2 Fixierlichtern hin- und herblickt. Im helladaptierten Zustand ist das Ruhe-

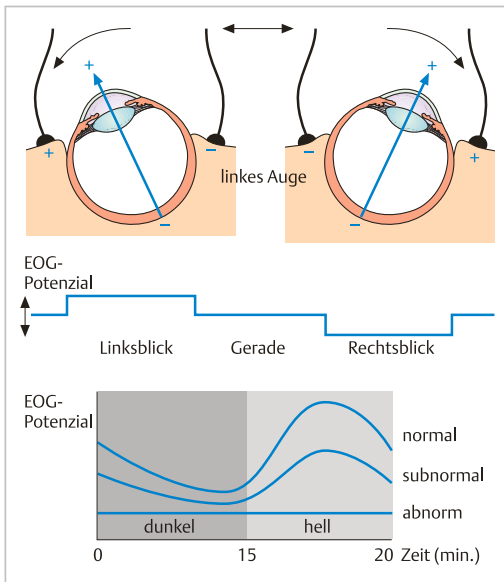


Abb. 12.13 Elektrookulografie (EOG). Das Auge ist ein Dipol mit vorderem (+) und hinterem (-) Augenpol. Beim EOG werden die Lageveränderungen des Ruhepotenzials der Netzhaut mit 2 Schläfenelektroden aufgezeichnet.

potenzial normalerweise höher als im dunkel-adaptierten. Zur Beurteilung wird ein Quotient (*Arden-Quotient*) aus den hell und dunkel adaptierten Potenzialen gebildet, der normalerweise über 1,8 beträgt. Bei pathologischen Veränderungen ist der Quotient erniedrigt.

### Merke

Die typische Indikation zur Durchführung eines EOG ist die vitelliforme Makuladystrophie (Morbus Best) mit einem deutlich erniedrigten Arden-Quotienten.

► **Visuell evozierte Potenziale (VEP).** Mit dieser Untersuchungsmethode werden Schäden im Verlauf der Sehbahn diagnostiziert. Das VEP ist also keine „netzhautspezifische“ Untersuchung wie ERG oder EOG. Die Methode wird im Kap. Sehnerv (S.274) kurz erläutert.

► **Optische Kohärenztomografie (OCT).** Das OCT (S.415) ist zur Untersuchung von Makulaerkrankungen (Makulaforamen, Makulaödem, Glaskörperzug an der Netzhaut) und zur Vermessung der

Papille (sog. Papillentomografie bei Glaukom) geeignet.

Bei dieser Untersuchungsmethode wird ein spaltförmiger Laserstrahl auf die Netzhaut projiziert, das reflektierte Licht analysiert und so ein hochaufgelöster Querschnitt der Netzhaut angefertigt. Auf diese Weise können Krankheitsprozesse genau einer Schicht der Netzhaut zugeordnet, also exakt lokalisiert werden, z. B. die Ausdehnung eines Makulalochs: Geht es durch alle oder nur durch ein Teil der Netzhautschichten? Eine solch exakte Diagnose (S.415) war bislang nur histologisch möglich (vgl. ► Abb. 12.17b und ► Abb. 12.20d).

Durch wiederholte B-Scans an der gleichen Stelle kann die Bewegung von Erythrozyten ohne Farbstoffinjektion in der OCT-Angiografie dargestellt werden (s. ► Abb. 12.30b).

## 12.3 Gefäßerkrankungen

### 12.3.1 Diabetische Retinopathie (Retinopathia diabetica)

#### Definition

Die diabetische Retinopathie ist die häufigste mikrovaskuläre Folgeerkrankung des Diabetes mellitus.

engl.: diabetic retinopathy

► **Epidemiologie.** In den Industrieländern ist die diabetische Retinopathie eine der Hauptursachen für neu auftretende Erblindungen im Alter von 30–60 Jahren. Etwa 90% aller Diabetiker haben nach 20 Jahren eine diabetische Retinopathie. Die Prävalenz beträgt etwa 7%.

► **Pathogenese und Stadien der diabetischen Retinopathie.** Die diabetische Retinopathie stellt eine Mikroangiopathie dar. Zunächst kommt es zu einer Verdickung der Basalmembran der Gefäße und zum Verlust von Perizyten und Gefäßendothelzellen. In diesem frühen Stadium spielt v. a. die Hyperglykämie eine wesentliche Rolle. Später kommt es zu Kapillarverschlüssen und retinaler Ischämie. Die weitere Entwicklung wird dann durch eine retinale Hypoxie gesteuert. In der ischämischen Netzhaut werden angiogene Faktoren, wie vascular endothelial growth factor (VEGF) oder insulin like growth factor 1 (IGF1) ge-

bildet. Sie sind wesentlich an der Entwicklung von präretinalen Neovaskularisationen und der Entstehung der Rubeosis iridis beteiligt. In jedem Stadium kann es zu einem Zusammenbruch der Blut-Netzhaut-Schranke durch erhöhte Gefäßpermeabilität kommen mit nachfolgender Ausbildung eines Makulaödems. Der Diabetes mellitus kann zu Veränderungen fast aller okulären Gewebe führen; Sicca-Symptomatik, Xanthelasma, transitorische Refraktionsänderungen (= vorübergehende Änderung der Lichtbrechung im Auge), Katarakt, Glaukom, Optikusneuropathie, Augenmuskelparesen. 90% der Sehbeeinträchtigungen bei Diabetikern werden jedoch durch die *diabetische Retinopathie* verursacht. Die international gebräuchlichste Nomenklatur zur Beschreibung der unterschiedlichen Veränderungen bei diabetischer Retinopathie (► Tab. 12.2) geht auf die Einteilung der „Airlie House Classification“ zurück. Man unterscheidet nicht proliferative Stadien (1. mild, 2. mäßig, 3. schwer, s. ► Abb. 12.15) und proliferative Stadien mit den Ausprägungen mild, mäßig (► Abb. 12.16) und Hochrisiko (► Abb. 12.18) sowie ein klinisch signifikantes Makulaödem (► Abb. 12.17) und eine ischämische Makulopathie (► Tab. 12.3).

► **Symptomatik.** Die diabetische Retinopathie bleibt lange symptomlos. Erst im Spätstadium bei Beteiligung der Makula oder Glaskörperblutung bemerkt der Patient eine Sehverschlechterung oder erblindet plötzlich.

► **Diagnostik.** Eine diabetische Retinopathie und deren verschiedene Stadien (s. ► Tab. 12.2) werden durch stereoskopische Untersuchung des Augenhintergrundes bei weiter Pupille (Goldstandard ist die ophthalmoskopische und die Beurteilung anhand von Fundusfotografien) diagnostiziert. Wenn eine Therapie nötig ist, wird die Fluoreszeinangiografie zur Klärung der Indikation und die optische

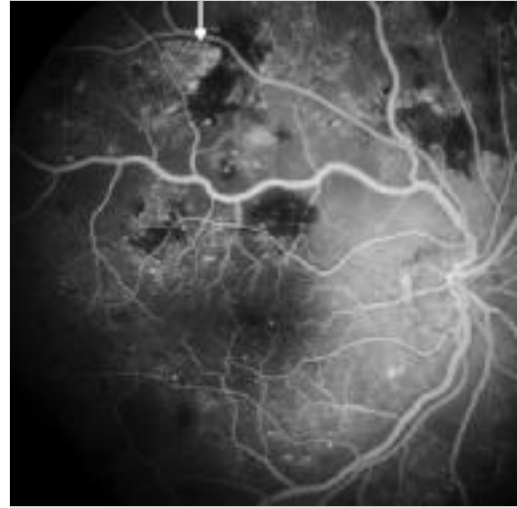


Abb. 12.14 Intraretinale mikrovaskuläre Anomalien (IRMA). Nur ortsständige Veränderungen (Pfeil) von Gefäßen, keine Neovaskularisationen, auch wenn es auf dem Fluoreszeinangiogramm so aussehen könnte. Abklärung durch Angiografie.

Tab. 12.2 Veränderungen der Netzhaut bei diabetischer Retinopathie (DR).

Stadium der Retinopathie	Veränderungen an der Netzhaut
<b>Nicht proliferative DR:</b>	
1. mild	• mindestens 1 Mikroaneurysma
2. mäßig	• leichte intraretinale mikrovaskuläre Anomalien (IRMA, ► Abb. 12.14) in 4 Quadranten • mittelschwere Blutungen in 2–3 Quadranten • Schwankungen des venösen Gefäß-Kalibers in 1 Quadranten
3. schwer	• mittelschwere Blutungen in 4 Quadranten • Schwankungen des venösen Gefäß-Kalibers in 2 Quadranten • mittelschwere IRMA in 1 Quadranten
<b>Proliferative DR:</b>	
1. mild	• nicht papilläre Gefäßneubildungen < 0,5 Papillenflächen in 1 oder mehreren Quadranten
2. mäßig	• nicht papilläre Gefäßneubildungen ≥ 0,5 Papillenflächen in 1 oder mehreren Quadranten • papilläre Gefäßneubildungen < 1/3–1/4 Papillenfläche
3. Hochrisiko	• papilläre Gefäßneubildungen ≥ 1/3–1/4 Papillenfläche • Glaskörperblutung mit jeglicher Art von Gefäßneubildung
Rubeosis iridis (S. 161)	Neubildung von Gefäßen auf der Iris, Gefahr des akuten Winkelblockglaukoms

Tab. 12.3 Veränderungen der Netzhaut bei diabetischer Makulopathie.

Stadium der Makulopathie	Veränderungen an der Netzhaut
Klinisch signifikantes Makulaödem (s. ► Abb. 12.17)	<ul style="list-style-type: none"> <li>• Ödem der Netzhaut innerhalb von 500 µm vom Zentrum der Makula</li> <li>• harte Exsudate innerhalb von 500 µm vom Zentrum der Makula mit angrenzendem Ödem</li> <li>• Zone von Ödem von 1 Papillenfläche, zumindest teilweise innerhalb 1 Papillendurchmessers vom Zentrum der Makula entfernt</li> <li>• Ödem mit Foveabeteiligung und Visusreduktion</li> </ul>
Ischämische Makulopathie	<ul style="list-style-type: none"> <li>• vergrößerte foveale avaskuläre Zone durch Verschluss von Kapillaren (führt zu Visusreduktion)</li> </ul>

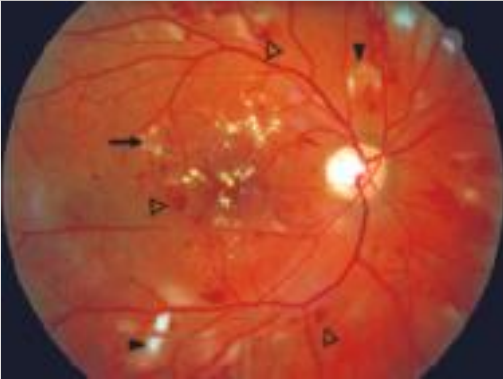


Abb. 12.15 Nicht proliferative diabetische Retinopathie. Mikroaneurysmen, intraretinale Blutungen (Pfeilspitzen), harte Exsudate = Ablagerungen von Lipiden in der Retina (Pfeil) und Cotton-wool-Herde = Nervenfaserninfarkte, weiche Exsudate (Pfeilspitzen schwarz).

Kohärenztomografie zur Sicherung eines Makulaödems eingesetzt. Der Ausschluss bzw. Nachweis einer **Rubeosis iridis** erfolgt bei spielender, also nicht medikamentös beeinflusster Pupille an der Spaltlampe und durch Gonioskopie des Kammerwinkels. Mit der optischen Kohärenztomografie können Makulaödem, harte Exsudate sowie die zystoide Makulopathie diagnostiziert werden (s. ► Abb. 21.5).

► **Differenzialdiagnose.** Differenzialdiagnostisch müssen andere vaskuläre Netzhauterkrankungen, im Wesentlichen hypertensive Fundusveränderungen (Absicherung durch Ausschluss der Grunderkrankung) abgegrenzt werden.

► **Therapie.** Die medikamentöse Therapie erfolgt intraoperativ (intravitreal) mit VEGF (= Vascular Endothelial Growth Factor)-Hemmern Ranibizumab (Lucentis), Aflibercept (Eylea), Bevacizumab

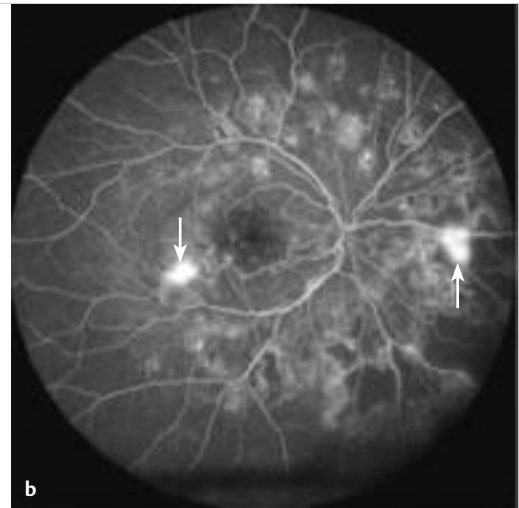
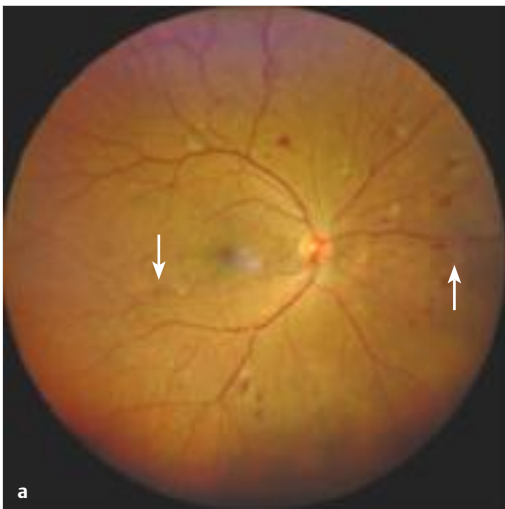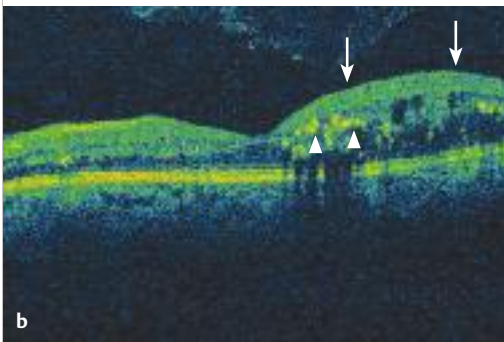

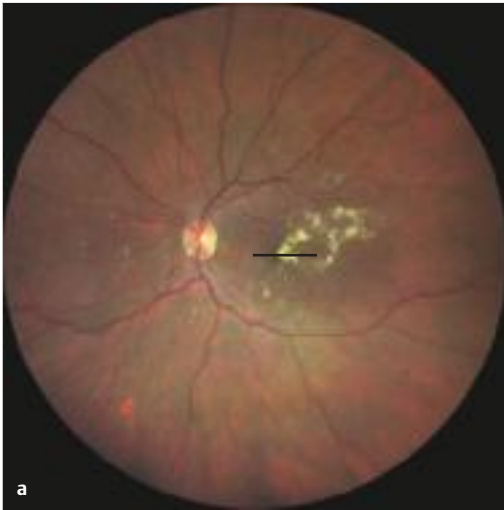
Abb. 12.16 Proliferative diabetische Retinopathie a mit nicht papillären Neovaskularisationen (Pfeile). b Korrespondierendes fluoreszeinangiografisches Bild. Im Bereich der Neovaskularisationen tritt Fluoreszein aus (Pfeile).

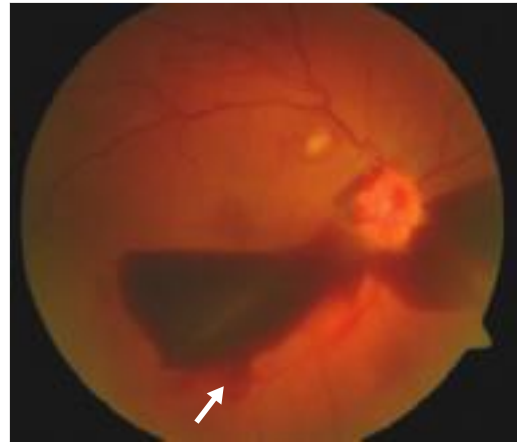




**Abb. 12.17 Diabetische Makulopathie.**

- a** Ausgeprägtes diabetisches Makulaödem mit harten Exsudaten (gelb).
- b** zu a korrespondierendes OCT-Bild mit Netzhautödem (Pfeile) und harten Exsudaten (Pfeilspitzen). Die Schnittebene von b ist in a als schwarze Linie eingezeichnet. Zum OCT vgl. Anhang 5 (S. 415).

Off-label (Avastin) und Steroiden Dexamethason (Ozurdex), bei chronischem diabetischem Makulaödem Fluocinolonacetonid (Iluvien) und mit dem Antikörper Faricimab (Vabysmo). Bei klinisch signifikantem Makulaödem (=Makulaödem, das die Sehschärfe bedroht) wird eine *zentrale* Laserbehandlung am hinteren Pol (► Abb. 12.19), bei proliferativer diabetischer Retinopathie eine *panretinale* Laserbehandlung in etwa 4 Sitzungen durchgeführt (1200–1600 Herde; Herdgröße 500 µm). Bei Glaskörperblutung oder Traktionsamotio (=Netzhautablösung infolge von Zugkräften, die nach einer Glaskörperblutung entstehen können)



**Abb. 12.18 Proliferative diabetische Retinopathie (Hochrisiko-Stadium).** Typisch für dieses Stadium der diabetischen Retinopathie ist u. a. die hier gut sichtbare Glaskörperblutung (Pfeil). Erst in diesem späten Stadium bemerkt der Patient eine Sehverschlechterung.

ist eine Vitrektomie ggf. mit Silikonöl- Instillation indiziert. Bei **Rubeosis iridis** kann eine Off-Label-Behandlung mit VEGF-Hemmern durchgeführt werden.

► **Prophylaxe.** Wenn bei Patienten mit Diabetes mellitus nicht regelmäßige ophthalmologische Vorsorgeuntersuchungen durchgeführt werden, setzt man den Patienten fahrlässig der Erblindung aus. Daher sollten bei Typ-II-Diabetikern mit Diagnosestellung, bei Typ-I-Diabetikern spätestens nach 5 Jahren, jährliche augenärztliche Untersuchungen durchgeführt werden, bei Vorliegen einer diabetischen Retinopathie häufiger. Bei Schwangeren sollte einmal im Trimester eine Untersuchung erfolgen.

► **Verlauf und Prognose.** Eine optimale Blutzuckereinstellung (HbA1c < 7,5%) kann das Auftreten einer Retinopathie verhindern oder verzögern. Darüber hinaus muss eine evtl. bestehende arterielle Hypertonie (Blutdruckeinstellung auf ≤ 135/85 mmHg) und Hyperlipoproteinämie behandelt werden. Es kann aber trotz optimaler Therapie zu einer diabetischen Retinopathie kommen. Wenn im Rahmen einer diabetischen Retinopathie eine Rubeosis iridis (Neubildung von Gefäßen auf der Iris) entsteht, ist das Risiko zu erblinden hoch, da die Rubeosis trotz Therapie ein unaufhaltsamer Prozess sein kann. Ohne Therapie droht – neben