

## 26.4

## Kniefaltenlymphknoten

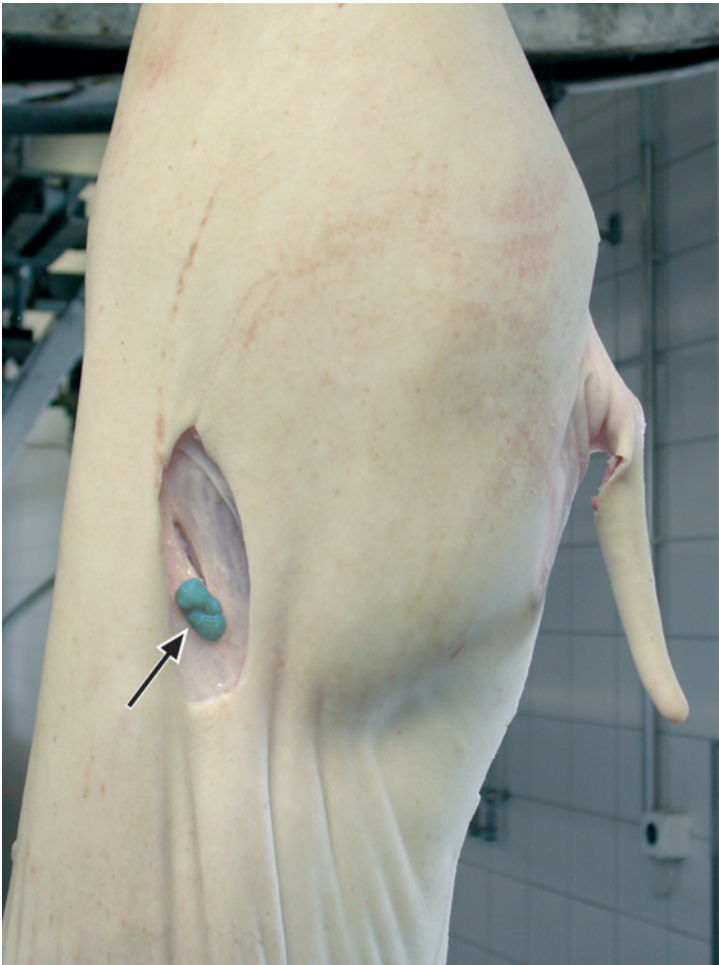
**Beschreibung** Rechte Tierkörperhälfte eines Schweines, Blick auf Hinterviertel.

**Nll. subiliaci** (Kniefaltenlymphknoten, Pfeil, blau markiert).

**Lokalisation:** Im Unterhautfettgewebe im Bereich der Kniefalte, fast in der Mitte der Verbindungslinie zwischen Hüfthöcker (Tuber coxae) und Kniescheibe (Patella). Kann von innen durch Präparation zwischen äußerer Haut und Bauchmuskulatur aufgefunden und auch direkt von außen angeschnitten werden (ist i. d. R. durch die äußere Haut palpierbar).

**!** Der Kniefaltenlymphknoten liegt stets kranial der Oberschenkelmuskulatur, sobald auf der Suche nach dem Kniefaltenlymphknoten die Oberschenkelmuskulatur angeschnitten wird, muss weiter kranial gesucht werden! Die Hinterbeinmuskulatur sollte beim Aufsuchen weitestgehend geschont werden.

Auf dem Foto ist der Kniefaltenlymphknoten bereits vom ihn umgebenden Fettgewebe befreit.



► Abb. 26.4