Definition und Epidemiologie

Es handelt sich bei der Mastopathie (syn. Mastopathia cystica fibrosa, Dysplasie der Mamma) um eine Erkrankung der Brustdrüse vorwiegend peri- und postmenopausal, bei der das Verhältnis der Gewebsanteile der Brustdrüse gestört ist. Auslöser ist in jedem Fall eine hormonelle Dysfunktion (s. u.).

Es werden unter dem Begriff Mastopathie eine Vielzahl proliferativer und regressiver Veränderungen des Brustdrüsenparenchyms zusammengefasst. Typische Befunde sind

- fibröse, fibrozystische und fibroadenomatöse Veränderungen,
- Hyalinose (Hyalinisierung des Drüsenkörpers),
- Adenose (Proliferation von Gangsegmenten, Drüsenendstücken und Myoepithelzellen),
- Epitheliose (Proliferation des Gangepithels),
- Papillomatose (umschriebene intraduktale Wucherungen, evtl. intrazystisches Papillom),
- Milchgangserweiterungen (Duktektasien),
- Zystenbildung,
- zystische Atrophie (Involution) und
- Mastitis.

Die Verbindung von ausgeprägter Fibrose mit Adenose bezeichnet man auch als sklerosierende Adenose.

Bei der Mastopathie handelt sich um die häufigste Erkrankung der Brustdrüse: Sie betrifft etwa 50–60 % aller Frauen. Sie ist zwar primär abnorm, jedoch zunächst nicht neoplastisch. Die Mastopathie tritt bevorzugt zwischen dem 30. und 50. Lebensjahr auf, gelegentlich jedoch auch bei jüngeren oder älteren Frauen.

Ätiologie

Die Ursache der Mastopathie ist eine endokrine Fehlsteuerung. Es kommt im Rahmen einer Verschiebung des Östrogen-Progesteron-Gleichgewichts zu einem Progesteronmangel sowie einem relativen lokalen Überschuss an Östrogenen bzw. einer Östrogenwirkung mit Ödem und Serotonin-/Histaminfreisetzung. Als Auslöser gilt ein Östrogenstimulus, entweder infolge einer erhöhten Konzentration des Gesamtöstrogens oder eines erhöhten Anteils freier, nicht an SHBG gebundener Östrogene.

Durch diese endokrinen Vorgänge entsteht eine fibroplastische und angioplastische Reaktion mit Fibrose und intraduktalen Epithelproliferationen. Weitere endokrine Auffälligkeiten/Kofaktoren sind Hyperprolaktinämie, Hyperandrogenämie oder Hypothyreose. Ferner treten Gangektasien und Zysten auf. Weshalb eine Mamma mehr zur Adenose, die andere mehr zur Zystenbildung oder Fibrosierung neigt, lässt sich bis jetzt nicht beantworten.

Klassifikation

Nach Prechtel wird die Mastopathie anhand der histologischen Befunde in verschiedene Grade eingeteilt:

- *Grad I (70 %):* einfache Mastopathie (ohne Epithelproliferation, geringes Entartungsrisiko); hierzu zählen die fibröse und fibrozystische Mastopathie,
- *Grad II (20 %):* einfache proliferierende Mastopathie (mit Epithelproliferation, ohne Atypien, Entartungsrisiko 1,5–2); Adenose, sklerosierende Adenose, Papillomatose, Epitheliose,
- *Grad III (10 %):* atypisch proliferierende Mastopathie (mit Epithelproliferation und Zellatypien, Entartungsrisiko 5–10).

Die Zellproliferationen im Stadium II umfassen intraduktale, epitheliale und myoepitheliale Zellen.

Das Stadium III gilt als Präkanzerose, jedoch ohne die für das Carcinoma in situ typischen Läsionen. Häufig ist es multizentrisch, in ca. 30 % kommt es bilateral vor. Bei 60 % der Fälle finden sich mammographisch Mikroverkalkungen.

Klinik

Die Symptomatik zeigt sich vor allem prämenstruell bzw. in der 2. Zyklushälfte in Form von zyklusabhängigen Schmerzen in einer oder beiden Brustdrüsen, insbesondere auch Berührungs- und Druckschmerzhaftigkeit. Ein gehäuftes Auftreten bei Frauen mit habituell kurzem Menstruationszyklus (21–24 Tage) ist ebenfalls beschrieben. Weitere Symptome neben der Mastodynie sind Knotenbildung bzw. Epithelproliferation (Adenose) und Sekretion aus der Mamille (15 %, spontan oder auf Druck provozierbar). Die typischen klinischen Befunde sind auf S. 292 detaillierter beschrieben.

Netter, NETTERs Gynäkologie, (ISBN 3131410116), © 2006 Elsevier Saunders

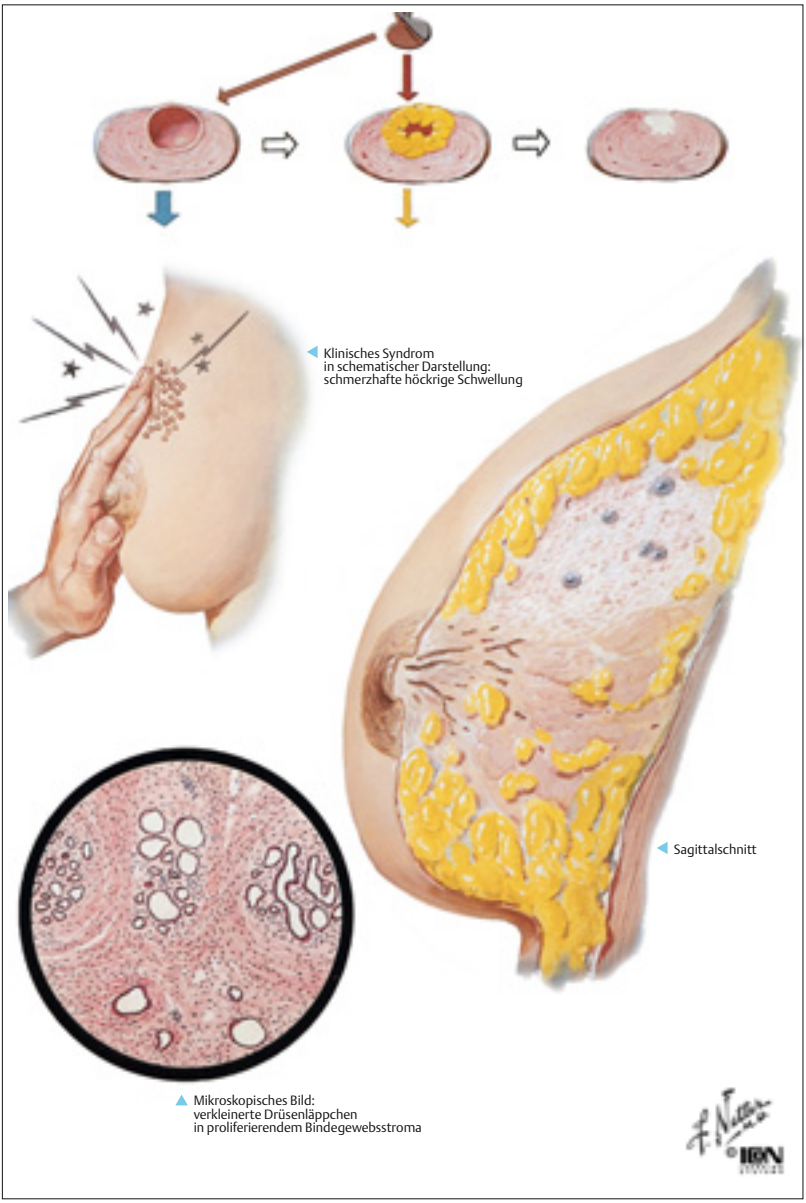

Netter, NETTERs Gynäkologie, (ISBN 3131410116), © 2006 Elsevier Saunders

Mastodynie. Der Schmerz macht sich zunächst nur vor Einsetzen der Menstruation bemerkbar, Schmerzdauer und -intensität nehmen aber allmählich zu, so dass die betroffene Brust schließlich während des ganzen Zyklus schmerzhaft bleibt. Der charakteristische Tastbefund der reinen Mastodynie im Rahmen der Mastopathie Grad I ist eine höckrige Schwellung bei gut entwickelter Brust, die am weitaus häufigsten im oberen äußeren Quadranten lokalisiert ist. Drückt man mit der untersuchenden Hand gegen diese Stelle, zuckt die Patientin deutlich zusammen. Der Befund ist häufig beidseits festzustellen.

Adenose. Kennzeichnend für die beginnende Epithelproliferation sowie die erweiterten Drüsenschläuche ist das klinische Bild der Adenose. Ein- oder beidseitig sind an den oberen und äußeren Quadranten multiple Knötchen (1 mm bis 1 cm groß) palpabel. Fasst man die üblicherweise eher kleinen und derben Mammae lateral mit den Fingern, hat man den Eindruck, den Rand einer Tasse zu halten (sog. Tassenrandphänomen, s. Abb.). Auch hier besteht wie oben beschrieben eine Spontan- und Druckschmerzhaftigkeit. Manche Frauen bemerken bei den tastbaren Knoten zyklusabhängige Größenschwankungen (Maximum in der 2. Zyklushälfte, Minimum nach Einsetzen der Regelblutung).

Zystenbildung. Zysten, also mit Flüssigkeit gefüllte Hohlräume innerhalb des Drüsenkörpers treten an der Brustdrüse häufig auf. Die Größe der Mammazysten ist variabel zwischen 1–2 mm und 6 cm. Sie entstehen infolge von Sekretretention. In der Mehrzahl der Fälle bildet sich zunächst eine große solitäre Zyste, meist in der Mitte zwischen Mamille und lateralem Brustrand. Multiple Zysten sind in knapp 30 % der Fälle vorhanden, in ca. 10 % besteht Beidseitigkeit.

Die solitäre Zyste imponiert als glattwandiger, gut palpabler Tumor in der Brustdrüse. Meistens ist die Brust vorher völlig unauffällig. Subjektiv besteht ein diffuses Spannungsgefühl bzw. Stechen. Bei ca. 6 % tritt aus der Mamille ein seröses Sekret aus.

Morphologie

Grad I/Mastodynie. Bei Biopsien aus dem schmerzhaften Brustdrüsengewebe fällt makroskopisch eine größere Gewebsdichte mit vermehrten bindegewebigen Anteilen auf. Lobuläres Gewebe erscheint im Anschnitt in Form von kleinen hellroten Flecken in einem dichten weißen Stroma, in dem hier und da kleine Zysten eingeschlossen sind.

Die Drüsenläppchen sind bei mikroskopischer Betrachtung verkleinert oder unregelmäßig konfiguriert und weisen winzige zystische Erweiterungen auf. Schlecht anfärbendes, wucherndes, unreifes Bindegewebe umgibt die epithelialen Anteile.

Grad II—III/Adenose. Das betroffene Mammagewebe enthält dichtes Bindegewebe, zahlreiche kleine Zysten und epitheliale Proliferationsherde. Die Läppchenbildung erscheint stark gestört. In einigen sekretorischen Endkammern bilden sich solide Basalzellzapfen, die sich im Anschnitt als intrakanalikuläre Adenome darstellen. An anderen Stellen erscheinen die Drüsenläppchen stark aufgetrieben und mit dichten Bindegewebszügen durchwachsen. Die Differenzialdiagnose dieser Bereiche mit Fibroadenomen ist hier eher schwierig.

Zysten. Makroskopisch imponieren Zysten als bläulich schimmernde Vorwölbung im subkutanen Fettgewebe. An der dünnen bindegewebigen Zystenwand findet sich manchmal eine an Schweißdrüsenepithel erinnernde Epithelauskleidung aus kanalikulären Epithelzellen. Beim Eröffnen der Zyste tritt eine mehr oder minder trübe, strohfarbene Flüssigkeit zu Tage. Mikroskopisch findet sich um die Zystenwand dichtes fibröses Stroma. Drüsengewebe ist hier nur spärlich vorhanden.

Diagnostik

Allgemeine Diagnostik. Bei der Anamnese fallen die oben erwähnte Zyklusabhängigkeit sowie gelegentlich eine familiäre Häufung auf. Palpatorisch finden sich die unter Klinik beschriebenen Befunde bei den verschiedenen Mastopathie-Stadien.

Sonographie. Solide und zystische Prozesse lassen sich sonographisch sicher unterscheiden. Ziel der Mammasonographie bei einer zystischen Mastopathie ist die Erkennung intrazystischer Proliferationen (s. a. intrazystisches Milchgangspapillom, S. 288). Typisch für Zysten ist in der sonographischen Darstellung eine zentrale Schallverstärkung.

Netter, NETTERs Gynäkologie, (ISBN 3131410116), © 2006 Elsevier Saunders

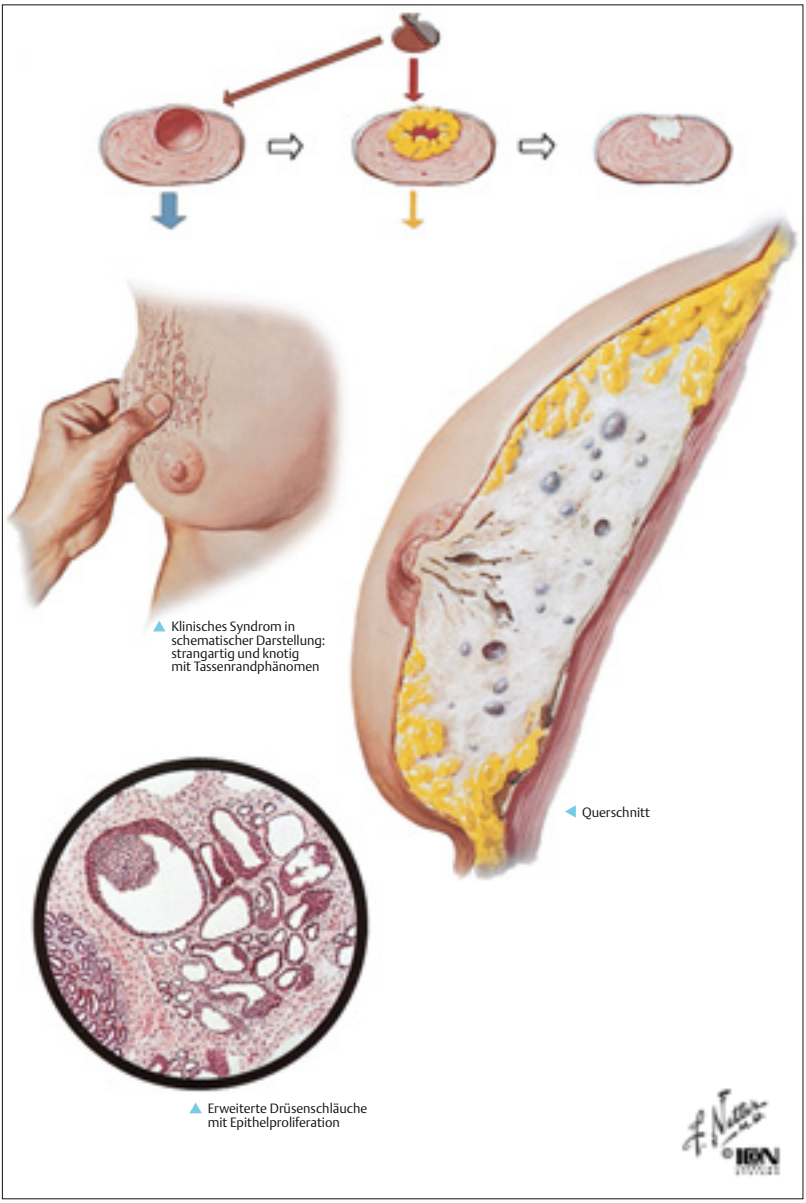

Netter, NETTERs Gynäkologie, (ISBN 3131410116), © 2006 Elsevier Saunders

Mammographie. Bei der Mammographie sollten Verkalkungen sowie andere Malignitätskriterien beachtet werden (s. a. Diagnostik des Mammakarzinoms, S. 336 f). Hier stellt sich die Mastopathie häufig in Form von diffusen bis wolkigen Strukturen ohne zirkumskripten Befund dar.

Biopsie. Die histologische Abklärung ist bei diffusem knotigem Umbau, umschriebenem Tumor oder unklarem klinischen oder apparativem Befund indiziert. Ferner ist eine histologische Untersuchung bei mammographisch festgestelltem suspektem Mikrokalk sowie sonographisch intrazystischen Proliferationen angezeigt. Die diagnostische Punktion einer Zyste mit anschließender Pneumozystographie ist Ausnahmefällen vorbehalten.

Differenzialdiagnosen

Die knotigen/zystischen Veränderungen der Mastopathie müssen gegen folgende Differenzialdiagnosen abgegrenzt werden:

- ➤ Mammakarzinom,
- ➤ andere gutartige Mammatumoren (Fibroadenome, Lipome u. a.).

Die Differenzialdiagnose der Mastodynie umfasst:

- ➤ Mammakarzinom,
- ➤ prämenstruelles Syndrom,
- ➤ non-puerperale Mastitis,
- ➤ Stenokardien,
- ➤ Interkostalneuralgien,
- ➤ zervikobrachiale Neuralgien,
- ➤ Fettgewebsnekrose,
- ➤ Hämatom oder Trauma,
- ➤ Morbus Mondor (oberflächliche Thrombophlebitis),
- ➤ Tietze-Syndrom (chondrosternale Entzündung),
- ➤ Spannungsgefühl der Mammae bei Gravidität.

Therapie

Therapie der Mastodynie und Adenose. Im Stadium Prechtel I und II erfolgt die Behandlung nach einem Stufenprogramm, insbesondere betont auf die symptomatische Behandlung der Mastodynie:

- ➤ nichthormonelle Therapie: Pflanzenextrakte (z. B. Mastodynon), lokale physikalische Maßnahmen (Kühlung, Alkoholumschläge), Entzug von methylxanthinhaltigen Lebensmitteln (Tee, Kaffee, Cola, Schokolade),
- ➤ lokale Gestagengabe auf die Brustdrüse (z. B. Progesterongel, androgenhaltige Gele; **cave:** hier ggf. auch systemische Wirkungen!), insb. bei prämenstruellen Beschwerden,
- ➤ systemische Gestagentherapie in der 2. Zyklushälfte oder Östrogen-Gestagen-Kombinationen bei gleichzeitigem Kontrazeptionswunsch; in schweren Fällen Danazol oder Bromocriptin sowie antigonadotrope Steroide oder Antiöstrogenen.

Orale gestagenbetonte Kontrazeptiva vor der 1. Schwangerschaft sollen die Mastopathieentstehung reduzieren. Die Regulierung begleitender Hormondysfunktionen (Hypothyreose, Hyperprolaktinämie, Hyperandrogenämie) kann ebenfalls bei der Therapie der Mastopathie hilfreich sein.

Therapie der Zysten. Zysten, die größer als 1–2 cm sind, werden punktiert und das Aspirat zytologisch untersucht. Das Sekret ist durch Einblutungen häufig blau-grünlich verfärbt. Die Zystenpunktion sollte bei intrazystischen Proliferationen vermieden werden, da sehr selten hier ein maligner Prozess vorliegen kann (daher vorherige sonographische Diagnostik, s. o.).

Eine Exstirpation im Rahmen einer Mamma-PE ist sekundär bei auffälliger Zytologie sowie primär bei sonographisch papillomatösen Binnenstrukturen indiziert.

Therapie der atypischen Mastopathie. Die einfache Mastopathie stellt keine Präkanzerose dar. Bei proliferativer Mastopathie II. oder III. Grades (histologisch per PE nachgewiesen) besteht jedoch eine erhöhte Gefahr der malignen Entartung. Bei atypischer Mastopathie ist mit einem Übergang in ein Mammakarzinom in 3–4 % der Fälle zu rechnen.

Bei der atypisch proliferierenden Form wird nach Diagnosesicherung durch Exzision eines Knotens eine *subkutane Mastektomie* (Entfernung des Brustdrüsenkörpers unter Erhaltung der Mamille) mit Einlage einer subpektoralen Prothese empfohlen. Lediglich bei günstiger Familienanamnese kann bei Ablehnung der Operation durch die Patientin eine engmaschige halbjährliche mammographische Kontrolle toleriert werden. In diesem Fall sollte jedoch die Patientin entsprechend aufgeklärt und dies dokumentiert werden.

Netter, NETTERs Gynäkologie, (ISBN 3131410116), © 2006 Elsevier Saunders

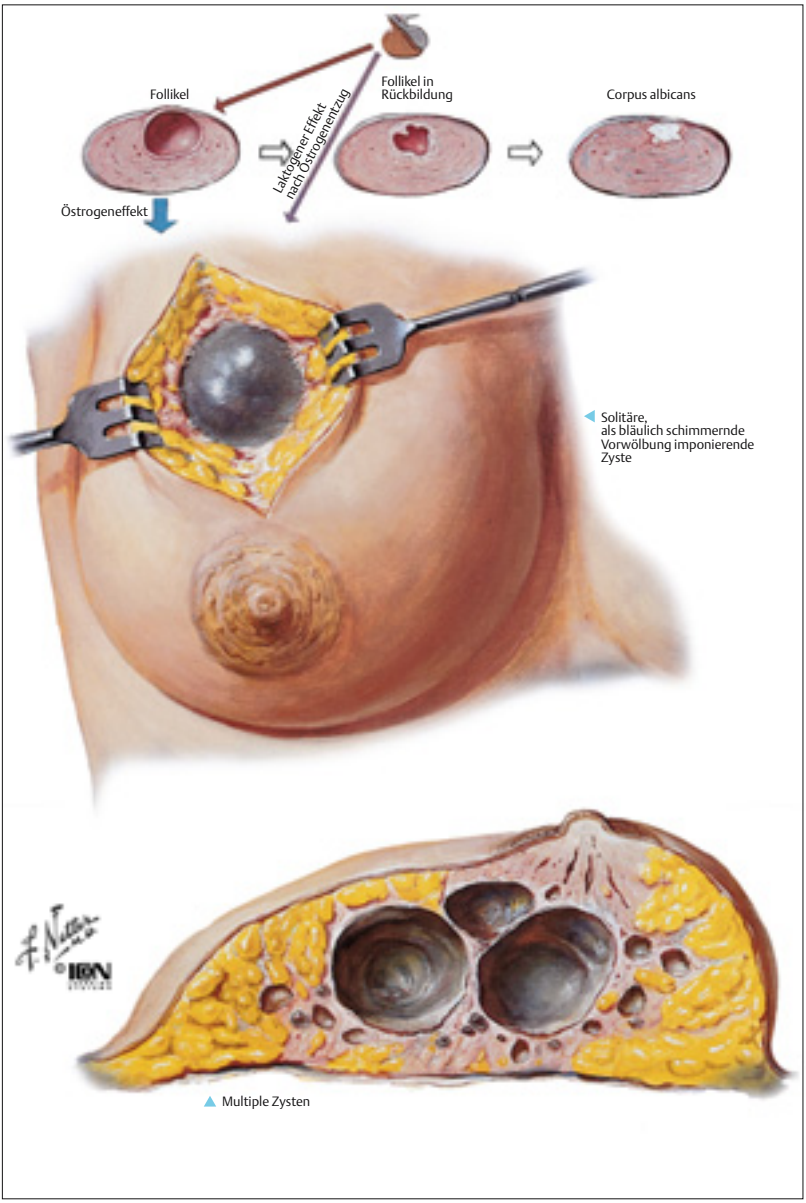

Netter, NETTERs Gynäkologie, (ISBN 3131410116), © 2006 Elsevier Saunders