

### 4.2.15 Ohren

► **Untersuchung.** Betrachtet werden Ansatz und Reifezeichen der Ohrmuscheln sowie Regelwidrigkeiten der Form. Es wird hinter und in das Ohr geschaut, wobei die Anlage des Gehörgangs überprüft wird.

#### Auffällige Befunde

- Leichte Differenzierungsstörungen der Ohrmuschel und angewachsene Ohrhäppchen sind harmlose Dysplasien (Entwicklungsstörungen).
- Tiefer und/oder nach vorne verschobener Ansatz: Down-Syndrom, im Verband mit Fehlbildungssyndromen
- Anotie (fehlende Ohrmuschel) oder grobe Fehlbildungen, Gehörgangatresie: Sie gehen meist mit anderen Fehlbildungen einher.
- Vor der Ohrmuschel sitzende Ohranhängsel treten häufig isoliert auf.

### 4.2.16 Augen

► **Untersuchung.** Zunächst werden der Augenabstand und die Lidachsenstellung begutachtet. Außerdem wird nach Veränderungen der Augenlider und des Augapfels geschaut. Wenn das Kind die Augen nicht geöffnet hat, wird im Verlauf der weiteren Untersuchung das spontane Öffnen der Augen abgepasst.

Ein zufriedenes Neugeborenes schaut um sich! (Es darf aber nicht zu hell sein.) Die Iris (Regenbogenhaut) ist bei allen Neugeborenen zunächst blau-grau (hell bis dunkel). Gegen Ende des 2. Lebensjahres hat sie ihre endgültige Farbe.

#### Auffällige Befunde

- Ein zu enger oder zu weiter *Augenabstand*: Er kann isoliert oder als Symptom verschiedener Syndrome auftreten, z. B. weiter Abstand bei Down-Syndrom und Fetalem Alkoholsyndrom.
- Nach außen oben gerichtete (mongoloide) *Lidachsenstellung*: typisch für Down-Syndrom
- Kurze *Lidspalten*: Fetales Alkoholsyndrom und verschiedene andere Krankheitsbilder
- *Epikanthus*: Die vom Oberlid über den inneren Augenwinkel herunterziehende Hautfalte tritt gelegentlich isoliert als bedeutungslose Variante auf und wächst sich häufig aus. Sie kann aber auch als Symptom des Down-Syndroms oder anderer Syndrome vorkommen.

- *Schwellung* am inneren Augenwinkel: geburtsbedingter Sekretstau im Tränensack
- Geburtsbedingte *ödematöse* Schwellung der Augenlider
- „*Storchenbiss*“: Diese angeborenen Hautgefäßveränderungen (Teleangiektasien) auf dem Oberlid oder zwischen den Augen zeigen sich als zartrosafarbene Kapillarerweiterungen, färben sich in den ersten Lebensmonaten beim Schreien rot und verblassen später durch das Dickerwerden der Haut.
- Leichtes *Schielen*: Es beruht auf einer anfänglichen Sehmuskelschwäche und reguliert sich im Laufe der Zeit.
- „*Blutfähnchen*“ (subkonjunktivale Blutungen), meist kreisförmig um die Iris herum: Bluterguss durch Pressstauung während der Geburt, ist nach 1–3 Wochen spontan ausgeheilt
- *Nystagmus* (Augenzittern): als vorübergehender Befund unbedenklich
- *Sonnenuntergangshänomen*: Der Blick ist stark nach unten gewendet. Teilweise wird der Oberrand der Kornea (Hornhaut) sichtbar oder ein Teil der Pupille verschwindet unter dem unteren Lidrand. Ausgeprägt bei Hydrozephalus und Hirnirritation, z. B. durch Ventrikelblutung
- Sonstige *pathologische Abweichungen*: Fehlende Augäpfel (Anophthalmie), kleine Augäpfel (Mikrophthalmie), Hornhauttrübungen, hervorstehende Augäpfel (Exophthalmus), Katarakt (Linsentrübung), Glaukom (erhöhter Augeninnendruck). Ursache können z. B. Fehlbildungssyndrome und intrauterine Infektionen (s. Kap. Klinisches Bild) sein.

### 4.2.17 Nase

Ein Neugeborenes atmet immer durch die Nase, es sei denn, es schreit. Die Nase kann durch die Lage des Kindes, bzw. die Geburt etwas verformt sein, d. h. platt oder schief, was sich innerhalb der ersten Lebensstage von selbst reguliert. Die Nasengänge sind noch eng und es sind noch keine Nebenhöhlen ausgebildet. So fällt bei Anstrengung eine schnaufende Atmung auf.

#### Auffällige Befunde

- „*Nasenflügel*“: Das Blähen der Nasenflügel beim Einatmen ist ein Zeichen von Atemnot. Es sollte als passagere Anpassungsstörung nicht über eine halbe Stunde nach der Geburt hinaus bestehen bleiben.

- **Choanalatresie bzw. -stenose:** Der Verschluss bzw. die Verengung der hinteren Öffnungen der Nasengänge zum Rachen hin führt zu einer Atembehinderung. Das Kind atmet anstatt durch die Nase dauernd durch den Mund. Besonders beim Versuch zu trinken treten Zyanoseanfälle auf. Leitsymptom bei einem beidseitigen Verschluss ist eine anhaltende Zyanose, die verschwindet, sobald das Kind schreit. Überprüfung der Sondendurchgängigkeit.

#### 4.2.18 Mund

► **Untersuchung.** Nach der Inspektion des Mundes wird der Gaumen mit einem Finger auf einen vollständigen Verschluss hin überprüft sowie die Zahnleisten abgetastet.

► **Normalbefunde:**

- Der Mund kann vollständig geschlossen werden, ohne dass die Zunge heraushängt.
- Das Kind lutscht bei Hunger an den Lippen oder Händen.
- Suchreflex und Saugreflex sind vorhanden.

### Asymmetrie des Mundes: Fazialisparese

Der Fazialisnerv läuft vor dem Ohr über das Jochbein und ist an dieser Stelle leicht zu schädigen. Betroffen sind meistens die motorischen Gesichtsnerven, so dass die Muskeln von Mund, Auge und Mittelgesicht betroffen sind.

► **Symptome.** Verzerrter Mund beim Schreien, der Mund öffnet sich auf der gesunden Seite. Es kommt zum Herausfließen der Nahrung auf der kranken Seite. Die teilweise Lähmung der Lidmuskulatur führt eventuell zu einem unvollständigen Augenschluss und damit zum Austrocknen der Hornhaut und zu Schädigungen des Auges.

► **Ursachen.** Mechanische Druckbelastung durch das Promotorium oder eine Geburtszange, meist einhergehend mit Hautblutungen und Druckmarken, mit peripherer Nervenlähmung. In den meisten Fällen kommt es innerhalb weniger Tage zur spontanen Abheilung. Zentral durch Hirnschädigung bedingt und deshalb mit weiteren Hirnschädigungszeichen einhergehend: Die Lähmungserrscheinungen nehmen in den ersten Tagen noch zu und bleiben bestehen.

## Therapie

Abdecken des offen stehenden Auges mit Augensalbe gegen Austrocknung.

### Lippen-Kiefer-Gaumen-Spalten (LKG-Spalten)

LKG-Spalten machen 11–15% aller angeborenen Fehlbildungen aus, so dass etwa 1 von 500 Lebendgeborenen betroffen ist, mit zunehmender Tendenz.

Die Ausprägung der Spaltfehlbildungen im Mundbereich variiert zwischen der Lippenkerbe (Lippenkolobom) als Minimalvariante und einer doppelseitigen, durchgehenden Lippen-Kiefer-Gaumen-Spalte als Maximalvariante.

Dazwischen liegen verschiedene Übergangsformen mit folgenden Variablen: Isolierte Lippen-Spalten (► Abb. 4.10), Lippen-Kiefer-Spalten oder Lippen-Kiefer-Gaumen-Spalten, sie können jeweils unvollständig oder vollständig sein sowie ein- oder beidseitig auftreten. Isolierte Gaumenspalten betreffen entweder den harten und weichen Gaumen (ohne den zahntragenden Teil des Kiefers) oder nur den weichen Gaumen. Auch kommen verdeckte (submuköse) Gaumenspalten vor. Bei einer Lippenspalte ist stets ein mehr oder weniger knorpeliger, evtl. auch knöcherner Anteil der Nase betroffen.

► **Ursachen.** Bei 30% Vererbungs Komponente (4–5%-ige Wahrscheinlichkeit, wenn eines der Elternteile ebenfalls eine Lippen-Kiefer-Gaumen-Spalte aufweist), verschiedene exogene Einflüsse in der Embryonalphase (Stoffwechselstörungen, Ernährung, Infektionen, Strahlen), eindeutige Zusammenhänge sind jedoch nicht bekannt.

► **Symptome.** Bei vollständigen Lippen-, Lippen-Kiefer-, Lippen-Kiefer-Gaumen-Spalten ist der Nasenboden zum Teil völlig, ein- oder doppelseitig zum Gaumen hin offen. Das heißt, es ist kein Abschluss zwischen dem Nasen- und Rachenraum mehr vorhanden. Die Saugfunktion ist sehr stark erschwert. Es treten gehäuft Infektionen der Schleimhäute im Hals-Nasen-Ohren-Bereich auf, u. U. mit Hörstörungen. Wird die Zunge eingerollt und in den Spalt geschoben, wird dieser offengehalten oder sogar erweitert. Beim Kleinkind kommt es zu einer behinderten Sprechfunktion.

Das Stillen oder zumindest die Muttermilchernährung, ist, wenn auch mit großem Aufwand verbunden, häufig möglich und förderlich.

## Therapie

Vom Säuglings- bis zum Erwachsenenalter erforderlich.

- Frühes Trinken aus der Flasche mit einem Spezialsauger (z. B. medela SpecialNeeds®) oder das Saugen an der Brust halten den Schluckreflex, der ansonsten verloren gehen kann, aufrecht.
- Eine individuelle Trinkplatte aus Kunststoff sollte möglichst in der 1. Lebenswoche angefertigt werden (Kieferorthopäde). Dadurch, dass sie den Oberkiefer und die Spalte abdeckt, normalisiert sich die Zungenlage. Zudem ist ein gewisser Abschluss zum Nasen-Rachen-Raum hergestellt, wodurch das Trinken mit dem Sauger oder an der Brust wesentlich erleichtert wird.
- Operative Maßnahmen: Die Lippenspaltplastik wird in aller Regel mit 5–6 Monaten durchgeführt, gleichzeitig wird der vordere Teil des offenen Nasenbodens rekonstruiert. Ab Mitte des 2. Lebensjahrs findet die Plastik des Gaumens, eventuell in mehreren Teilschritten, statt. Vor der Einschulung können u. U. ästhetische Korrekturen im Lippen- oder Nasenbereich vorgenommen werden (soziale und sprachliche Aspekte).
- Bei den ausgeprägteren Formen ist häufig eine logopädische Therapie erforderlich, die ab dem 3. Lebensjahr beginnt.

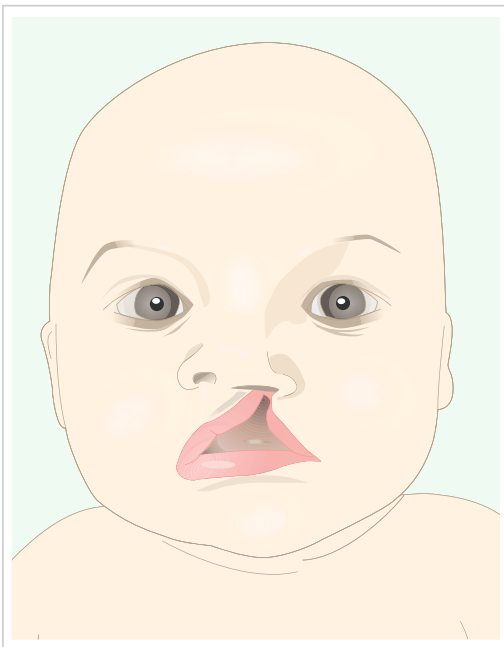

Abb. 4.10 Einseitige Lippenspalte.

## Weitere auffällige Befunde

*Epithelperlen* (Bohn-Perlen, Bohn-Drüsen)

- Beim Neugeborenen vorkommende, stecknadelkopfgroße, weiße Knötchen (Schleimretentionszysten) beidseits der Gaumennaht am Übergang vom harten zum weichen Gaumen. Sie bilden sich spontan zurück.
- Sie dürfen nicht mit Soor verwechselt werden.

*Kurzes Zungenbändchen* (Ankyloglosson)

- Die Zunge ist hier mit dem Mundboden verwachsen. Manchmal ist sie durch das kurze Zungenbändchen an der Spitze zurückgezogen und erscheint beim Schreien in der Mitte wie eingekerbt. Unter Umständen kann sie nicht über die Unterkieferleiste geschoben werden, oder aber sie zieht sich beim Saugen hinter die Unterkieferleiste zurück.
- Dieser Befund stellt häufig ein massives Stillhindernis dar, weshalb es vorzugsweise bereits in den ersten Lebenstagen und -wochen chirurgisch durchtrennt wird. Beim Neugeborenen ist das ein einfacher Eingriff, für den keine Narkose erforderlich ist. Gelegentlich kommt es dabei zu einer stärkeren arteriellen Blutung, weshalb er unter klinischen Bedingungen erfolgen sollte. Das sofortige Anlegen an die Brust unterstützt die Blutstillung in der Regel ausreichend.
- Eher selten kommt es zu einer spontanen Dehnung des Gewebes mit zunehmendem Alter.

*Angeborene Zähne* (Dentes natales)

- Bei der Abtastung der Zahnleisten stößt man in seltenen Fällen (1 von 2000–3000 Geburten) auf vereinzelte Zähne.
- Dabei kann es sich einerseits um zahnähnliche Rudimente mit inkompletter Zahnbildung handeln, deren Ursprung vor der eigentlichen Milchzahnbildung liegt (Dentes praelactales). Sie werden chirurgisch entfernt.
- Andererseits können vorzeitig durchgebrochene Milchzähne vorhanden sein, die dann nicht extrahiert werden.

*Makroglossie*

- Der Mund steht offen und kann nicht vollständig geschlossen werden. Die Zunge liegt der unteren Zahnleiste an oder steht vor.
- Vorkommen: Down-Syndrom, angeborene Hypothyreose (Schilddrüsenunterfunktion) und andere Syndrome.

### Schaumpilz

- Wenn sich ein Schaumpilz aus Speichel vor dem Mund bildet und das Neugeborene anfallsweise zyanotisch wird, besteht der Verdacht auf eine *Ösophagusatresie* (Speiseröhrenverschluss) → Überprüfung der Sondendurchgängigkeit.

## 4.2.19 Hals

Die physiologische Lordose der Halswirbelsäule bedingt, dass der hintere Halsbereich nach vorn gewölbt erscheint.

### Auffällige Befunde

- *„Storchenbiss“ im Nacken*: Die angeborene bleibende Erweiterung kleiner, oberflächlicher Hautgefäße (Naevus flammeus) ist harmlos.
- *Struma*: Im vorderen Halsbereich kann eventuell eine Vergrößerung der Schilddrüse zu sehen oder zu tasten sein. Sie ist meist symmetrisch und von gleichmäßiger Konsistenz. Der Kopf ist möglicherweise in Streckhaltung. Es handelt sich um eine Neugeborenenstruma aufgrund einer angeborenen Hypothyreose (Schilddrüsenunterfunktion). Weitere Untersuchungen sind erforderlich.
- *Pterygium colli*: Die Flügelfellbildung am Hals stellt sich beim Neugeborenen zunächst in Form einer lockeren Hautfaltenbildung im Nacken dar. Mit dem Wachstum entwickelt sich daraus eine große Hautfalte, die hinter dem Ohr beginnt und sich über die ganze Schulterblattbreite bis zu deren äußersten Ende, dem Akromion, erstreckt. Vorkommen: beim Turner-Syndrom (X0-Gonadendysgenese) und beim Bonnevie-Ullrich-Syndrom, hier als Leitsymptom.
- *Schiefhals* (Torticollis): Meist ist es eine stark erschwerte Entwicklung der Schulter und des Rumpfes (Schulterdystokie, großes Kind), die zum Schiefhals führt. Es besteht eine eingeschränkte Beweglichkeit des rotierten und seitlich geneigten Kopfes. Der Kopf ist dabei zur kranken Seite leicht nach vorn gebeugt, das Kinn zur gesunden Seite gedreht. **Ursachen**:
  - *Muskulär*: Schädigung des M. sternocleidomastoideus durch ein geburtsmechanisch entstandenes organisiertes Hämatom („Kopfnickerhämatom“) oder eine intrauterine Zwangshaltung mit Muskelschädigung und Durchblutungsstörung
  - *Ossär* (Wirbelsäule): Fehlbildung der Halswirbelsäule, Fraktur oder Luxation der Halswirbel (siehe auch KiSS, Kap. 5.14).

## 4.2.20 Klavikula (Schlüsselbein)

### Klavikulafraktur

- *Diagnose*: Dieses häufige, aber harmlose Geburtstrauma ist selten durch den Hochstand eines medialen Knochenfragments festzustellen, eher durch eine leichte Beweglichkeit der Knochenfragmente gegeneinander („Klaviertasentphenomen“) bei der mit leichtem Druck ausgeführten Untersuchung mit zwei Fingern. Oftmals wird der Bruch erst an der Kallusbildung, einer derben Auftreibung des Heilungsgewebes, ausgangs der ersten Woche erkannt.
- Schmerzäußerung bei Bewegung und eine Schonhaltung bzw. Scheinlähmung des Arms können begleitend auftreten. Dann wird das Kind auf die nicht betroffene Seite gelagert.
- *Prognose*: Der Bruch heilt ohne Behandlung.

## 4.2.21 Arme

► **Untersuchung**. Die Arme lassen sich im Ellenbogengelenk strecken und gehen gleich in die Beugung zurück, die Beweglichkeit muss beidseits vorhanden sein.

### Obere Armplexuslähmung (Erb-Lähmung)

Betroffen sind die Levatoren des Schultergürtels, Muskeln des Oberarmes sowie die Unterarmbeuger und -supinatoren (Außenrotation).

► **Symptome**. Der Arm ist bewegungslos gestreckt und beim liegenden Kind leicht nach innen gedreht. Die Finger werden bewegt und das Kind äußert keine Schmerzen bei einer passiven Armbewegung.

► **Ursachen**. In der Regel handelt es sich um Quetschungen (Ödem) und Dehnungen, selten um einen Abriss.

### Therapie

Der Arm wird abgewinkelt fixiert und mit Massage und Bewegungsübungen bei guten Rückbildungsaussichten behandelt.

## Untere Armplexuslähmung (Klumpke-Lähmung)

Sie betrifft die Muskeln des Unterarms und der Hand und tritt meist in Kombination mit der oberen Plexuslähmung auf.

► **Symptome.** Die Hand wird nicht bewegt („Fallhand“) und der Greifreflex ist nicht auszulösen. Der Arm kann in der Schulter bewegt werden.

► **Ursachen.** Es handelt sich in der Regel um eine schwere Schädigung des Nervs durch Quetschungen und Dehnungen im Schulter-/Halsbereich.

### Therapie

Neurologische Behandlung und Krankengymnastik; die Lähmung ist nicht immer voll reparabel. Es kommt zu einer lähmungsbedingten Wachstumshemmung, der Unterarm bleibt verkürzt.

### Weitere auffällige Befunde

- **Schonhaltung:** Der Arm ist nicht physiologisch gebeugt und wird nicht spontan bewegt. Neben einer Klavikulafraktur können Knochenbrüche und Lähmungen zugrunde liegen.
- **Dysmelie:** Eine Störung der Extremitätenentwicklung (Dysmelie) kann je nach Zeitpunkt und Dauer des Einwirkens schädigender Einflüsse von außen (O<sub>2</sub>-Mangel, Pharmaka etc.) in der sensiblen embryonalen Phase sehr unterschiedlich ausfallen. Auch Abschnürungen durch die Nabelschnur kommen vor. Die Ausprägung reicht von der Unter- oder Fehlentwicklung einzelner oder mehrerer Röhrenknochen (z. B. Fingerglieder), über den unmittelbaren Ansatz der Hände an den Schultern oder der Füße an den Hüften, bis hin zum Fehlen eines ganzen Arms oder Beins.

### 4.2.22 Hände

► **Untersuchung.** Die Hände sind zwanglos zur Faust geschlossen, der Greifreflex ist auslösbar.

### Auffällige Befunde

- **Vierfingerfurche:** Die Linienführung der Handflächen weist eine durchgehende Querfurche auf. Die Vierfingerfurche tritt zu 40 % beim Down-Syndrom auf. Sie kommt aber auch als Variante ohne pathologischen Wert vor.

- **Hand- und Fußrückenödeme:** Eine lymphödematöse Schwellung der Hand- und Fußrücken kann eine vorübergehende Erscheinung beim Neugeborenen sein, aber auch ein erstes Hinweiszeichen auf das Turner-Syndrom (X0-Gonadendysgenese) darstellen.
- **Syndaktylie:** Bei einer Syndaktylie sind zwei oder mehrere Finger miteinander verwachsen. Die Verwachsung bzw. Nichttrennung kann häutig (kutan) oder auch knöchern (ossär) sein. Sind alle Finger vollständig miteinander verwachsen, spricht man von einer Löffelhand. Eine Syndaktylie tritt als Einzelsymptomatik oder im Verband mit Fehlbildungs-Syndromen auf. Die Verwachsung wird meist vor dem 3. Lebensjahr operativ getrennt.
- **Polydaktylie (Viefingerigkeit):** Die Verdopplung eines Finger- bzw. Zehenstrahls kommt entweder auf der Seite des Daumens bzw. der Großzehe oder des kleinen Fingers bzw. der Kleinzehe vor. Als rudimentäre Polydaktylie wird das Vorkommen überzähliger, erbsen- bis bohnen großer, verkümmert Fingeranlagen bezeichnet.

### 4.2.23 Füße

Ödeme, Syndaktylie, Polydaktylie (Kap. 4.2.22).

### Kletterfuß, Hackenfuß

#### Kletterfuß

Der Fuß ist nach innen abgeknickt, so dass die Fußsohlen aneinander legbar sind (hochgradige Supinationshaltung).

#### Hackenfuß

Der Fuß ist zum Schienbein hoch geknickt als laufe man auf den Fersen.

Kletter- und Hackenfuß entstehen durch eine lagebedingte Fehllage im Uterus. Es ist keine Therapie nötig, da es im Verlauf weniger Wochen meist zur spontanen Korrektur durch die Kräftigung der Fußmuskulatur kommt.

Es wird lediglich empfohlen, durch regelmäßige Massage, d. h. über eine vorsichtige Beugung in Richtung Fußsohle, über einen längeren Zeitraum die Richtigstellung des Hackenfußes zu unterstützen.



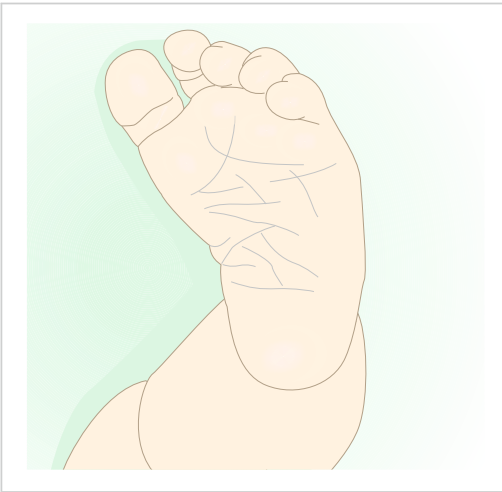

Abb. 4.11 Sichelfuß.

### Sichelfuß (Pes adductus)

Beim Sichelfuß handelt es sich um eine angeborene, häufig beidseitige Adduktion des Vorfußes. Bei dieser halbmondartigen Krümmung des Fußes in seiner gesamten Länge sind Zehen und Ferse einwärts gerichtet (► Abb. 4.11).

Die Therapie besteht aus Massage, redressierenden Gipsen und Krankengymnastik. Operative Maßnahmen sind selten erforderlich.

### Klumpfuß (Pes equinovarus)

Der Klumpfuß ist die häufigste Fehlbildung der unteren Extremitäten (► Abb. 4.12).

► **Symptome.** Hebung des inneren Fußrandes (Supinationsstellung), nach innen gekrümmte Stellung der Ferse (Varusstellung), Innendrehung des Vorfußes (Adduktion), Spitzfuß- oder Equinusstellung (Plantarflexion), Hohlfuß (Vertiefung des Längsgewölbes).

► **Ursachen:**

- genetisch (Fehlbildung)
- Lähmung: Ungleichgewicht der Muskeln
- Fruchtwassermangel, Raumbeengung im Uterus (Fehlhaltung)

### Therapie

Zur Berichtigung (Redressement) der lagebedingten Fehlhaltung muss eine konservative orthopädische Therapie mit Gipsverband bereits in den

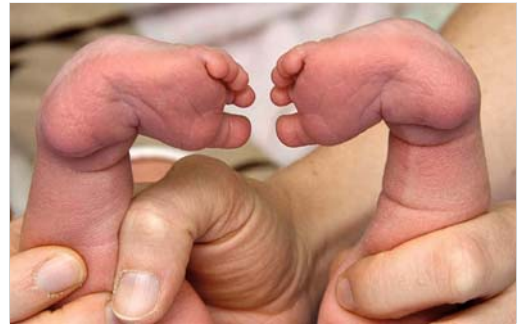

Abb. 4.12 Klumpfuß. (Quelle: Huebler H. Neonatologie. Die Medizin des Früh- und Reifgeborenen. 2. Aufl. Stuttgart: Thieme; 2019)

ersten Lebenstagen beginnen, dann sind das Fußskelett und die Bänder noch formbar.

Beim genetisch bedingten Klumpfuß liegt eine fixierte und konservativ nicht völlig ausgleichbare konnatale (angeborene) Fehlstellung der Gelenke mit Bewegungseinschränkungen vor. Hier ist eine zusätzliche operative Korrektur erforderlich.

#### 4.2.24 Brust

► **Untersuchung.** Die Brustdrüsen sind seitengleich angelegt. Reifezeichen: der Warzenhof (Areola) hat einen Durchmesser von ca. 10 mm und ist leicht erhaben. Das Brustbein (Sternum) ist gut tastbar, der Schwertfortsatz ragt manchmal etwas vor.

### Auffällige Befunde

- Kostale und sternale Einziehungen sind Zeichen einer Atemnot.
- Eventuell gibt es entlang der Milchleiste überzählige Brustwarzen (häufiger bei Mädchen). Sie sind harmlos.

#### 4.2.25 Bauch

► **Untersuchung.** Das Abdomen wölbt sich seitlich gegenüber dem Brustkorb vor. Es ist weich, mit geringem Widerstand beim Betasten.

### Nabelschnurbruch (Omphalozele)

Es handelt sich um eine angeborene Hemmungsfehlbildung der Bauchdecke mit Vorfall von Baucheingeweiden (meist Dünn- und Dickdarm, Teile der Leber) durch den Nabelring in den Nabel-

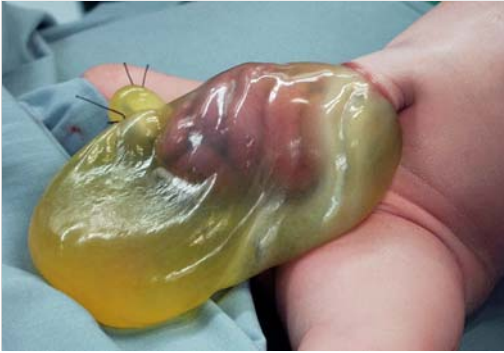

Abb. 4.13 Omphalozele (Nabelschnurbruch). (Quelle: Huebler H. Neonatologie. Die Medizin des Früh- und Reifgeborenen. 2. Aufl. Stuttgart: Thieme; 2019)

schnuransatz (► Abb. 4.13). Die Baueingeweide liegen innerhalb der Nabelschnurhaut (Bruchsack). Manchmal ist der Bruchsack rupturiert und die Eingeweide liegen frei.

### ► Sofortmaßnahmen:

- torquierte (verdrehte) Darmanteile sofort entdrehen
- Abdecken und Befeuchten des Darms mit sterilen, mit temperierter, isotonischer Kochsalzlösung getränkten Kompressen. Anschließend den Unterleib des Kindes in trockene sterile Tücher, besser noch in einen sterilen Plastiksack einpacken, um die Wärme und Feuchtigkeit zu erhalten.
- Eine sofortige OP ist notwendig.

## Gastroschisis (Bauchspalte)

Die Gastroschisis ist ein angeborener paraumbilikal, meist rechtsseitig neben der Nabelschnur gelegener Bauchwanddefekt mit vorgefallenen, gedrehten und ödematösen Darmschlingen (Dünn- und Dickdarm), häufig in Kombination mit einem Vorfall von Magenanteilen, Harnblase und bei Mädchen einer Mitbeteiligung des inneren Genitale; die Organe liegen frei, ohne Bruchsack.

Vorgehen wie bei der Omphalozele: feucht, warm und steril halten

## Zwerchfellhernie

Durch Lücken in der Muskulatur des Zwerchfells tritt ein peritonealer Bruchsack mit Baueingeweiden (Darm, Milz, Teile der Leber) in den Brust-

raum über, verdrängt das Herz und komprimiert die Lungen.

► **Symptome.** Das Neugeborene zeigt sofort nach der Geburt eine hochgradige Atemnot mit Zyanose. Der Oberbauch fällt bei der Inspiration ein, anstatt sich zu heben. Bei Hochlagerung bessern sich die Symptome.

## Therapie

- Bebeuteln ist kontraindiziert, weil die Füllung des Magens und Darms mit Luft die Situation verschlechtert (→ primäre Intubation)
- notfallmäßige Verlegung in eine Kinderklinik
- plastische Operation, wenn sich das Kind stabilisiert hat

## Prognose

Die Sterblichkeit liegt auch bei einer optimalen Versorgung bei ca. 40%, abhängig vom Vorliegen weiterer Organfehlbildungen.

### 4.2.26 Äußeres Genitale Mädchen

## Intersexuelles Genitale (Zwischengeschlechtlichkeit)

Typische weibliche Merkmale sind mit männlichen Merkmalen unterschiedlicher Ausprägung kombiniert. Während die inneren weiblichen Genitale normal ausgebildet sind, reicht die Virilisierung der äußeren Geschlechtsmerkmale von einer Klitorishypertrophie bis zur Ausbildung eines Phallus und von der Verschmelzung der großen Labien bis hin zur Ausbildung eines vermeintlichen Skrotums. Im Skrotum sind dann keine Hoden zu tasten.

Der angeborene, genetisch bedingte Enzymdefekt der Synthese des Nebennierenrindenhormons Cortisol, das Adrenogenitale Syndrom (AGS), kann hier ursächlich zugrunde liegen (s. Kap. 9.2.4). Die Irritation der Eltern, einschließlich der Frage nach der Namensgebung, erfordert eine zügige Abklärung des primären Geschlechts.

Eine Diagnose erfolgt über eine Chromosomenanalyse und hormonelle bzw. biochemische Untersuchungen.

### 4.2.27 Äußeres Genitale Jungen

#### Hydrozele testis (Wasserbruch des Hodens)

Es besteht eine Ansammlung seröser Flüssigkeit innerhalb der Hülle des Hodens und Nebenhodens, auch einseitig auftretend. Das betroffene Skrotum ist sichtbar vergrößert und die Hydrozele stellt sich beim Abtasten als prallelastische, schmerzlose Schwellung dar. Sie beruht auf einem unvollständigen Verschluss des Processus vaginalis (Ausstülpung des Bauchfells in den Hodensack), wodurch ein kleiner Verbindungsgang zwischen Skrotum und Bauchhöhle besteht.

Bei wechselndem Füllungszustand verschwindet sie im Laufe des ersten Lebensjahrs häufig spontan. Nur größere Hydrozelen müssen operiert werden.

#### Maldescensus testis (Hodenhochstand)

Ein entwicklungsbedingtes, verzögertes Deszendieren (Tiefertreten) eines oder beider Hoden aus der Bauchhöhle ins Skrotum findet sich bei 2–4% aller männlichen Neugeborenen. Bei einem großen Teil der Kinder deszendieren die Hoden im Lauf des 1. Lebensjahrs.

Wenn der Hodenhochstand über das 2. Lebensjahr hinaus bestehen bleibt, führt die im Verhältnis zum Skrotum höhere Temperatur im Körperinnern zunehmend zur Schädigung des samenbildenden Epithels mit der Folge einer späteren Fertilitätsstörung.

#### Therapie

- Eine Hormontherapie mit Choriongonadotropinen (HCG) sollte deshalb bereits zu Beginn des 2. Lebensjahrs durchgeführt werden.
- Bei erfolgloser Hormontherapie wird vor der Vollendung des 2. Lebensjahrs eine Operation angeschlossen.

#### Phimose (Vorhautverengung)

Die Ursache der Vorhautverengung ist eine epitheliale Verklebung der Vorhaut mit der Eichel, die beim Säugling und Kleinkind physiologisch ist. Sie löst sich oftmals erst zum Schulalter hin, maximal bis zum 10. Lebensjahr.

Bei Manipulation, also dem Versuch, die Vorhaut zurückzustreifen, besteht die Gefahr der erworbenen Phimose durch Narbenbildung!

Krankheitswert hat sie nur bei einer behinderten Harnentleerung, das heißt, wenn ein Urinieren im Strahl nicht möglich ist oder sich die Vorhaut beim Urinieren sackförmig aufbläht. Dann erfolgt eine chirurgische Behandlung in Form einer Beschneidung (Zirkumzision).

#### Hypospadie (untere Harnröhrenspalte)

Die Urethramündung liegt hier an der Unterseite des Penis, meist am Unterrand der Eichel, wobei die Vorhaut gespalten ist und die Harnröhre eine offene Rinne bis zur Urethramündung bildet. In schweren Fällen ist die Urethramündung in Richtung Skrotum oder Damm verlagert. Der Penis kann mehr oder weniger ventralwärts gekrümmt sein.

#### Therapie

Je nach Ausprägungsgrad werden Aufrichtoperationen mit Harnröhrenplastik möglichst im 1. Lebensjahr durchgeführt.

#### Epispadie (obere Harnröhrenspalte)

Bei der seltenen Epispadie, der dorsalen Harnröhrenspalte, ist der Penis meist kurz und breit. Die Spaltung der Harnröhre kann bis in den Blasen Hals hineinreichen. Der Penis ist dann hochgeschlagen, so dass zur Einsicht der Urethralrinne der Penis erst nach unten gezogen werden muss.

#### Therapie

Es erfolgt ein schrittweiser Aufbau mit aufrichtenden und plastischen Operationen.

### 4.2.28 Hüftgelenke (Oberschenkelfalten)

► **Untersuchung.** In Rückenlage sind die Beine normalerweise im Hüftgelenk leicht angewinkelt und werden etwas zur Seite hin gehalten. Die Unterschenkel weisen häufig eine physiologische O-Bein-Haltung auf. Im Rahmen der Erstuntersuchung werden die Beine auf eine Hüftdysplasie oder -luxation hin untersucht. Dazu wird das Kind



auf den Bauch gelegt, die Beine mit beiden Händen seitlich umfasst und sanft zueinander geführt, so dass sie parallel zu liegen kommen.

Im Fall einer Asymmetrie der Oberschenkel und der Gesäßfalten oder einer Beinverkürzung besteht der Verdacht auf eine einseitige Dysplasie oder Luxation des Hüftgelenks. Ist sie doppelseitig, sind keine Seitendifferenzen vorhanden. Das heute bei der U3 durchgeführte Hüft-Screening mit Ultraschall schafft eine größere diagnostische Sicherheit und erfasst doppelseitige Fehlentwicklungen des Hüftgelenks (Kap. 9.5).

### Hüftdysplasie

Die Hüftdysplasie beruht auf einer Fehlbildung des Hüftgelenks.

► **Symptome.** Die Hüftgelenkpfanne ist nicht ausreichend ausgebildet, sondern eher flach und steil, d. h. nach oben und hinten ausgewalzt. Der Hüftkopf selbst kann deformiert, die Achsenkrümmung am hüftwärts gelegenen Ende des Oberschenkelknochens verändert sein (steile Aufrichtung des Oberschenkelhalses). Die Funktion der zur Seite wegführenden (abduktorisches) Muskulatur ist eingeschränkt. Daraus resultiert eine eingeschränkte Funktionstüchtigkeit des Hüftgelenks.

Bei einer Hüftluxation ist das Hüftgelenk ausgekugelt bzw. verrenkt. Zwischen Hüftkopf und Hüftpfanne besteht keine anatomische Beziehung mehr. Die funktionelle Beeinträchtigung des Gelenks ist noch ausgeprägter.

► **Ursachen.** Unreife bei Frühgeburt, nach Beckenendlage, familiäre Häufung

### Therapie

Therapie: Die möglichst frühe Fixierung der Oberschenkel in abgespreizter Stellung (Abduktionsstellung) mit Hilfe einer Spreizhose gewährleistet eine bestmögliche Prognose.

### 4.2.29 Anus

► **Untersuchung.** Die Inspektion des Anus erfolgt zum Ausschluss eines angeborenen Verschlusses (Analatresie). Die Analfalte wird dazu vorsichtig so weit gespreizt, dass der After gut einsehbar ist.

### Analatresie

Ein Verschluss des Anus tritt in unterschiedlichen *Ausprägungsgraden* und an unterschiedlichen *Manifestationsorten* auf (► Abb. 4.14).

- **Analstenose:** Verengung des Anus durch einen fibrinösen Ring in der Wand des Analkanals (kein vollständiger Verschluss)
- **Isolierte Analatresie:** Membranartiger Verschluss des Anus, das Rektum ist eventuell in geringem Umfang mit betroffen
- **Anal- und Rektumatresie:** Fehlende Anlage des Anus, mehr als 1,5cm des Rektums sind mit betroffen
- **Isolierte Rektumatresie:** Oberhalb des Anus beginnender Verschluss des Rektums, der Anus mündet in einem Blindsack. Sehr oft ist eine Analatresie von Fistelbildungen zum Urogenitaltrakt oder Damm und anderen Fehlbildungen begleitet.

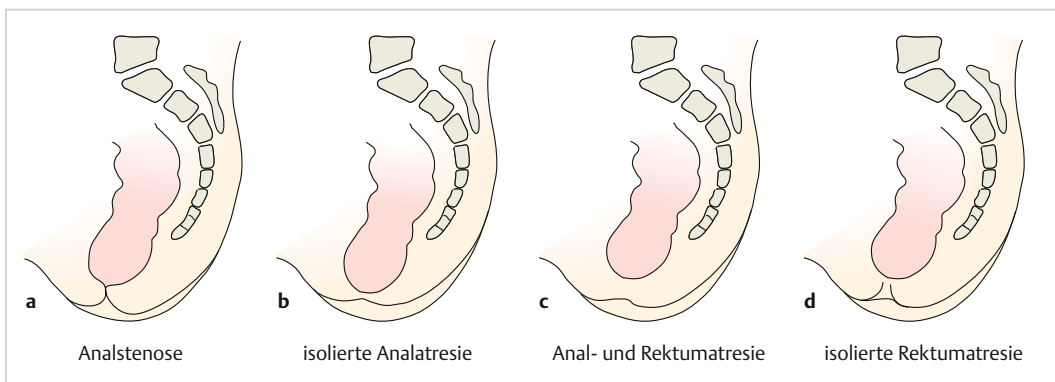


Abb. 4.14 Analatresie.