

Ein verändertes Bewegungsmuster der Schulter kann auf bestimmte pathologische Zustände hinweisen, welche häufig mit spezifischen Schmerzen einhergehen. Daher bilden diese 6 Bewegungsmuster eine wichtige Grundlage für die körperliche Untersuchung (Kap. 2.4).

Mit der passiven globalen Schulterflexion in der Sagittalebene lässt sich einfach und schnell ermitteln, ob die Schulter normal beweglich, leicht eingeschränkt oder stark eingeschränkt ist. In der weiteren Analyse von Bewegungseinschränkungen während der klinischen Untersuchung lassen sich eventuell deutlich reproduzierbare Muster erkennen, die hilfreich für die Entscheidungsfindung sind.

Die sorgfältige Untersuchung aller passiven Bewegungsrichtungen der Schulter bildet die Grundlage für die Einteilung in die 6 folgenden Bewegungsmuster:

- normal bewegliche Schulter
- leicht eingeschränkte Schulter
- partiell eingeschränkte Schulter
- 90° eingeschränkte Schulter
- instabile Schulter
- Functio laesa (vollständiger Funktionsverlust).

1.3.2 Die normal bewegliche Schulter

Eine normal bewegliche Schulter bedeutet die freie passive globale Schulterflexion. Je nach Literatur und Messverfahren wird ein Winkel von 160–180° angegeben. Das Problem mit der Angabe von gemessenen Winkelgraden ist, dass Abweichungen von $\pm 5\text{--}10^\circ$ akzeptiert werden [70]. Durch klinische Untersuchungen und mithilfe von Durchleuchtungen ließ sich jedoch zeigen, dass das Bewegungsmuster einer normal beweglichen Schulter deutlich von dem einer leicht eingeschränkten Schulter abgegrenzt werden kann [89].

Zum besseren Verständnis der Bewegungsabläufe einer normal beweglichen Schulter werden nachfolgend die Erkenntnisse aus den Analysen der Röntgenarbeiten und weiterer Untersuchungen von Stenvers beschrieben [90].

Um die Beweglichkeit der Schulter zu interpretieren, müssen immer Humerus, Skapula und Klavikula betrachtet werden. Bei einer normal beweglichen Schulter lassen sich während der Durchleuchtung folgende charakteristischen Merkmale in der Endstellung feststellen (► Abb. 1.26):

- Die Cavitas glenoidalis steht nahezu horizontal.
- Die Spina scapulae steht beinahe vertikal.
- Das Akromion steht senkrecht hinter dem Humerus und ist nicht mehr sichtbar.
- Die Unterseite der Klavikula ist fast sichtbar, was eine Rotation von ungefähr 70° bedeutet.
- Das Korakoid projiziert sich über die Klavikula.

Diese Merkmale zeigen, dass die Cavitas glenoidalis und das Akromion wichtig für die passive Stabilisierung der Schulter sind. Laut Stenvers [92] gleichen die Cavitas gle-

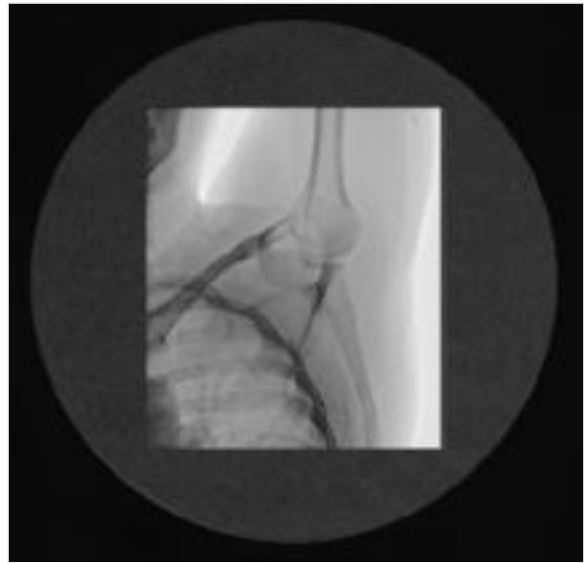

Abb. 1.26 Durchleuchtungsaufnahme in Flexionsendstellung einer frei beweglichen Schulter. (Quelle: Universitätsklinik Balgrist, Zürich)

noidalis und das Akromion in der Endstellung der globalen Flexion einem Stuhl, bei dem die nahezu horizontal stehende Cavitas glenoidalis die Sitzfläche und das Akromion die Lehne für den Humeruskopf bilden.

In weiteren unpublizierten Untersuchungen verglichen Plum, Stenvers, van Woerden und Helm diese Ergebnisse mit 3D-MRT- und CT-Aufnahmen sowie den klinischen Palpationsbefunden. Die verschiedenen Phasen der Schulterbewegungen wurden dann mittels eines geometrischen Modells sichtbar gemacht und stimmten mit den Röntgenuntersuchungen überein. Das Modell zeigte deutlich, dass die Skapula während der gesamten Bewegung dem Humeruskopf eine stabile Abstützfläche bietet (► Abb. 1.27). Andere Autoren haben dieses Phänomen als „Ball on the socket“ beschrieben [66]. Es ist somit naheliegend, dass die passive Stabilität des Glenohumeralgelenks, das zur Hälfte aus dem Glenoid besteht, von der Skapulaposition beeinflusst wird.

Die Flexion einer normal beweglichen Schulter erfordert die freie Beweglichkeit aller beteiligten Gelenke. Ein eingeschränktes glenohumerales Rollgleiten wirkt sich auf das Bewegungsverhalten der Skapula aus, die dadurch die Endstellung nicht erreichen wird. Auch die skapulohorakale Muskulatur und das umliegende Bindegewebe müssen genügend mobil sein, damit die Skapula die oben beschriebene Endstellung erreichen kann. Weiter können das Akromio- und das Sternoklavikulargelenk, eine hochstehende 1. Rippe und eine eingeschränkte zervikothorakale Mobilität die normale Bewegung von Skapula und Klavikula behindern.

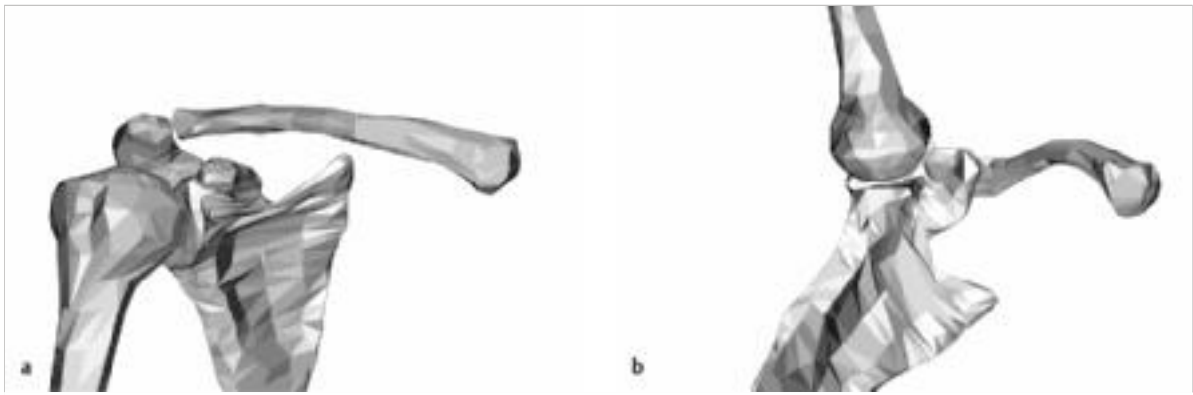

Abb. 1.27 Geometrische Modelle der rechten Schulter. (Quelle: Jan Derek Stenvers, Groningen)

- a Ruhestellung.
- b Endstellung der Flexion.

Sobald eines der beteiligten Gelenke eingeschränkt ist, verändert sich augenblicklich die gesamte Bewegungsmechanik. Um eine normal bewegliche Schulter von einer eingeschränkten Schulter zu unterscheiden, ist ein strukturiertes Vorgehen bei der körperlichen Untersuchung notwendig (Kap. 2.4).

1.3.3 Die leicht eingeschränkte Schulter

Im Unterschied zur normal beweglichen Schulter wird bei einer leicht eingeschränkten Schulter die Endstellung der passiven globalen Schulterflexion nicht erreicht. Die Skapula und die Klavikula zeigen ein verändertes Bewegungsverhalten im Vergleich zur normal beweglichen Schulter. Untersuchungen von leicht eingeschränkten Schultern unter Durchleuchtung zeigten folgende Merkmale in der passiven Endstellung der Schulterflexion [89]; ► Abb. 1.28):

- Die Position der Cavitas glenoidalis ist deutlich schräg.
- Ein Teil des Akromions ist noch sichtbar.
- Die Frontalseite der Klavikula ist sichtbar, was bedeutet, dass sie nicht rotiert steht.
- Das Korakoid projiziert sich nicht über die Klavikula.
- Die glenohumerale Beweglichkeit ist häufig vollständig.

Das schräg projizierte Glenoid und das noch sichtbare Akromion sind Zeichen dafür, dass die Skapula in Endstellung nicht vollständig aufwärtsrotiert und zu wenig nach posterior kippt.

Wird diese Endstellung der leicht eingeschränkten Schulter wieder mit dem Stuhl verglichen, besteht jetzt die Gefahr, vom Stuhl herunterzufallen oder andererseits an der Lehne anzustoßen. Im Falle einer glenohumeralen Laxität kann diese Position ein begünstigender Faktor für eine Subluxation oder Luxation sein (Kap. 1.3.6). Weiter kann diese verminderte Aufwärtsrotation und Kippung der Skapula dazu führen, dass das Gewebe zwischen Akromion und Humerus vermehrt komprimiert wird.

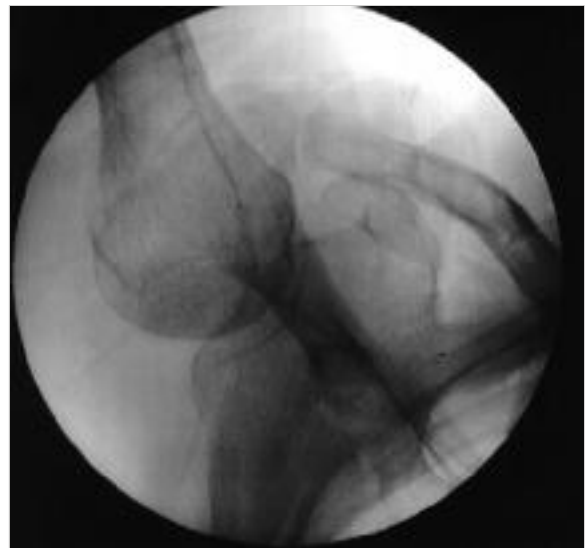


Abb. 1.28 Durchleuchtungsaufnahme in Flexionsendstellung einer leicht eingeschränkten Schulter. (Quelle: Jan Derek Stenvers, Groningen)

Beobachtet man die Bewegung der Klavikula unter Durchleuchtung, fällt auf, dass sie am Ende der Flexion nicht rotiert. Normalerweise bewegt sich die Klavikula in einer elliptischen Bewegung zuerst nach ventral, dann nach kranial, danach weiter nach dorsal und ganz am Ende etwas nach kaudal. Die Rotation findet in den letzten Graden der Flexion statt. Der Grund für das Ausbleiben der Rotation bei der leicht eingeschränkten Schulter ist, dass die Klavikula direkt nach dorsal und kranial bewegt (► Abb. 1.29). Durch diesen nach dorsal veränderten Bewegungsweg werden die sternoklavikulären Ligamente an der ventralen Seite stärker gespannt, was die Klavikularrotation verhindert.

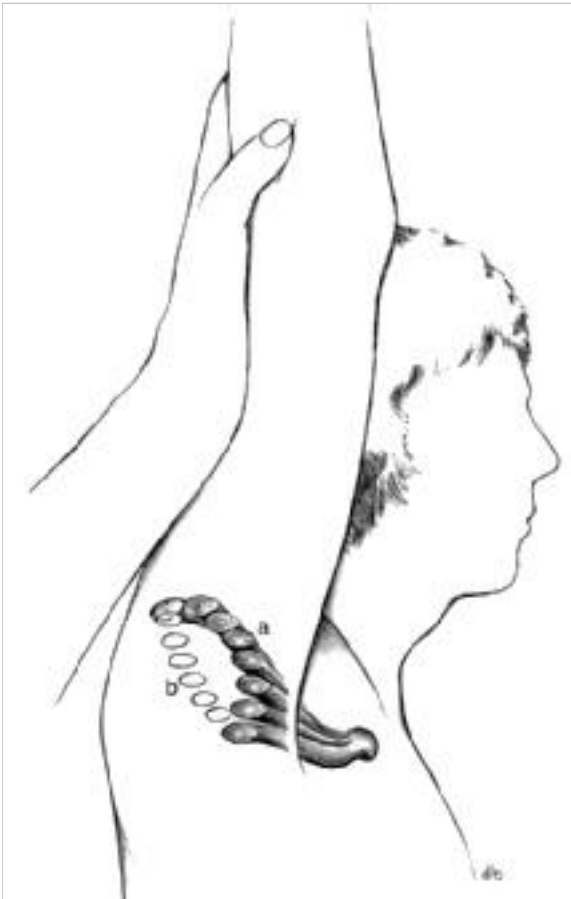

Abb. 1.29 Bewegungsweg der Klavikula bei einer normal beweglichen Schulter (a) und bei einer leicht eingeschränkten Schulter (b). (Quelle: Stenvers JD, Overbeek WJ. Het kissing coracoïd: kinesiologie, röntgencinematografie, fysiotherapie van de schouder. Lochem: Tijdstroom; 1981)

Dehnt man eine leicht eingeschränkte Schulter endgradig weiter in Flexion, kommt es aufgrund der eingeschränkten Klavikulabeweglichkeit zu einer vermehrten Torsion im Akromioklavikulargelenk [89]. Dadurch verringert sich der Abstand zwischen Proc. coracoideus und Klavikula und es kann zu einer korakoklavikulären Kompression mit entsprechenden Beschwerden kommen.

Befunde bei einer leicht eingeschränkten Schulter

Die veränderte Bewegungsmechanik bei einer leicht eingeschränkten Schulter hat einige Folgen [89]:

- vermehrte akromiohumerale Kompression (subakromiale Impingement-Symptomatik)
- übermäßige Torsion im Akromioklavikulargelenk durch forcierte endgradige Bewegungen in Flexion
- korakoklavikuläre Kompression durch vermehrte Torsion im Akromioklavikulargelenk (korakoklavikuläres Impingement)
- Neigung zur Instabilität durch das schräg stehende Glenoid, das keine optimale Unterstützungsfläche mehr bietet.

Die Bewegungsmechanik der Skapula kann aus verschiedenen Gründen gestört sein. Folgende Befunde können zu einer leicht eingeschränkten Schulterbeweglichkeit führen [92]:

- kontraktiles Bindegewebe zwischen Skapula und Thorax (Kap. 1.1.2)
- verkürzte Muskulatur (Mm. levator scapulae et pectoralis minor)
- leichte glenohumerale Bewegungseinschränkungen
- Hochstand der 1. Rippe
- zervikothorakale Bewegungseinschränkungen.

1.3.4 Die partiell eingeschränkte Schulter

Eine partiell eingeschränkte Schulter zeichnet sich dadurch aus, dass nur eine glenohumerale Bewegungsrichtung der Schulter gestört ist. Manchmal sind auch mehrere Richtungen betroffen, jedoch nie alle. Dies ermöglicht die Abgrenzung zur adhesiven Kapsulitis, bei der alle Bewegungsrichtungen eingeschränkt sind.

Es gibt verschiedene Ursachen für eine partiell eingeschränkte Schulter:

- subakromiales Impingement
- Tendinitis calcarea der Supraspinatussehne (► Abb. 1.30)
- dislozierte Avulsionsfraktur des Tuberculum majus (► Abb. 1.31)
- Hill-Sachs-Läsion nach Schulterluxation
- in Innenrotation schlecht verheilte subkapitale Humerusfraktur
- Osteosynthesematerial
- Schulterprothesen.

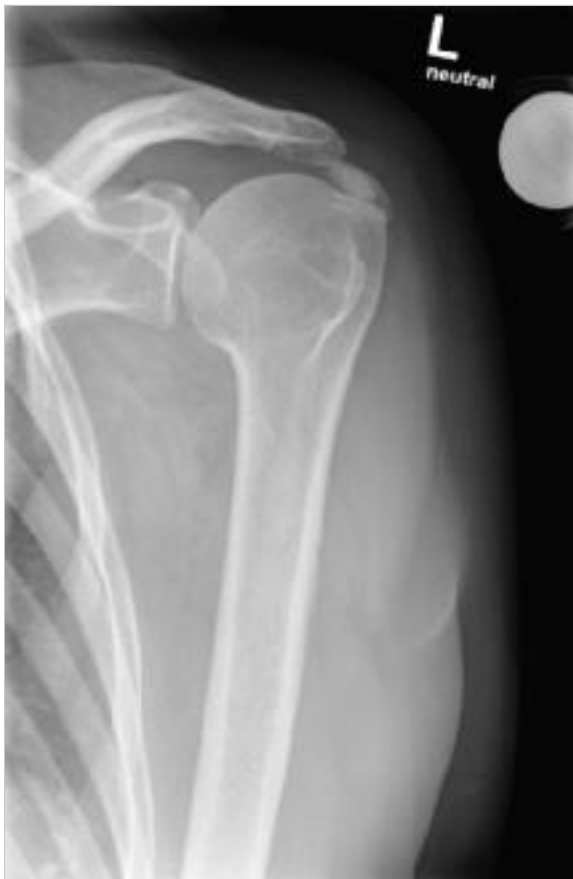

Abb. 1.30 Röntgenbild mit Kalkdepot in der Supraspinatussehne. (Quelle: Universitätsklinik Balgrist, Zürich)

Nicht alle Bewegungseinschränkungen sind physiotherapeutisch behandelbar. Daher sollte man bestrebt sein, den Grund für die Einschränkung zu verstehen, vor allem wenn nicht alle Bewegungsrichtungen betroffen sind. Eine dislozierte Avulsionsfraktur des Tuberculum majus oder eine Plattenosteosynthese können manchmal die glenohumerale Abduktion einschränken, ohne dass die Außenrotation eingeschränkt wird oder kapsuläre Zeichen zu finden sind. Hier die glenohumerale Abduktion mit Mobilisationstechniken anzugehen, wäre der falsche Ansatz.

Am häufigsten verursacht sicherlich das subakromiale Impingement eine partielle Schultereinschränkung. Ein Impingement ist genau genommen nur eine Symptomäußerung durch eine Einklemmung, welche durch verschiedene Mechanismen verursacht werden kann [17]. Sind die subakromialen Strukturen gereizt und ödematös geschwollen, können sie nicht mehr vollständig unter das Schulterdach gleiten. Im klinischen Bild zeigt sich, dass die aktiv eingeschränkte Abduktion teilweise durch eine Außenrotationsbewegung erweitert werden kann. Deszendierend fällt eine Scapula alata auf, und zwar am

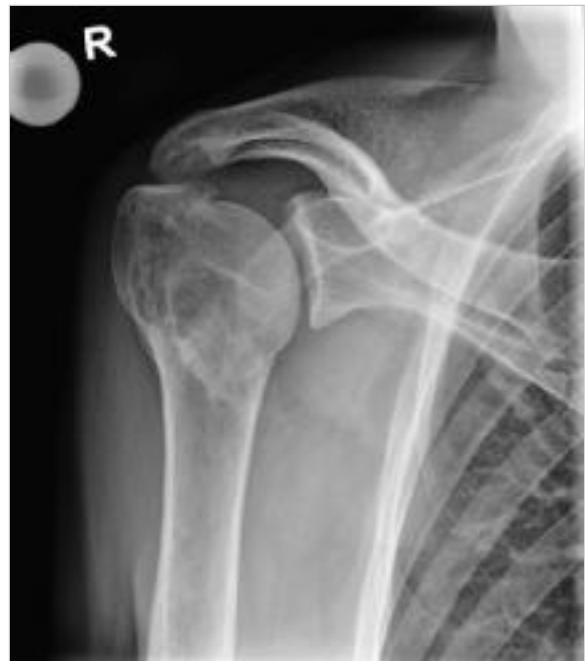

Abb. 1.31 Röntgenbild mit Avulsionsfraktur des Tuberculum majus. (Quelle: Universitätsklinik Balgrist, Zürich)

deutlichsten zwischen 90° und 60°, da die subakromiale Raumforderung durch diese Bewegung mehr Spielraum erhält.

Zum gleichen Resultat wie Stenvers kommt eine Studie von Jungwirth-Weinberger et al. [48]. Es konnte gezeigt werden, dass bei Patienten mit einer Tendinitis calcarea (Kalkschulter) der Supraspinatussehne oftmals die glenohumerale Abduktion eingeschränkt ist. Die Außenrotation war typischerweise nicht betroffen. Eine sorgfältige glenohumerale Bewegungsuntersuchung ermöglicht auch hier die klinische Abgrenzung zur adhäsiven Kapsulitis, bei der sich deutliche Restriktionen in alle Richtungen zeigen.

Häufig ist auch nur die transversale Adduktion und/oder die Innenrotation aus 90° Abduktion bei einem Impingement eingeschränkt [92], [17], [34]. Ein Grund für diese partielle Einschränkung kann ein Platzkonflikt durch vermehrte Flüssigkeit im Subakromialraum auf der Vorderseite sein, aber auch eine posteriore Schultersteife ist eine mögliche Ursache. Laut Hall und Borstad[34] verursacht eine Reizung der Mechanorezeptoren der Gelenkkapsel eine erhöhte Aktivität der Mm. infraspinatus, teres minor und des posterioren M. deltoideus, was die posteriore Schultermobilität einschränken kann.

Eine leicht eingeschränkte Schulter kann eine Ursache für die subakromiale Reizung sein und somit zum klinischen Muster der partiell eingeschränkten Schulter führen. Einerseits kann es bei Überkopftätigkeiten zu einer vermehrten Kompression der subakromialen Struk-

turen kommen und andererseits verändert sich die Aktivität der Rotatorenmanschette durch die gestörte Bewegungsmechanik, was zu einer Reizung führen kann. Bei der klinischen Untersuchung des Glenohumeralgelenkes zeigt sich dann eine Einschränkung in eine oder manchmal auch in mehrere Bewegungsrichtungen.

Umgekehrt verursacht auch eine partielle Schultereinschränkung eine leicht eingeschränkte Schulter, da nicht alle glenohumeralen Bewegungsrichtungen frei sind (Kap. 1.3.3). Je nach Ausprägung und Bewegungsrichtung der glenohumeralen Einschränkung ist es auch möglich, dass die partiell eingeschränkte Schulter im 90°-Mechanismus bewegt und somit dem Bewegungsmuster der 90° eingeschränkten Schulter gleicht (Kap. 1.3.5).

1.3.5 Die 90° eingeschränkte Schulter

Die 90° eingeschränkte Schulter kann in 3 Untergruppen eingeteilt werden:

- Frozen Shoulder
- spastische Schulter
- Scapula défense.

Bei allen 3 Bewegungsmustern kann der Arm bei globaler Flexion nicht über 90° bewegt werden. Dies ist jedoch die einzige Gemeinsamkeit. Unterschiedliche Mechanismen führen zur Bewegungseinschränkung und haben somit auch Konsequenzen für die therapeutischen Interventionen.

Frozen Shoulder

Die Frozen Shoulder ist durch eine Bewegungseinschränkung des Glenohumeralgelenks in allen Bewegungsrichtungen gekennzeichnet. Das Krankheitsbild wird in eine primäre und sekundäre Frozen Shoulder aufgeteilt. Diese Unterscheidung ist wichtig, da der Verlauf und die Prognose dieser beiden Kategorien unterschiedlich sind. Die primäre Frozen Shoulder ist altersgebunden und hat ei-

nen charakteristischen Verlauf. Sie entwickelt sich an derselben Schulter nur einmal. Die sekundäre Form zeigt einen von der Ätiologie abhängigen Verlauf [93]; Kap. 5.3).

Bei der primären Frozen Shoulder weist die gesamte glenohumerale Kapsel die Merkmale einer Synovitis auf [69]. Es entsteht eine Adhäsion mit Verkürzung der Kapsel vor allem im kaudalen Bereich. Durch die Kapselverdickung kommt es zu einem Engpassproblem im Subakromialraum. In der Bursa subdeltoidea findet man ebenfalls Entzündungszeichen, was eine Adhäsion zur Folge hat und die Mobilität einschränkt [60]. Laut Codman [16] verursacht die Reizung der Bursa subdeltoidea eine erhöhte Reflexaktivität der Muskulatur der Schulteradduktoren (Mm. pectoralis major und latissimus dorsi).

All diese Faktoren führen zu einer glenohumeralen Mobilitätseinschränkung in alle Richtungen mit einem dafür charakteristischen Bewegungsmuster. Auffallend ist, dass die Skapula einen ganz anderen Weg um den Thorax nimmt im Vergleich zur glenohumeral frei beweglichen Schulter. Wie sich der Bewegungsablauf der Frozen Shoulder von der einer normal beweglichen Schulter unterscheidet, zeigen die ► Abb. 1.32 und ► Abb. 1.33 sowie die ► Tab. 1.22.

Stenvers [92] hat den Bewegungsablauf der Frozen Shoulder als 90°-Mechanismus bezeichnet. Dies bedeutet nicht, dass die Schulter nur bis 90° globale Flexion beweglich ist, sondern dass der Bewegungsmechanismus immer wie in ► Tab. 1.22 beschrieben abläuft. Die Beweglichkeit wird durch die Kompensationsfähigkeit des skapulothorakalen Systems begrenzt. Studien mit Frozen-Shoulder-Patienten haben maximale globale Flexionswinkel von 104–117° gemessen [81], [97]. Eine weitere Untersuchung, die an der Universitätsklinik Balgrist durchgeführt wurde, hat gezeigt, dass es sogar eine nahezu vollständige glenohumerale Abduktion und Flexion braucht, bis der 90°-Mechanismus und somit ein Bewegen über 120° globale Flexion möglich war [25].

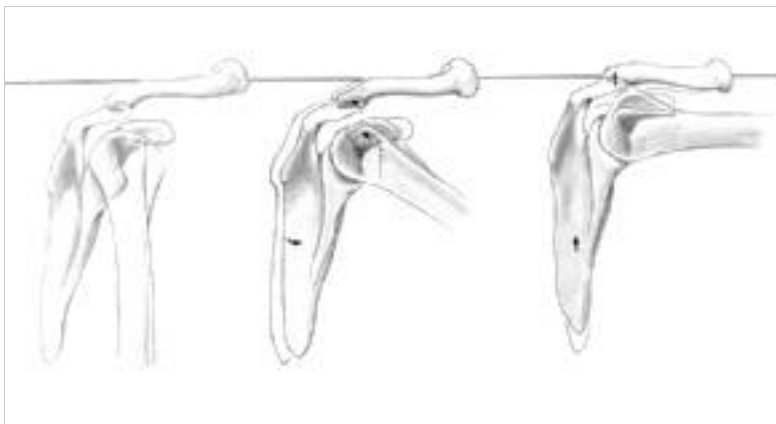


Abb. 1.32 Bewegungsablauf der normal beweglichen Schulter bis 90° globale Flexion. (Quelle: Stenvers JD, Overbeek WJ. Het kissing coracoïd: kinesiologie, röntgencinematografie, fysiotherapie van de schouder. Lochem: Tijdstroom; 1981)

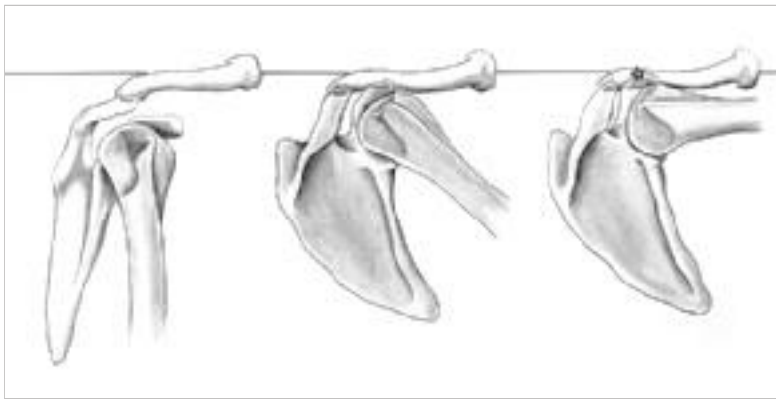


Abb. 1.33 Bewegungsablauf bei der Frozen Shoulder bis 90° globale Flexion. (Quelle: Stenvers JD, Overbeek WJ. Het kissing coracoïd: kinesiologie, röntgencinematografie, fysiotherapie van de schouder. Lochem: Tijdstroom; 1981)

Tab. 1.22 Bewegungsablauf bei globaler Flexion bis 90° für die normal bewegliche Schulter und die Frozen Shoulder.

Normal bewegliche Schulter	Frozen Shoulder
Rollgleitbewegung des Humeruskopfes im Glenohumeralgelenk nach dorsal und kaudal	nur geringfügiges oder gar kein dorsokaudales Rollgleiten des Humeruskopfes im Glenohumeralgelenk; die Kraft wird auf die Scapula übertragen, welche nach dorsokaudal kippt. Der Angulus inferior bewegt sich um den Thorax nach ventral.
Bewegung von Skapula und Klavikula nach ventral, weiteres dorsokaudales Rollgleiten des Humeruskopfes im Glenohumeralgelenk	Die Klavikula folgt dem Akromion und bewegt sich nach dorsokaudal. Die ventralen sternoklavikulären Bänder werden dabei angespannt, wodurch keine Rotation im Sternoklavikulargelenk mehr möglich ist.
In einer späteren Phase bewegen sich Skapula und Klavikula nach kranial.	Die Klavikula kann sich jetzt nur noch nach kranial und weiter nach dorsal bewegen, bis sie die Halsmuskulatur erreicht.
	Durch die kraniale Bewegung rotiert die Skapula weiter um den Thorax nach ventral.
	Ein forciertes Weiterbewegen führt zur vermehrten Torsion im Akromioklavikulargelenk, was zur Folge hat, dass sich der Proc. coracoideus der Klavikula nähert und das dazwischenliegende Gewebe komprimiert. Weiter können auch neurovaskuläre Beschwerden auftreten, da die Klavikula auch diesen Raum am Hals komprimiert.

Aussagen aus der Balgrist-Studie



Patienten mit weniger als 83° glenohumeraler Abduktion und Flexion war es nicht möglich, eine Bewegung über 120° globale Flexion und damit über den Kopf auszuführen.

Jedoch gelang einigen Patienten eine Überkopfbeweglichkeit mit beachtlich eingeschränkter glenohumeraler

Außenrotation. Im Schnitt war eine glenohumerale Außenrotation von 53% der Gegenseite nötig und damit scheint die Außenrotation etwas weniger wichtig zu sein.

Für das Erreichen einer Überkopfbeweglichkeit sollte der Fokus der Rehabilitation primär auf der Verbesserung der glenohumeralen Abduktion und Flexion liegen.

Die Beweglichkeit von Patienten mit Frozen Shoulder ist bei globaler Flexion immer besser als bei globaler Abduktion. Dies liegt daran, dass die Kompensationsmöglichkeit der Skapulabewegung bei einer globalen Flexion größer ist als in Abduktion. Während der Abduktion findet keine Rotationskippbewegung der Skapula um den Thorax statt, wie es bei der Flexion der Fall ist, sondern nur eine

Bewegung nach lateral und kranial. Durch die Bewegung im Akromioklavikulargelenk wird das Korakoid nach kaudal gezogen, bis die koraoklavikulären Bänder gespannt sind. Die Beweglichkeit in diesem Gelenk nach lateral beträgt lediglich knapp 5° (► Abb. 1.34).

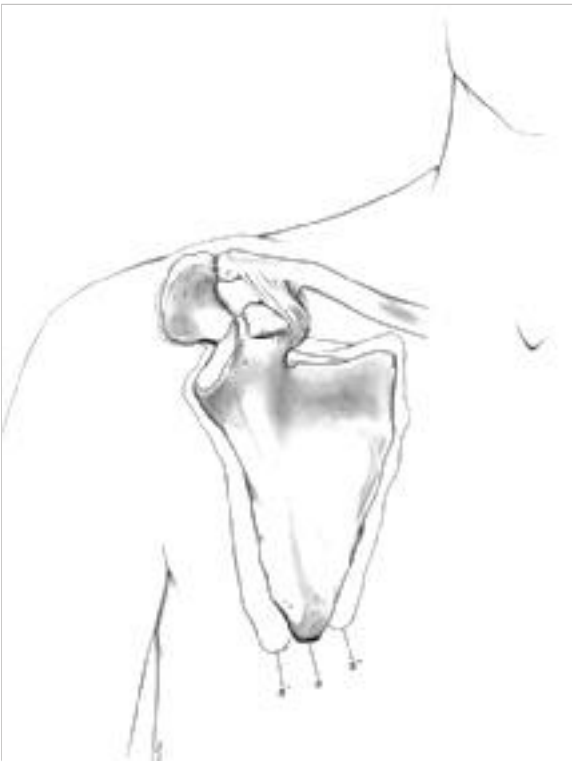

Abb. 1.34 Laterale und mediale AC Beweglichkeit. (Quelle: Stenvers JD, Overbeek WJ. Het kissing coracoïd: kinesiologie, röntgencinematografie, fysiotherapie van de schouder. Lochem: Tijdstroom; 1981)

Spastische Schulter

Die spastische Schulter zeigt ein Bewegungsmuster, das dem der Frozen Shoulder gleicht. Die Spastizität der Schultermuskulatur kann so hoch sein, dass der Arm weder passiv noch aktiv über 90° globale Flexion bewegt werden kann. Durch die enorme adduzierende und innenrotierende Aktivität der Schultermuskulatur kommt

es beim Hochbewegen des Armes initial zu einer Rotationskippbewegung der Skapula wie bei der Frozen Shoulder. Jedoch ist manchmal am Ende der globalen Flexion noch eine gewisse glenohumerale Beweglichkeit möglich, nachdem die Kompensationsmöglichkeit des skapulothorakalen Systems ausgeschöpft ist.

Als Folge der Spastizität können auch Kapselrestriktionen auftreten, häufig auch traumatisch bedingt während der schlaffen paretischen Phase.

Scapula Défense

Bei der Scapula Défense lässt sich der Arm auch nicht über diese ungefähr 90° globale Flexion heben. Die glenohumerale Beweglichkeit ist bei diesem Bewegungsmuster jedoch frei, teilweise ist die Schulter sogar hypermobil. Die Bewegungseinschränkung wird durch das skapulohorakale System verursacht. Es sieht so aus, als ob die Skapula etwas zu schützen hätte, daher der Name „Scapula Défense“ (► Abb. 1.35, [92]).

Es sind mehrere Ursachen bekannt, die ein solches Bewegungsmuster mit stark eingeschränkter skapulohorakaler Mobilität verursachen können:

- sternoklavikuläre Pathologien
- korakoklavikuläre Bursitis
- Irritation des Plexus brachialis
- motorisches Kontrollproblem bei chronischen Schmerzpatienten.

Nicht immer lässt sich die eingeschränkte Beweglichkeit wiederherstellen. Gerade bei sternoklavikulären Pathologien sind oft nur die Aufklärung über die Problematik sowie eine Anleitung zu Bewegungsanpassungen möglich. Gegebenenfalls kann die Behandlung sekundärer Probleme zu einer Linderung der Beschwerden führen. Häufig sind Triggerpunkte im M. subclavius und im M. sternocleidomastoideus zu finden, welche für die Arm- und Kopfsymptome verantwortlich sein können.

Ist die Mobilität im Sternoklavikulargelenk gestört, ist nicht nur die globale Flexion eingeschränkt, sondern auch

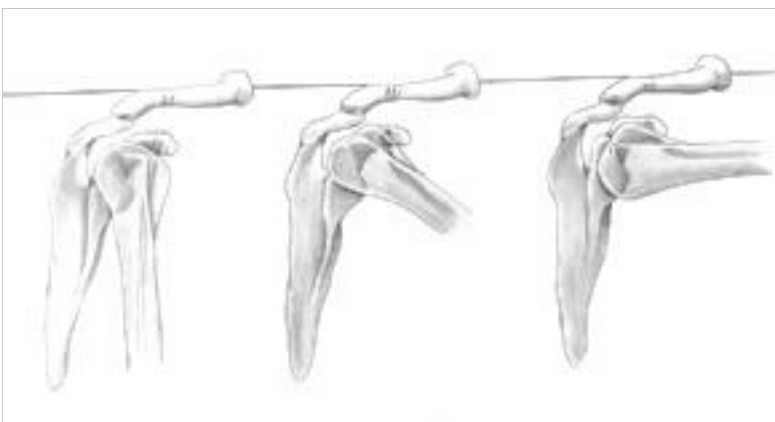


Abb. 1.35 Bewegungsablauf der Scapula Défense bis 90° globale Flexion. (Quelle: Stenvers JD, Overbeek WJ. Het kissing coracoïd: kinesiologie, röntgencinematografie, fysiotherapie van de schouder. Lochem: Tijdstroom; 1981)

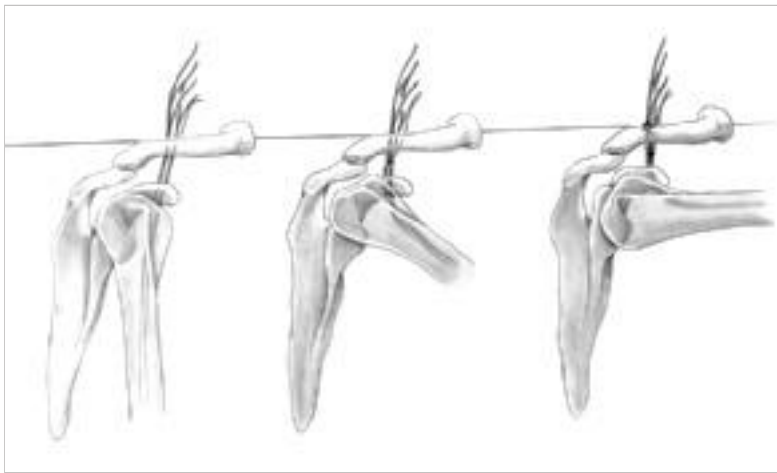


Abb. 1.36 Bewegungsmuster der Scapula Défense bei Reizung des Plexus brachialis. (Quelle: Stenvers JD, Overbeek WJ. Het kissing coracoïd: kinesiologie, röntgencinematografie, fysiotherapie van de schouder. Lochem: Tijdstream; 1981)

deutlich die Elevation des Schultergürtels mit dem Arm in Ruhestellung. Häufig ist eine Schwellung im sternoklavikularen Gebiet sichtbar. Die Schmerzen werden jedoch häufig subakromial angegeben, da die Bewegungen der Schulter hauptsächlich im Glenohumeralgelenk stattfinden.

Eine sternoklavikuläre Mobilitätseinschränkung sollte genauer abgeklärt werden, da verschiedene Ursachen zu diesem Problem führen können, wie z. B.:

- Arthrose
- Osteitis condensans
- rheumatoide Arthritis
- Diskusproblem
- direktes Trauma
- Metastasen.

Auch kann die skapulothorakale Mobilität aufgrund einer Reizung des Plexus brachialis eingeschränkt sein. Die globale Flexion wird mit vermehrter glenohumeraler und wenig skapulothorakaler Beweglichkeit durchgeführt, um den Zug auf den Plexus brachialis niedrig zu halten (► Abb. 1.36). Im Gegensatz zu einer sternoklavikularen Problematik ist die Schulterelevation mit dem Arm in Ruhestellung nicht eingeschränkt.

Skapulamobilisationen führen bei Plexus-brachialis-Irritationen meistens zu mehr Beschwerden, daher ist der Therapieansatz initial nicht in der Schulter zu suchen.

Ähnlich präsentiert sich ein motorisches Kontrollproblem beim chronischen Schmerzpatienten [80]. Schulterschmerz kann Angst vor Armbewegung triggern, was einen Einfluss auf die Muskelrekrutierung hat. Als Schutz werden die großen Muskeln um den Schulterkomplex aktiviert, was die Skapulamobilität deutlich einschränkt. Therapeutisch muss diese Problematik global und mit Schmerzbewältigungsstrategien angegangen werden.

1.3.6 Die instabile Schulter

Typischerweise ist dieses Bewegungsmuster bei Patienten mit rezidivierender Schulterinstabilität oder generalisierter Hyperlaxität zu finden (► Tab. 1.23).

Auffallend ist, dass das skapulothorakale System aktiv eine veränderte Beweglichkeit aufweist [72]. Diverse Autoren haben ein verändertes Aktivierungsmuster der Schultermuskulatur bei Instabilität beschrieben. Es scheint, als ob die Skapula „bewegungsfaul“ sei und daher weniger aufwärtsrotiert. Auch passiv zeigt sich häufig eine leicht eingeschränkte Schulter, also eine skapulothorakal eingeschränkte Beweglichkeit. Beide Faktoren sind ungünstige Voraussetzungen bei einer vermehrten glenohumeralen Translationsfähigkeit, und das „ball on the socket“ ist somit nicht mehr gewährleistet [66]. Die schräge Position der Cavitas glenoidalis und das Akromion wirken auf den Humeruskopf wie ein Hebel (► Abb. 1.37). Dieser Subluxationsmechanismus ist auch unter Durchleuchtung deutlich erkennbar (► Abb. 1.38).

Tab. 1.23 Formen der instabilen Schulter und ihre Definitionen nach Schneeberger et al. [85] und Habermeyer et al. [32].

Form	Definition
Schulterinstabilität	symptomatische Unfähigkeit, den Humeruskopf im Zentrum der Fossa glenoidalis zu halten
Schulterluxation	kompletter und permanenter Kontaktverlust zwischen Humeruskopf und Glenoid, welcher der Reposition bedarf; aus der ersten traumatischen Schulterluxation entwickelt sich die chronisch rezidivierende Schulterluxation, aus der ersten atraumatischen die habituelle Schulterluxation.
Subluxation	vermehrte, pathologische Translation unter Belastung ohne kompletten Kontaktverlust, die sich spontan bei Nachlassen auslösenden Belastung reponiert
Hyperlaxität	beschreibt die über das physiologische Maß gesteigerte Translation eines Gelenks, welche klinische Symptome hervorrufen kann

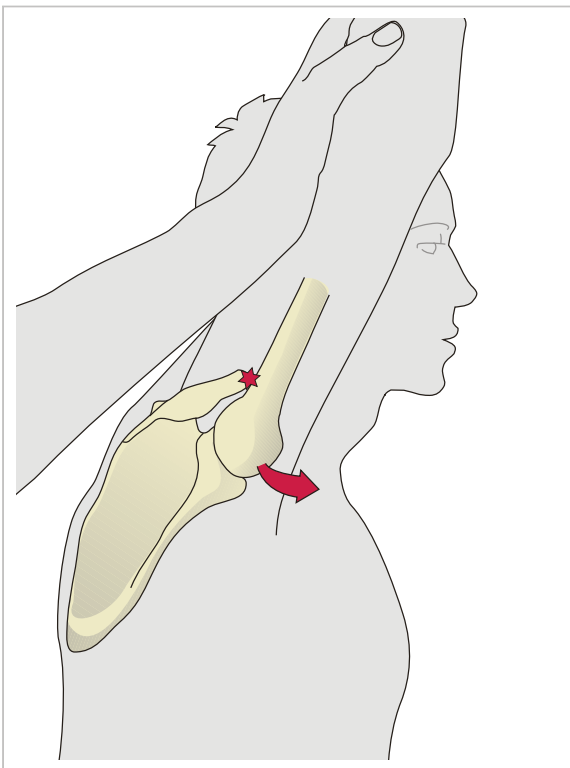


Abb. 1.37 Hebelmechanismus bei skapulothorakaler Mobilitätseinschränkung und Schulterinstabilität.

Klinisch auffällig ist oftmals ein deszendierender „Painful Arc“. Durch eine extreme Mediorotation der Skapula reponiert sich der subluxierte Humeruskopf leichter.

1.3.7 Funktionsverlust

Dieses Bewegungsmuster ist schnell erklärt. Die Patienten bewegen ihre Schulter überhaupt nicht mehr, weder im Glenohumeral- noch im Skapulothorakalgelenk. Eine akute Bursitis oder eine aktivierte Arthritis führt zu diesem nahezu vollständigen Funktionsverlust der Schulter.

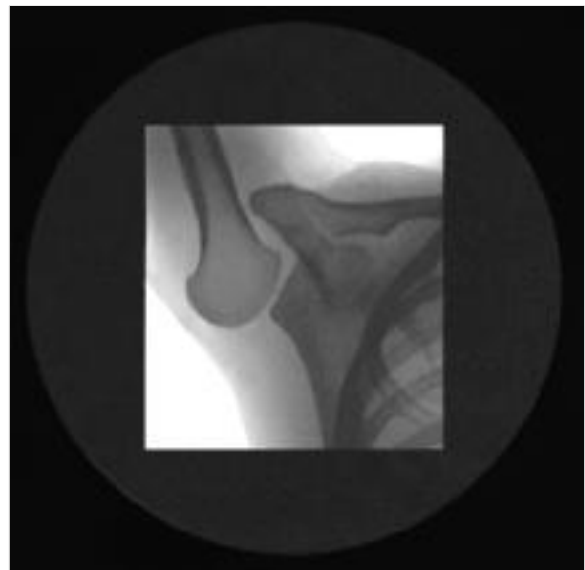

Abb. 1.38 Durchleuchtung in Flexionsendstellung einer instabilen Schulter. (Quelle: Jan Derek Stenvers, Groningen)

1.4 Physiotherapeutischer Qualitätszyklus

Harald Bant

1.4.1 Einleitung

Der physiotherapeutische Qualitätszyklus repräsentiert das methodische Handeln des Therapeuten. Das methodische Handeln setzt in dem Moment ein, in dem der Patient sich mit seinen Schulterbeschwerden in der Praxis anmeldet und endet mit dem Abschluss der Physiotherapie. Sowohl während der Diagnostik als auch während der Therapie geht der Physiotherapeut methodisch und schrittweise vor (► Abb. 1.39).

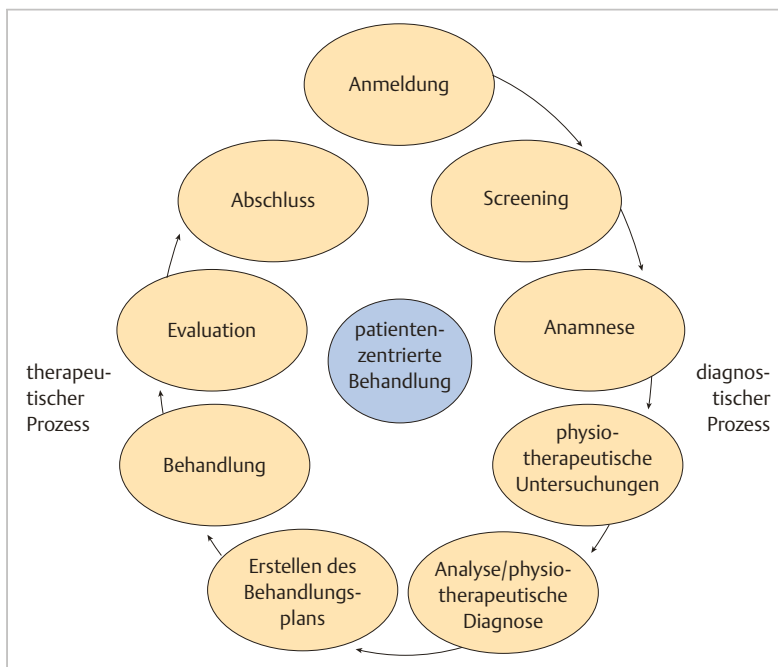


Abb. 1.39 Im Mittelpunkt des physiotherapeutischen Qualitätszyklus steht die patientenzentrierte Behandlung.

Im Mittelpunkt des physiotherapeutischen Qualitätszyklus steht die Interaktion zwischen dem Patienten mit Schulterbeschwerden und dem Physiotherapeuten (patientenzentrierte Behandlung; [79]). Die Bedeutung der patientenzentrierten Behandlung in der Physiotherapie allgemein und speziell bei der Behandlung von Schulterbeschwerden ist heute unumstritten.

Betrachtet man die Schulterbeschwerden aus biopsychosozialer Sicht, wird auch dem Therapeuten eine neue Rolle zuteil. Er wird zum Partner des Patienten und erarbeitet gemeinsam mit ihm die gesetzten Ziele, wie etwa die Verbesserung der Funktionsfähigkeit im Alltag, bei der Arbeit, in der Freizeit oder beim Sport. In der patientenzentrierten Behandlung (patient-centered care) wird dem Patienten die Expertise für seine Erkrankung und ihre biopsychosozialen Folgen zugesprochen. Der Therapeut ist der Begleiter des Genesungsprozesses und stellt seine physiotherapeutische Expertise zur Verfügung. Ein solches Miteinander von zwei Experten zur Bearbeitung eines Problems erfordert allerdings ein Arbeiten auf Augenhöhe, ein beidseitiges aktives Mitwirken am diagnostischen und therapeutischen Prozess.

Zu den Voraussetzungen für eine patientenzentrierte Behandlung gehören seitens des Patienten die Bereitschaft, aktiv Verantwortung für die Rehabilitation zu übernehmen, und seitens des Therapeuten das aktive Loslassen eines rein biomechanischen Körperbildes und des damit verbundenen Machtanspruches. Die Fachliteratur spricht hier von „Caring“ und „Sharing“, also der „Fürsorge“ und dem „Teilen“ in der therapeutischen Beziehung [18]. Zu einem „fürsorglichen“ Kommunikationsstil gehören Wärme, Freundlichkeit und Empathie. Er hilft,

eine gute therapeutische Beziehung herzustellen. Der „teilende“ Kommunikationsstil definiert sich über eine geteilte Entscheidungskompetenz, das Fehlen von Befehlen oder Unterbrechungen und den Gebrauch von offenen Fragen. So lässt man den Patienten bei der Anamnese zum Beispiel seine Beschwerden schildern, ohne dass vonseiten des Therapeuten der Redefluss unterbrochen wird. Durch die uneingeschränkte Schilderung der Beschwerden erhält der Therapeut Informationen über die Störungen bei den Funktionen und die Einschränkungen bei Aktivitäten. Zudem erhält er anhand der Zusammenhänge und Verknüpfungen beim Erzählen Einblick in die Gedankenwelt des Patienten [1]. Der patientenzentrierte Kommunikationsstil (gleichzusetzen mit der patientenzentrierten Behandlung) hat erwiesenermaßen positive Auswirkungen auf die Gesundheit [30], die Zufriedenheit und das Selbstmanagement des Patienten [79].

Das physiotherapeutische Handeln im physiotherapeutischen Qualitätszyklus kann in 2 Phasen unterteilt werden:

- In der diagnostischen Phase unternimmt der Physiotherapeut die folgenden 6 Schritte: Anmeldung, Screening, Anamnese, physiotherapeutische Untersuchung, Analyse und Formulierung der physiotherapeutischen Diagnose.
- Die therapeutische Phase setzt sich aus 4 Schritten zusammen: Behandlungsplan, Behandlung, Evaluation und Abschluss der Behandlung [103].