7 Genetische Untersuchungen bei seltenen Lungenerkrankungen

Matthias Griese

Eine zunehmende Zahl von pneumologischen Erkrankungen kann durch einzelne, krankheitsauslösende Mutationen im Sinne monogener Erkrankungen, die hauptsächlich die Lunge betreffen, erklärt werden. Ferner gibt es viele genetische Erkrankungen, die mit einer signifikanten thorakalen oder pulmonalen Symptomatik einhergehen, die klinisch auch führend sein kann.

Falls Genmutationen diagnostisch sind, erlauben sie meist eine präzise Einordnung der pulmonalen Problematik. Diese sollte immer dann angestrebt werden, wenn insbesondere keine anderen Funktionstests zur Verfügung stehen oder wenn diese Tests invasiver sind.

> **! *Cave***
> Allerdings können sich auch vermehrt Situationen ergeben, bei denen zwar ein genetischer Defekt nachgewiesen wird, jedoch noch keine Krankheitszeichen aufgetreten sind und diese vielleicht erst später auftreten oder auch nicht. Hier muss ggf. das Recht des Patienten auf Nichtwissen berücksichtigt werden.

Für alle genetischen Untersuchungen ist, nach entsprechender Aufklärung, selbstverständlich das schriftliche Einverständnis der Eltern und ggf. des Patienten einzuholen.

Messprinzip. DNA wird isoliert aus EDTA-Blut, Heparin-Blut oder – mit geringerer Ausbeute – aus geronnenem Vollblut. Das Blut kann bei Raumtemperatur verschickt werden, auch eingefrorenes Blut kann zur Not verwendet werden.

Wangenabstriche (**Cave:** Kontamination durch DNA von der abnehmenden Person oder in den Wattebäuschen) oder Gewebeprobe, Biopsien usw. sind in Sonderfällen ebenfalls geeignet zur DNA-Analytik. Hier ist auch besonders bei Neugeborenen an die Screeningkarten zu denken, die manchmal herangezogen werden können, da sie lange aufbewahrt werden.

Es können gezielt bestimmte Mutationen mittels PCR oder Mutationspanels gesucht werden. Wenn ohne Erfolg – oder die Erkrankung wird in einem Gen ohne Hot Spots kodiert – dann können alle relevanten Exons direkt sequenziert werden.

> **! *Cave***
> Auch die komplette Sequenzierung eines Gens erfasst nicht alle möglichen genetischen Veränderungen. So werden z. B. größere Deletionen nicht erfasst und müssen gezielt gesucht werden.

Phänotyp und Vorgehen. Entscheidend ist es, den klinischen Phänotyp der infrage kommenden Erkrankungen genau zu kennen. Hierzu gehört neben der Symptomatik und den Befunden im Verlauf, vor allem die CT-Morphologie und die Histomorphologie der Lungen.

Fallbeispiel: Alveolarproteinose

- **Anamnese:** Erste Symptome traten in Form von progressiver Dyspnoe, Gedeihstörung während des 2. Lebensmonates auf, mit 4 Monaten stationäre Aufnahme wegen Zyanose, Fieber, nicht produktiver Husten bei V. a. Bronchiolitis, über-

aus: Nicolai u. a., Praktische Pneumologie in der Pädiatrie – Diagnostik (ISBN 9783131460813) 2011 Georg Thieme Verlag KG

bläht, auskultatorisch feinblasige Rasselgeräusche, Leber und Milz um je 4 Zentimeter und 5 Zentimeter vergrößert, Trommelschlegelfinger nachweisbar. Die neurologische Untersuchung war unauffällig, ebenso wie die bisherige neurologische Entwicklung. Beginn einer intravenösen Behandlung bei V a. Pneumonie, rasches Verschwinden des Fiebers, jedoch kein Ansprechen der übrigen respiratorischen Symptome.

- Durchführung eines **CT-Thorax** (Abb. 7.1, **a**) sowie Durchführung einer **Lungenbiopsie** (Abb. 7.1, **b**).

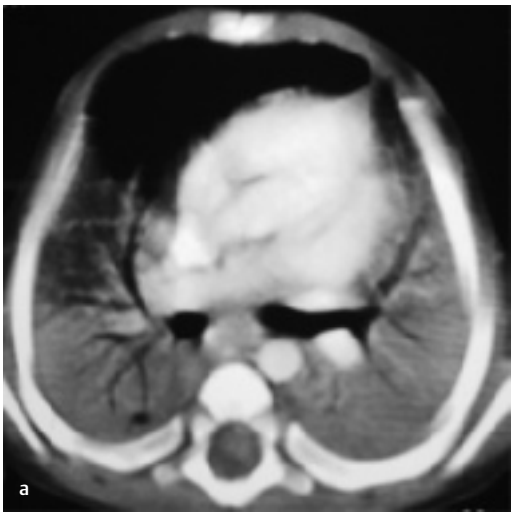

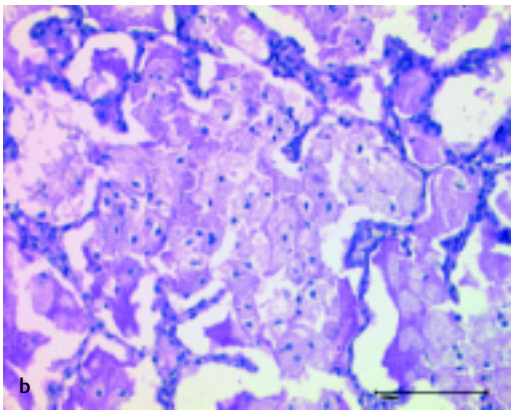

Abb. 7.1 **Niemann-Pick Typ C-bedingte Alveolarproteinose.**
a CT-Thorax (Säugling).
b Lungengewebe. PAS-Färbung.

- **Erläuterung:** In diesem Fall konnte durch die histologische (und molekulare) Diagnose eines Niemann-Pick Typ C und die genaue Assoziation der CT- und Histologiemuster einer Alveolarproteinose – bei Nachweis ähnlicher Veränderungen in einem Niemann-Pick-Mausmodell (s. Abb. 7.**2**) – der Zusammenhang zwischen dem respiratorischen Phänotyp und dem Genotyp dieser seltenen Erkrankung etabliert werden (Griese et al. 2010).

Hinweis

Da alle Fälle – d. h. Patienten von denen nach Aufklärung und Einwilligung die Krankengeschichte, DNA, radiologische Diagnostik und Gewebediagnostik pseudonymisiert gesammelt werden – essenziell für die Weiterentwicklung der pädiatrischen Pneumologie und daher für eine verbesserte Versorgung sind, empfehlen wir, zumindest alle Kinder bei denen eine Lungenbiopsie durchgeführt wird sowie alle anderen seltenen Lungenerkrankungen selbstverständlich an das **Kinderlungenregister** zu melden und selbst dort zu führen. Hier werden auch gerne Hilfestellungen bei Diagnose und Therapie angeboten:

- www.kinderlungenregister.de
- www.kids-lung-register.eu

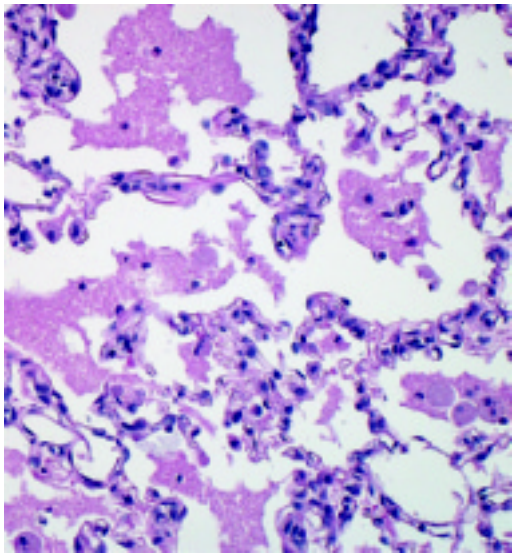

Abb. 7.2 **Lungengewebe einer klinisch noch nicht auffälligen Maus.**
Niemann-Pick-bedingte, beginnende Alveolarproteinose. PAS-Färbung.

aus: Nicolai u. a., Praktische Pneumologie in der Pädiatrie – Diagnostik (ISBN 9783131460813) 2011 Georg Thieme Verlag KG

Tab. 7.1 Auswahl seltener genetischer Erkrankungen mit Thorax- oder Lungenbeteiligung (Stand OMIN Oktober 2009).

Erkrankung	Thorax- oder Lungenbeteiligung
Erkrankungen, bei denen vor allem die Lungenerkrankung im Vordergrund steht	
ABCA3 Transporter Deficiency	interstitielle Lungenerkrankungen (DIP, NSIP, PAP)
Ciliary Dyskinesia	Nasenpolypen, Sinusitis, chronische Rhinitis, Bronchiektasen, obstruktive Lungenerkrankung
Cystic Disease of Lung	rezidivierende Infektionen, zystische Lungenerkrankung, spontaner neonataler Pneumothorax
Cystic Fibrosis; CF	chronische bronchopulmonale Infektionen
Granulocyte-Macrophage Colony-stimulating Factor Receptor, Beta (CSF2RB)	Alveolarproteinose
Heterotaxy, visceral, 1,X-linked (HTX1)	Situs inversus
NK2 Homeobox 1 (NKX2-1)	neonatales Atemnotsyndrom
Pleuropulmonary Blastoma (PPB)	familiär
Protease Inhibitor 1; PI Deficiency	chronisch obstruktive Lungenerkrankung, basales Emphysem, pulmonal von klinischer Relevanz erst im Erwachsenenalter
Pulmonary Hemosiderosis	Fibrose, Ateminsuffizienz
Sarcoidosis, early-onset	Blau-Syndrom
Surfactant, pulmonary-associated Protein B (SFTPB)	Alveolarproteinose, Atemversagen
Surfactant, pulmonary-associated Protein C (SFTPC)	neonatales Atemsyndrom, interstitielle Lungenerkrankung, altersunabhängig
Gefäßsysteme involvierende Erkrankungen	
Alveolar capillary Dysplasia with Misalignment of pulmonary Veins (ACDMPV)	neonatale pulmonale Hypertonie, respiratorisches Versagen
Antithrombin III Deficiency	Lungenembolie
Blue Rubber Bleb Nevus	pulmonale Angiome
Lymphedema, hereditary, II	Pleuraergüsse
Pulmonary Hypertension, primary, 1 (PPH1)	Dyspnoe, Restriktion
Pulmonary venoocclusive Disease (PVOD)	Lungenthrombosen
Immundefekte	
Asplenia with cardiovascular Anomalies	abnormale Lobulierung
Bare Lymphocyte Syndrome, Type II	untere und obere Atemwegsinfekte
Caspase 8 Deficiency	reaktive Atemwegserkrankung, Asthma, Pneumonien
Combined Immunodeficiency with autoimmunity and spondylometaphyseal Dysplasia	rekurrierende Infekte der oberen und unteren Atemwege, Pneumonien, restriktive Lungenerkrankung, interstitielle Fibrose
Common variable Immunodeficiency (CVID)	Pneumonien, Bronchiektasen
Dyskeratosis congenital, X-linked (DKC)	restriktive Lungenerkrankung, reduzierte Diffusionskapazität, Lungenfibrose
Familial Mediterranean Fever (FMF)	Pleuritis
Granulomatous Disease, chronic, X-linked (CGD)	Pneumonien
Hyperimmunoglobulin E recurrent Infection Syndrome, autosomal dominant	rekurrierende sinopulmonale Infektionen, Pneumatozelenbildung

Fortsetzung ►

aus: Nicolai u. a., Praktische Pneumologie in der Pädiatrie – Diagnostik (ISBN 9783131460813) 2011 Georg Thieme Verlag KG