Muskulatur und Bewegungstests der oberen Extremität

Schulterblatt

Aus praktischen Gründen ist es sinnvoll, die Schulterblattbewegungen im Test von den Bewegungen im Schultergelenk zu trennen. Rein funktionell ist dieses natürlich nicht möglich. Die Bewegungen im Schultergelenk – in allen 6 Freiheitsgraden – sind ohne begleitende oder weiterführende Bewegungen des Schulterblattes und dessen gute Stabilisation am Thorax nicht endgradig und mit voller Kraft durchführbar.

Daher ist es immer wichtig, bei Störungen der Schultergelenkbeweglichkeit, sich auch die Kraft und das Bewegungsausmaß der Schulterblattbewegungen anzusehen.

Umgekehrt sind bei Kraftminderungen der Schulterblattbewegungen immer Einschränkungen in der Schultergelenkbeweglichkeit und -kraft zu erwarten.

Kranialbewegungen des Schulterblattes (Abb. **68**)

	Muskel	Ursprung	Ansatz
1	*M. trapezius*		
	Pars descendens	Linea nuchae superior, Protuberantia occipitalis externa, Lig. nuchae	laterales Drittel der Clavicula
	Pars transversa	Dornfortsätze des 7. Halswirbels bis 3. Brustwirbels, Ligg. supraspinalia	akromiales Ende der Clavicula, Acromion, Spinae scapulae
	N. accessorius und R. trapezius	(C2 – C4)	

Wieben/Falkenberg, Muskelfunktion (ISBN 9783137427063), © 2012 Georg Thieme Verlag KG

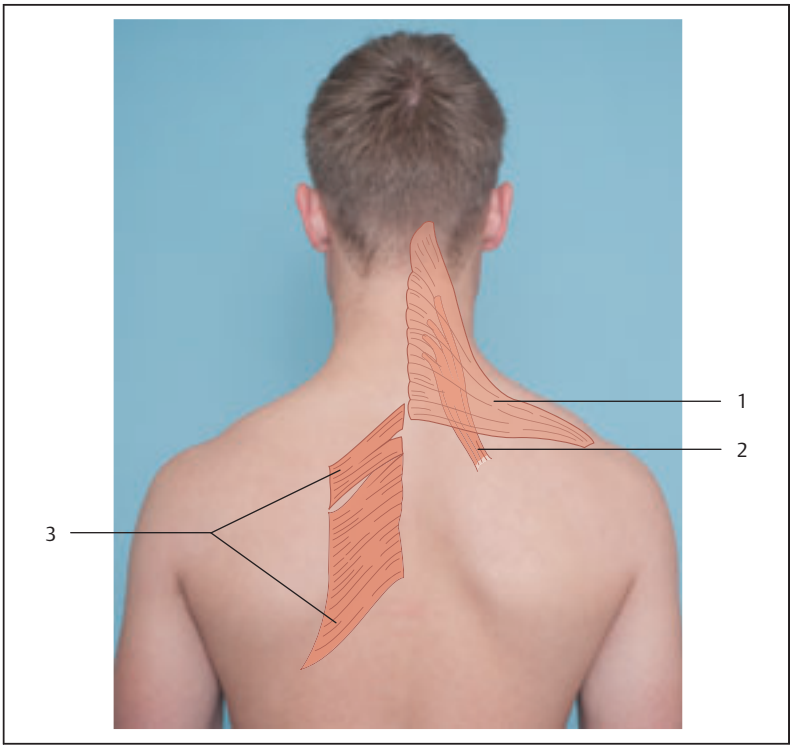

Abb. **68** Muskeln, die eine Kranialbewegung des Schulterblattes durchführen:
1 M. trapezius
2 M. levator scapulae
3 Mm. rhomboidei

	Muskel	Ursprung	Ansatz
2	*M. levator scapulae* N. dorsalis scapulae (C4 – C5)	Querfortsätze des 1. – 4. Halswirbels	Angulus superior scapulae
3	*Mm. rhomboidei* N. dorsalis scapulae (C4 – C5)	Dornfortsätze des 6. + 7. Halswirbels, Dornfortsätze des 1. – 4. Brustwirbels	Margo medialis scapulae

Wieben/Falkenberg, Muskelfunktion (ISBN 9783137427063), © 2012 Georg Thieme Verlag KG

Klinische Symptomatik

Verkürzungen: Es entsteht ein Schulterblatthochstand. Die Beweglichkeit der Halswirbelsäule ist in Richtung Seitneigung, Rotation und Flexion eingeschränkt.
Im Schultergelenk führt eine Verkürzung dieser Muskeln zu einer endgradigen Einschränkung der Elevation, da die notwendige Drehbewegung des Schulterblattes (der Angulus inf. scapulae wandert nach außen oben) nicht durchgeführt werden kann.
Eine einseitige Verkürzung führt zu einer Schiefhaltung des Kopfes und zu einer skoliotischen Haltung der Wirbelsäule.

Schwäche: Eine einseitige Kraftminderung führt zu einer skoliotischen Haltung der Halswirbelsäule mit der Konvexität auf der geschwächten Seite.
Die Pars descendens des M. trapezius und der M. levator scapulae sind Atemhilfsmuskeln. Ist der Patient auf die Mitarbeit dieser Muskeln angewiesen, wie z. B. bei Rückenmarksläsionen im oberen Halsmarkbereich, verringert sich das Atemvolumen.

1 Die Palpation der Pars descendens des M. trapezius und des M. levator scapulae erfolgt in der Bauchlage.
Die Pars transversus des M. trapezius und die M. rhomboidei sind am günstigsten unter ihrer Hauptfunktion (Dorsomedialbewegung des Schulterblattes) zu palpieren (siehe S. 130 und 131).

2 Der Patient befindet sich in der Bauchlage. Die Arme liegen neben dem Körper (Abb. **69 a**).
Der Patient zieht die Schultern zum Kopf heran. Die Bewegung wird immer beidseitig geprüft.

3 Der Patient sitzt auf einem Hocker. Die Arme hängen frei neben dem Körper (Abb. **69 b**).

4 5 6 Ausgangsstellung entsprechend Test 3 (Abb. **69 c**).
Der Widerstand wird vom Prüfer auf den Schultern gegeben.

Wieben/Falkenberg, Muskelfunktion (ISBN 9783137427063), © 2012 Georg Thieme Verlag KG

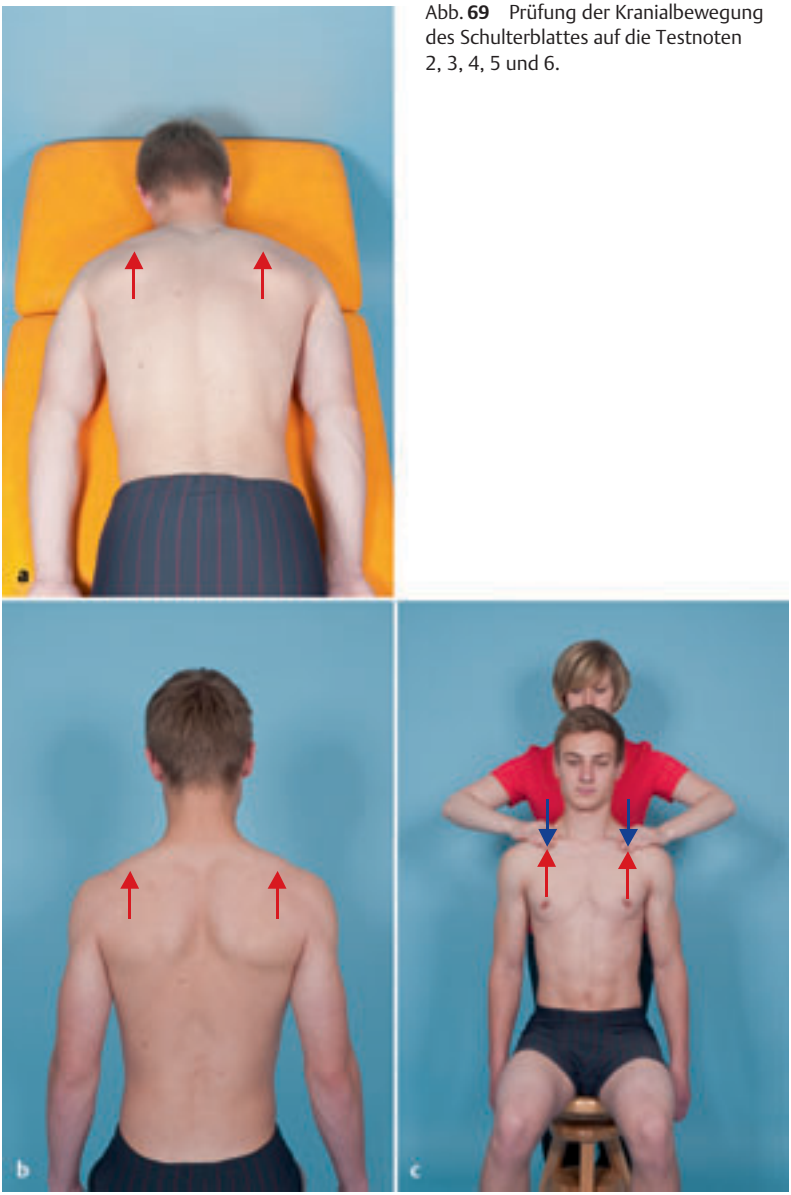

Abb. **69** Prüfung der Kranialbewegung des Schulterblattes auf die Testnoten 2, 3, 4, 5 und 6.

Wieben/Falkenberg, Muskelfunktion (ISBN 9783137427063), © 2012 Georg Thieme Verlag KG

Kaudalbewegung des Schulterblattes (Abb. 70)

	Muskel	Ursprung	Ansatz
1	*M. trapezius*		
	Pars ascendens	Dornfortsätze des 3. – 12. Brustwirbels, Ligg. supraspinalia	Spina scapulae
	N. accessorius und R. trapezius (C2 – C4)		
	M. latissimus dorsi	Dornfortsätze des 7. – 12. Brustwirbels, Fascia thoracolumbalis, hinteres Drittel der Crista iliaca	Crista tuberculi minoris
	N. thoracodorsalis (C6 – C8)		
	M. pectoralis major	mediale Hälfte der Clavicula membrana sterni, Knorpel der 2. – 6. Rippe, vorderes Blatt der Rektusscheide	Crista tuberculi majoris
	Nn. pectorales (C5 – Th1)		
2	*M. serratus anterior*	1. – 9. Rippe	Margo mediale scapulae
	N. thoracicus longus (C5 – C7)		
	M. pectoralis minor	3. – 5. Rippe	Proc. coracoideus
	Nn. pectorales (C6 – C8)		
	M. subclavius	Knorpelknochengrenze der 1. Rippe	Sulcus musculi subclavii an der Unterfläche der Clavicula
	N. subclavius (C5 – C6)		

Klinische Symptomatik

Verkürzungen: Eine isolierte Verkürzung der Pars ascendens des M. trapezius ist äußerst selten zu beobachten. Die klinische Symptomatik der anderen an der Kaudalbewegung des Schulterblattes beteiligten Muskeln ist unter deren Hauptfunktion beschrieben.

Wieben/Falkenberg, Muskelfunktion (ISBN 9783137427063), © 2012 Georg Thieme Verlag KG

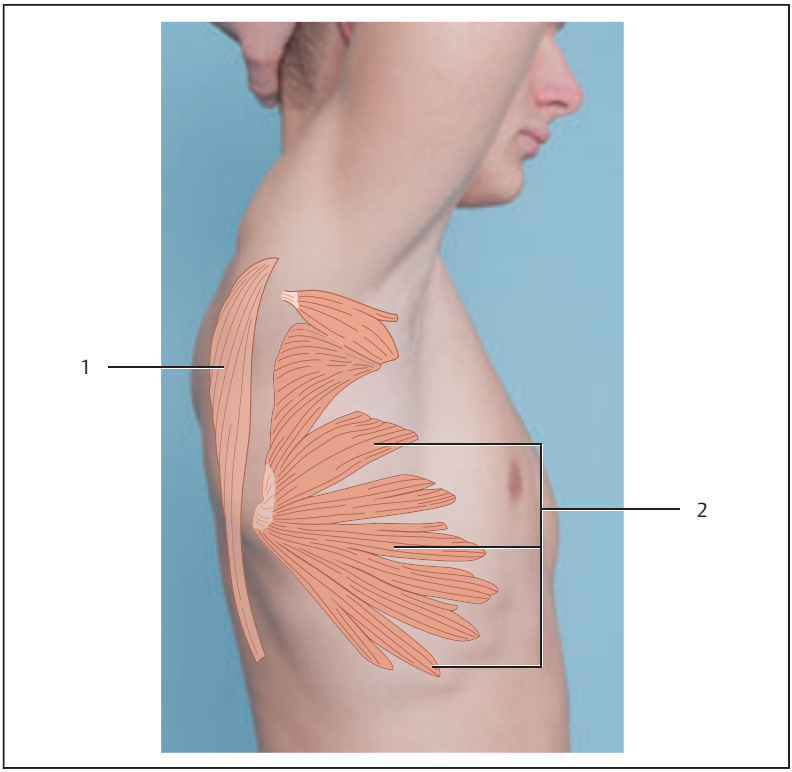

Abb. **70** Muskeln, die an der Kaudalbewegung des Schulterblattes beteiligt sind:
1 M. trapezius (Pars ascendens)
2 M. serratus anterior

Schwäche: Die Kaudalbewegung des Schulterblattes ist erforderlich, um den Arm über 70° hinaus hochzuheben. Liegt eine Schwäche dieser Muskeln vor, so versucht der Patient, den Kraftmangel durch eine Retroversion und Lateralflexion des Rumpfes zu kompensieren. Außerdem wird der Patient die Schulter hochziehen, um das Bewegungsausmaß zu erweitern.

1 Die Palpation der Pars ascendens des M. trapezius erfolgt in der Bauchlage. Eine Anspannung ist zwischen dem Angulus inferior scapulae und der Wirbelsäule zu tasten.
Der M. subclavius ist ein schwacher dünner Muskel und ist nur im Trigonum deltoideapectorale zu tasten, da er im weiteren Verlauf vom M. pectoralis major überlagert wird.
Die anderen an dieser Bewegung beteiligten Muskeln sind günstiger unter ihrer Hauptfunktion auf eine Innervation zu prüfen:
- M. latissimus dorsi (Retroversion im Schultergelenk, siehe S. 138 und 139),
- M. pectoralis major (Adduktion im Schultergelenk, siehe S. 146 und 147),
- M. serratus anterior (Ventrolateralbewegung der Skapula, siehe S. 126 und 127),
- M. pectoralis minor (Ventrolateralbewegung der Skapula, siehe S. 126 und 127).

2 Der Patient befindet sich in der Bauchlage, die Arme liegen neben dem Körper (Abb. **71 a**).
Das Schulterblatt wird nach hinten unten zur Wirbelsäule hin bewegt. Die Bewegung erfolgt für diese Beurteilung nur teilweise.

3 Ausgangsstellung und Bewegung entsprechend Test 2. Das Bewegungsausmaß wird vollständig erreicht.

4 5 6 Ausgangsstellung und Bewegung entsprechend Test 3 (Abb. **71 b**).
Der Widerstand wird vom Prüfer am unteren Schulterblattwinkel gegeben.

Wieben/Falkenberg, Muskelfunktion (ISBN 9783137427063), © 2012 Georg Thieme Verlag KG

Abb. **71** Prüfung der Kaudalbewegung des Schulterblattes auf die Testnoten 2, 3, 4, 5 und 6.

Wieben/Falkenberg, Muskelfunktion (ISBN 9783137427063), © 2012 Georg Thieme Verlag KG