Abb. 4.32 Subkutane Elektroden im HWS-Bereich mit zusätzlich eingeführter epiduraler Elektrode zur gepulsten Radiofrequenzablation bei HWS-Syndrom.

4.5 Fixierung und Untertunnelung der Elektroden für die SCS bzw. sPNFS

4.5.1 Fixierung der Elektroden für die SCS

Zur Fixierung der Elektroden wird an der Punktionsstelle ein Hautschnitt von ca. 4 cm (vor allem nach kranial) gesetzt und zur paravertebralen Faszie der langen Rückenstrecker präpariert (▶ Abb. 4.33a). Nach Entfernung der Touhy-Kanüle wird über die Sonde eine spezielle Fixierhülse (je nach Hersteller unterschiedlich) gezogen (▶ Abb. 4.33b) und diese an die Muskelfaszie angenäht. Neuerungen sind spezielle Fixierhülsen, die zusammengepresst oder festgeschraubt eine feste Einheit mit der Elektrode bilden (▶ Abb. 4.34a, ▶ Abb. 4.34b, ▶ Abb. 4.34c).

Damit bei Drehbewegungen des Patienten kein direkter Zug auf die Fixierung/Annaht ausgeübt wird, legt man an der Punktionsstelle eine kleine Schlaufe. Anschließend erfolgt nach Konnektion der Elektrode mit der Verlängerung die Untertunnelung (zur linken oder rechten Flanke) entweder mit speziellen Tunnelierstäben oder mit Thoraxdrainagen. Vorteil der Thoraxdrainagen ist das leichtere Durchziehen der Verlängerung, speziell der Verbindungsstelle durch das Subkutangewebe. An der Flanke wird die Verlängerungselektrode dann ausgeleitet (▶ Abb. 4.35).

▶ **Fixierung MRT-tauglicher Sonden.** Bei den neuen MRT-tauglichen Elektroden wird an der Punktionsstelle keine Schlaufe mehr gelegt, weil es noch keine MRT-tauglichen Verlängerungselektroden gibt. Die Stimulationssonde wird an der Ausleitungsstelle an eine Verlängerungssonde angeschlossen und zusammen mit dieser in einer kleinen Tasche im Subkutanfettgewebe untergebracht. Dazu wird an der Ausleitungsstelle ein Hautschnitt von etwa 4 cm gesetzt und eine kleine subkutane Tasche präpariert. Die Verlängerungselektrode wird ausgeleitet. Sinnvoll ist es, die subkutane Tasche gluteal anzulegen, damit sie nach positiver Testphase zugleich als Tasche für den Impulsgeber genutzt werden kann und kein weiterer Hautschnitt notwendig wird. Manche Zentren implantieren nach erfolgreicher Testung den Impulsgeber kontralateral der Ausleitungsstelle

aus: Kugler, Neuromodulation in der Schmerztherapie (ISBN 9783131753014)
© 2014 Georg Thieme Verlag KG

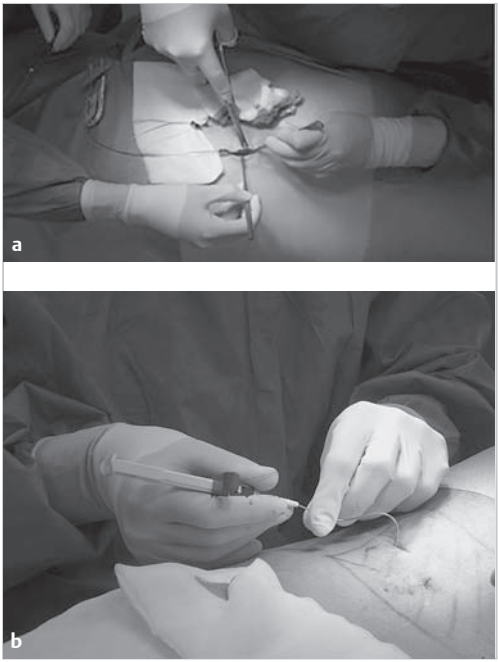

Abb. 4.33 Fixierung der Elektroden für die epidurale Stimulation.
a Um eine Beschädigung der Stimulationssonde zu vermeiden, wird bei noch liegender Touhy-Kanüle bis zur paravertebralen Faszie präpariert.
b Nach Entfernung der Touhy-Kanüle wird auf die Elektrode eine Fixierhülse geschoben, angepresst und an die Faszie angenäht.

der Verlängerungselektroden der Testphase, um Infektionen zu vermeiden.

Merke M!

Bei der Implantation einer MRT-tauglichen Elektrode muss sehr genau auf die benötige Länge geachtet werden, weil die Elektrode nicht mit einer Verlängerungssonde verlängert werden kann. Durch Anbringen einer Verlängerungselektrode oder die Kombination mit einer subkutanen Elektrode kann das System MRT-untauglich werden, weil die Elektrode/Sonde sich stark erhitzen kann. Ggf. Nachfrage beim Hersteller.

4.5.2 Fixierung subkutaner Sonden

Bei noch einliegender Kanüle tief im subkutanen Gewebe (besser in der Muskelfaszie) wird eine Fixiernaht unter der Kanüle gelegt und nach Entfernen der Kanüle sowie nach Aufziehen der Fixierhülse an dieser befestigt. Die Stimulationssonden werden entweder direkt an der Punktionsstelle ohne Verlängerung ausgeleitet oder bei Vorliegen von Prädiktoren (Wirksamkeit von TENS und subkutaner Infiltration oder Elektroakupunktur) mit einer Verlängerung versehen und wie die SCS-Sonden bis zur Flanke untertunnelt und dort ausgeleitet.

aus: Kugler, Neuromodulation in der Schmerztherapie (ISBN 9783131753014)
© 2014 Georg Thieme Verlag KG

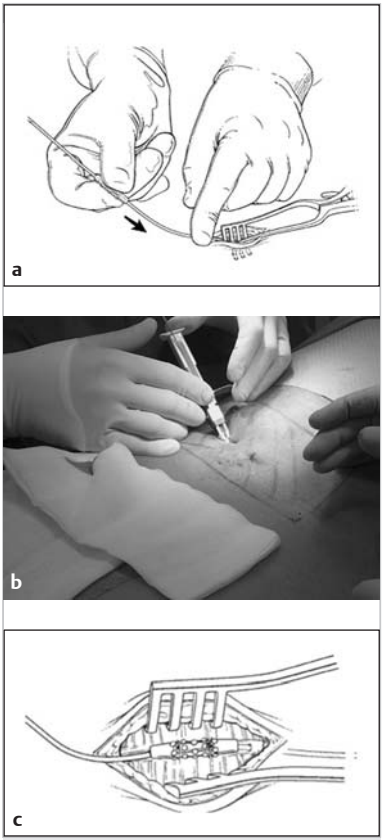

Abb. 4.34 Elektrodenfixierung mit der Bumpy-Anchor-Technik.
- **a** Auf die Elektrode wird ein sog. Bumpy-Anchor geschoben. (Mit freundlicher Genehmigung von Medtronic, Meerbusch; © Medtronic)
- **b** Durch Zusammenpressen des Bumpy-Anchor bildet dieser eine feste Einheit mit der Elektrode.
- **c** Die nun fest mit der Sonde verbundene Fixierhülse wird an die paravertebrale Faszie angenäht. (Mit freundlicher Genehmigung von Medtronic, Meerbusch; © Medtronic)

4.6 Postoperative Programmierung

Direkt postoperativ kann sich das in den externen Impulsgeber einprogrammierte Stimulationsmuster etwas verändert haben. Deswegen ist eine Überprüfung und Anpassung notwendig. Meist reicht es aus, wenn Impulsbreite und Polung etwas nach kranial und kaudal verschoben werden. Die Einweisung in die Fernbedienung wird meist von den Herstellerfirmen unterstützt.

4.7 Testphase

Am Tag der Operation sollte der Patient angehalten werden, die Handhabung der Fernbedienung mit Ein- und Ausschalten sowie Programmwechsel (bei mehr als 2 Programmen oder Elektroden) und Verstellen der Stromstärke einzuüben. Am ersten Tag ist ein gutes Ansprechen auf die Stimulation noch nicht notwendig.

Gute langfristige Ergebnisse zeigen sich meist schon am ersten postoperativen Tag, wenn der Patient noch in der Eingewöhnungsphase eine gute Schmerzlinderung erzielt. Die Kontrollen mit Verbandwechsel und Einweisung mit ggf. notwendigen Umprogrammierungen sollten im 2-Tages-Rhythmus stattfinden. Sinnvoll ist es, montags die Sonde zur Testung zu implantieren und am Montag darauf die Testphase abzuschließen. Manchmal sind längere Testphasen notwendig. Nur bei eindeutig guten Ergebnissen darf implantiert werden. Der Patient muss angeben, ob die Neurostimulation ihm hilft, Suggestivfragen sind zu unterlassen. Auch bei nur geringer Schmerzlinderung und mangelnden therapeutischen Alternativen ist eine endgültige Implantation nicht angezeigt, denn diese Patienten profitieren erfahrungsgemäß langfristig nicht von der Neurostimulation. Eine Verbesserung der körperlichen Funktion (Geh-

aus: Kugler, Neuromodulation in der Schmerztherapie (ISBN 9783131753014)
© 2014 Georg Thieme Verlag KG

Abb. 4.35 Ausleitung der Elektroden an der rechten Flanke.

strecke) ist jedoch als positives Ergebnis zu werten, ebenso eine mögliche Medikamentenreduktion. Bei pAVK ist neben einer Gehstreckenverlängerung und Schmerzreduktion der Anstieg des transkutanen Sauerstoffpartialdruckes um 15 mmHg beweisend für den Erfolg (▶ Tab. 4.7).

Wenn das Ergebnis gut ist, werden die Verlängerungselektroden abgeschnitten. Bei Patienten, die eine gute Schmerzlinderung und eine Verbesserung der Funktion erzielen, aber sich nicht sicher sind, dienen die folgenden 2 Tage quasi als negative Testphase, in der sie die Schmerzsymptomatik wieder komplett ohne Stimulation erleben. Anschließend wird nach etwa 10 Tagen die Verlängerung mit Impulsgeber implantiert.

Tab. 4.7 Voraussetzung für die Implantation des Impulsgebers sind positive Ergebnisse in der Testphase.

Positive Testergebnisse	Negative Testergebnisse
Schmerzreduktion 30 %, besser 50 %	weniger als 30 % Schmerzreduktion
Reduktion oder Absetzen von Analgetika möglich (sinnvoll, aber nicht Voraussetzung, ist das Absetzen oder die Reduktion von Opioiden. Aufgrund des ausgeprägten Gewöhnungseffekts ist dies aber unbedingt bei Oxycodon notwendig. 7 von 10 Therapieversagern waren Patienten mit langjähriger Oxycodon-Einnahme.)	Patient kommt mit dem System nicht zurecht.
Verbesserung der körperlichen Funktion	
Schlafverbesserung	
pAVK: Gehstreckenverdoppelung (Anstieg des transkutanen Sauerstoffpartialdrucks um 15 mmHg)	

aus: Kugler, Neuromodulation in der Schmerztherapie (ISBN 9783131753014)
© 2014 Georg Thieme Verlag KG