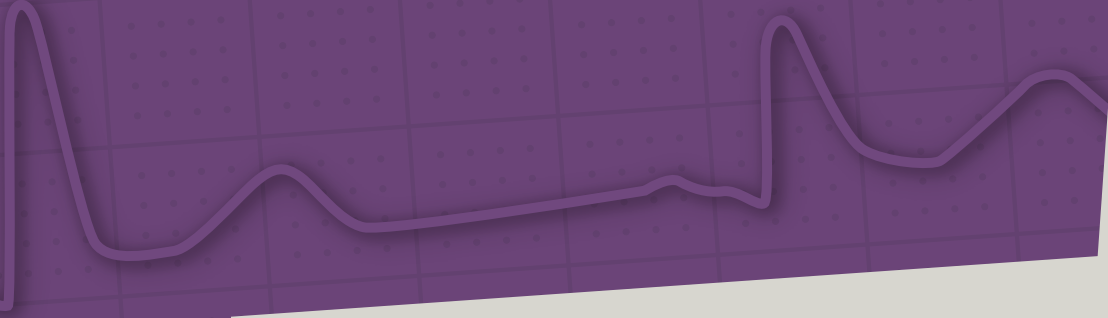


# 2

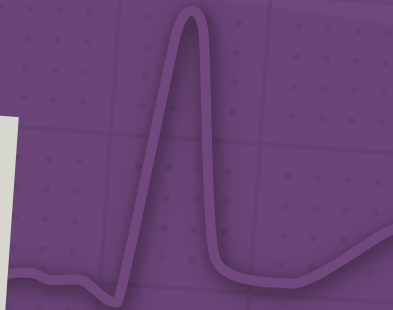## EKG-Befunde



### Lektionen

- 8 Erkennung eines Sinusrhythmus ..... 38
- 9 Sinusatriale Überleitungsstörungen (SA-Block) und Syndrom des kranken Sinusknotens ..... 39
- 10 Atrioventrikuläre Überleitungsstörungen (AV-Block) ..... 43
- 11 Der AV-junktionale Rhythmus ..... 46
- 12 Vorhofleitungsstörungen ..... 49
- 13 Intraventrikuläre Leitungsstörungen ..... 51
- 14 Intraventrikuläre Leitungsstörungen ..... 54
- 15 Störungen der R-Progression und S-Persistenz ..... 57
- 16 Intraventrikuläre Erregungsrückbildungsstörungen ..... 59
- 17 Verlängerung der QT-Zeit, langes QT-Syndrom ..... 66
- 18 Hypertrophie-Zeichen ..... 69
- 19 EKG bei Myokardinfarkt: Diagnose und Stadieneinteilung ..... 75

20	EKG bei Myokardinfarkt: Infarktlokalisierung .....	82
21	EKG bei Lungenarterien-Embolie .....	90
22	EKG bei entzündlichen Erkrankungen des Herzens .....	91
23	EKG bei Elektrolytstörungen .....	95
24	Supraventrikuläre Extrasystolen, supraventrikuläre Tachykardien .....	97
25	Vorhofflimmern und Vorhofflattern .....	103
26	Ventrikuläre Rhythmusstörungen .....	108
27	Brugada-Syndrom .....	113
28	Kurzes QT-Syndrom (SQTS) .....	117
29	Arrhythmogene rechtsventrikuläre Dysplasie/Cardiomyopathie (ARVD/C) ..	118
30	Schrittmacher-EKG .....	121
31	Monitor-EKG .....	127
32	EKG bei Situs inversus cordis .....	129
33	EKG-Besonderheiten bei Kindern und Jugendlichen .....	131
34	Befundung des Elektrokardiogramms ..	137
35	Befundung des Elektrokardiogramms bei Rhythmusstörungen: Tipps und Tricks zur richtigen Diagnose.....	139
36	Richtige technische EKG-Aufzeichnung und -Auswertung .....	143
37	EKG-Artefakte und ihre Vermeidung .....	147
38	Typische Fehler bei der EKG-Befundung .....	148



## Lektion 8

## Erkennung eines Sinusrhythmus

Der normale Rhythmus des Herzens ist der **Sinusrhythmus**, d.h., die Erregung des Herzens wird im Sinusknoten gebildet und auf regulärem Weg über die Vorhöfe und das Reizleitungssystem auf die Kammern übergeleitet (**Abb. 1.1** und **Abb. 1.2**).

Den **Sinusrhythmus** erkennt man an folgenden Kriterien (**Abb. 8.1**):

- regelmäßige P-Wellen
- normal konfigurierte P-Wellen mit normalem Vorhof-Vektor, also mehr oder weniger halbrunde, positive P-Wellen (die in Ableitung aVR auch negativ sein können), Lektion 3 (S. 18)
- konstante PP-Intervalle
- Beantwortung jeder P-Welle durch einen QRS-Komplex

Die elektrokardiografischen Kriterien regelmäßiger und normal konfigurierter P-Wellen sind Ausdruck dafür, dass die Erregung im Sinusknoten gebildet und regulär auf die Vorhöfe übergeleitet wird. Konstante PP-Intervalle mit regelmäßigen QRS-Komplexen sind Ausdruck einer regulären Überleitung von den Vorhöfen auf die Kammern (**Abb. 8.1**).

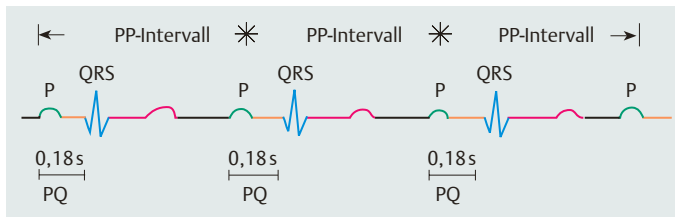
Als **regulärer Sinusrhythmus** wird der **regelmäßige** und **normofrequente** Sinusrhythmus ohne zusätzliche Störungen bezeichnet. Die **normale Herzfrequenz** beträgt beim Erwachsenen  $\geq 50/\text{min}$  und  $\leq 100/\text{min}$ .

Variationen des Sinusrhythmus stellen die einfachsten Formen von Herzrhythmusstörungen dar:

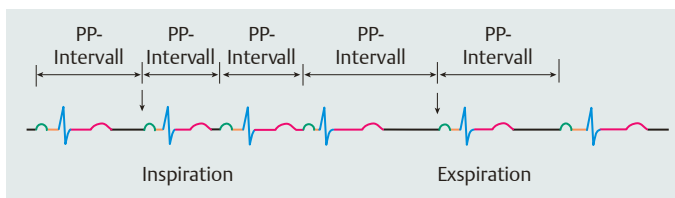
- **Sinustachykardie:** regelmäßiger Sinusrhythmus, Frequenz  $> 100/\text{min}$
- **Sinusbradykardie:** regelmäßiger Sinusrhythmus, Frequenz  $< 50/\text{min}$
- **Sinusarrhythmie:** Unregelmäßiger Sinusrhythmus, bei dem die Länge der Zyklen variiert, sodass der Unterschied zwischen dem kürzesten und dem längsten PP-Intervall mehr als 0,12 sek (120 msec) beträgt. Folgende Untergruppen lassen sich definieren:
  - **normofrequente Sinusarrhythmie**
  - **Sinusbradyarrhythmie** = unregelmäßiger Sinusrhythmus, mittlere Frequenz  $< 50/\text{min}$
  - **Sinustachyarrhythmie** = unregelmäßiger Sinusrhythmus, mittlere Frequenz  $> 100/\text{min}$

Es ist wichtig, das Kriterium „Unterschied von mehr als 120 msec“ zu beachten, da eine geringe Variation der PP- (oder RR-) Intervalle physiologischerweise stets vorhanden ist. Man nennt dies „physiologische Herzfrequenzvariabilität“. Ein Verlust dieser physiologischen Variation („Herzfrequenzstarre“) ist ein Zeichen für die Schädigung des autonomen Nervensystems (autonome Neuropathie).

Eine Sonderform der Sinusarrhythmie ist die **respiratorische Arrhythmie** (**Abb. 8.2**): Hierbei kommt es in Abhängigkeit von Inspiration und Expiration zur Beschleunigung und Verlangsamung der Herzfrequenz. Die **Inspiration** geht in der Regel mit einer **Zunahme** der Herzfrequenz einher, die **Expiration**



**Abb. 8.1** Charakterisierung des Sinusrhythmus: reguläre P-Wellen, konstante PP-Intervalle, konstante Relation P-Welle: QRS-Komplex.



**Abb. 8.2** Respiratorische Arrhythmie: Zunahme der Herzfrequenz bei Inspiration, Abnahme der Herzfrequenz bei Expiration.

dagegen mit einer **Abnahme** der Herzfrequenz. Sie kann auf eine allgemeine Steigerung des vegetativen Tonus hinweisen (Zeichen der sogenannten „vegeta-

tiven Dystonie“). Häufig findet man eine respiratorische Arrhythmie bei Kindern und jungen Erwachsenen.

### Merke

Der normale Rhythmus des Herzens ist der **Sinusrhythmus** mit Frequenzen von 50–100/min: Die Impulse werden im Sinusknoten gebildet, auf die Vorhöfe übergeleitet und jeder P-Welle folgt ein QRS-Komplex. Die **Sinusbradykardie** ist ein regelmäßiger Sinusrhythmus mit Frequenzen < 50/min, die **Sinustachykardie** ein regelmäßiger Sinusrhyth-

mus mit Frequenzen > 100/min. Die **Sinusarrhythmie** ist ein unregelmäßiger Sinusrhythmus, bei dem die Länge der Zyklen stärker variiert, sodass der Unterschied zwischen dem kürzesten und dem längsten PP-Intervall mehr als 0,12 sek (120 msec) beträgt. Eine Sonderform der Sinusarrhythmie ist die respiratorische Arrhythmie.

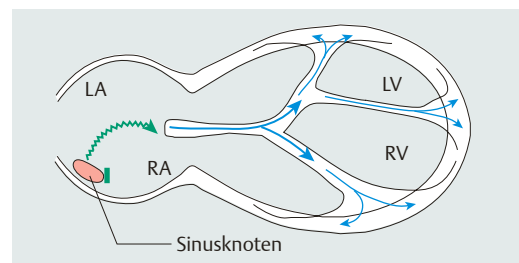
### EKG-Beispiele

- 1: normaler Sinusrhythmus (S. 156)
- 2: respiratorische Arrhythmie (S. 158)
- 3: Sinustachykardie (S. 160)
- 4: Sinusbradyarrhythmie (S. 162)

## Lektion 9

# Sinuatriale Überleitungsstörungen (SA-Block) und Syndrom des kranken Sinusknotens

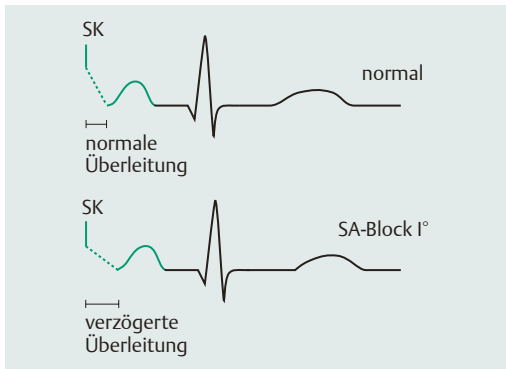
Störungen der Erregungsüberleitung können neben den in Lektion 10 (S. 43) besprochenen atrioventrikulären Leitungsstörungen im Bereich des AV-Knotens, des His-Bündels und der Leitungsschenkel und Faszikel auch im Bereich des Sinusknotens vorliegen. Störungen der Überleitung der im Sinusknoten gebildeten Impulse auf die umgebende Vorhofmuskulatur sind als **sinuatriale = SA-Überleitungsstörungen** bekannt (Abb. 9.1). Diese werden analog dem AV-Block in 3 Grade unterteilt, von denen jedoch nur der SA-Block II° direkt elektrokardiografisch erkennbar wird. Der SA-Block I° kann im Oberflächen-Elektrokardiogramm nicht diagnostiziert werden, beim SA-Block III° wird die Erregung nach Blockierung im Vorhof von einem Ersatzzentrum übernommen.



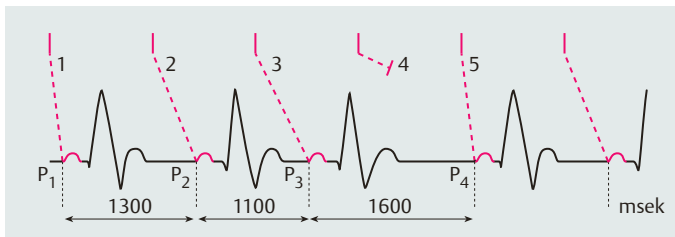
**Abb. 9.1** Schematische Darstellung der sinuatrialen Überleitung und der pathophysiologischen Phänomene bei sinuatrialen Überleitungsstörungen (Leistungsverzögerungen, partielle oder komplette Überleitungsblockade, Sinusarrest).

## SA-Block I°

Beim **SA-Block I°** ist die Überleitung der Impulse vom Sinusknoten auf das umgebende Vorhofmyokard verzögert (**Abb. 9.2**). Da die Sinusknotenaktivität selbst im EKG nicht abgebildet ist (die EKG-Kurve beginnt mit der Ausbreitung der Erregung in den Vorhöfen = P-Welle), kann auch die Überleitungsverzögerung nicht erkannt werden. Ein SA-Block I° ist daher im Oberflächen-EKG **nicht** zu diagnostizieren, die Diagnose kann nur durch eine elektrophysiologische Untersuchung (intrakardiale Ableitungen) verifiziert werden.

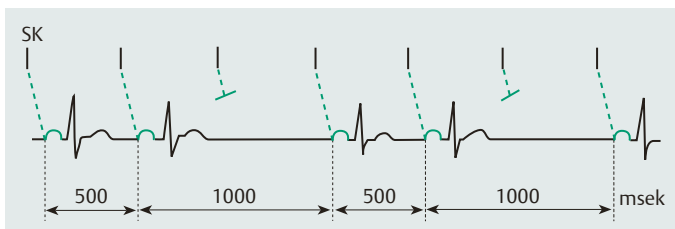


**Abb. 9.2** Elektrokardiografische Kriterien zur Diagnose SA-Block I°. Man beachte, dass die Diagnose SA-Block I° im Oberflächen-EKG nicht zu stellen ist.



**Abb. 9.3** SA-Block II°, Typ *Wenckebach* (Typ I). Zunehmende Verlängerung der sinuatrialen Überleitungszeit bei gleichzeitiger Verkürzung der PP-Intervalle:  $P_1P_2 > P_2P_3$ ,  $P_3P_4 < 2$  PP-Intervalle.

(1) normale sinuatriale Überleitungszeit: 100 msek, (2) um 300 msek verzögerte sinuatriale Überleitungszeit: 400 msek. 300 msek Leitungszuwachs gegenüber der Norm von 100 msek, (3) um 400 msek verzögerte sinuatriale Überleitungszeit: 500 msek. 100 msek Leitungszuwachs gegenüber der vorangegangenen SA-Überleitung von 400 msek, (4) nicht überleiteter Impuls, (5) Beginn der neuen Periodik mit normaler sinuatrialer Überleitungszeit.



**Abb. 9.4** SA-Block II°, Typ *Mobitz* (Typ II). Ausfall der P-Welle bei sonst regelmäßigen PP-Intervallen.

siologische Untersuchung (intrakardiale Ableitungen) verifiziert werden.

## SA-Block II°

Der **SA-Block II°** wird, wie der AV-Block II°, in zwei verschiedene Typen unterteilt: Beim SA-Block II°, **Typ I**, kommt es zu einer *Wenckebach*-Periodik, also zu einer zunehmenden Verzögerung der sinuatrialen Überleitung. Die sinuatriale Überleitungszeit nimmt von Impuls zu Impuls zu, bis ein Sinusimpuls überhaupt nicht mehr übergeleitet wird und dann die Periodik neu beginnt. Der **Zuwachs** der Verzögerung nimmt dabei von Impuls zu Impuls ab, dadurch erklärt sich, dass sich die PP-Intervalle zunehmend verkürzen (**Abb. 9.3**). Obwohl im Oberflächen-EKG der Sinusknotenimpuls nicht sichtbar ist, finden sich jedoch folgende typische elektrokardiografische Kriterien, welche die Diagnosestellung erlauben:

- zunehmende Verkürzung der PP- (oder RR-) Intervalle, gefolgt von einer
- Pause, die kürzer ist als die beiden vorangegangenen PP- (oder RR-) Intervalle zusammen

Beim SA-Block II°, **Typ II**, kommt es, entsprechend dem AV-Block II° Typ *Mobitz*, gelegentlich zu einem Ausfallen der Impulsüberleitung vom Sinusknoten auf den Vorhof (**Abb. 9.4**). Im EKG findet man folgende charakteristische Befunde:

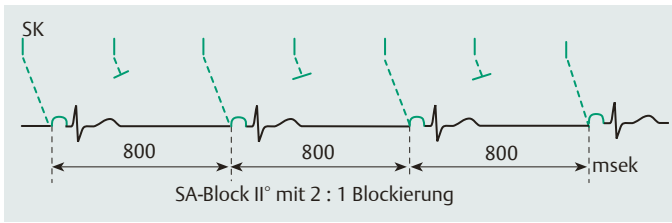


Abb. 9.5 SA-Block II° mit 2:1 Blockierung.

- gelegentliches Auftreten einer Phase mit einem PP- (oder RR-) Intervall entsprechend dem Doppelten oder einem Vielfachen der PP-Intervalle des Grundrhythmus
- Beim fortgeschrittenen SA-Block mit 2:1, 3:1 usw. Überleitung kommt es entsprechend dem fortgeschrittenen AV-Block in regelmäßigen Intervallen zu Sinusknotenimpulsen, deren Überleitung auf die Vorhöfe blockiert ist (Abb. 9.5). Praktisch kann man dieses nur erkennen, wenn man den Beginn der Störung erfasst hat oder eine entsprechende Vor-EKG-Registrierung zum Vergleich vorliegt; sonst kann man im Oberflächen-EKG den 2:1, 3:1 SA-Block von einer Sinusbradykardie nicht unterscheiden. Im EKG zeigt sich ein Sinusrhythmus mit PP- (RR-) Intervallen, die dem Doppelten oder einem Vielfachen der PP- (RR-) Intervalle des Grundrhythmus entsprechen.

### SA-Block III°

Beim **SA-Block III°** ist die Überleitung des Sinusknotenimpulses auf das umgebende Vorhofmyokard gänzlich unterbrochen. Auch dieses ist im Oberflächen-EKG nicht direkt beweisbar. Man kann nur feststellen, dass keine vom Sinusknoten ausgehenden Vorhoferregungen vorhanden sind, d. h., es sind keine regulären Vorhoferregungen erkennbar und nach einer Pause folgt ein **Ersatzrhythmus**. Damit das Herz überhaupt weiterschlagen kann, muss wie beim totalen AV-Block distal der Blockierungsstelle ein Ersatzzentrum aktiviert werden (Abb. 9.6). Dieses etabliert sich meistens im Bereich der AV-junktionalen Region im Sinne eines sekundären Automatiezentrums. Man bezeichnet dies als **AV-Ersatzrhythmus**. Ob und in welcher Form dann eine Vorhoferregung stattfindet, die elektrokardiografisch als P-Welle sichtbar wird, hängt davon ab, inwieweit die im Bereich der AV-junktionalen Region ersatzweise gebildeten Impulse retrograd auf die Vorhöfe geleitet werden.

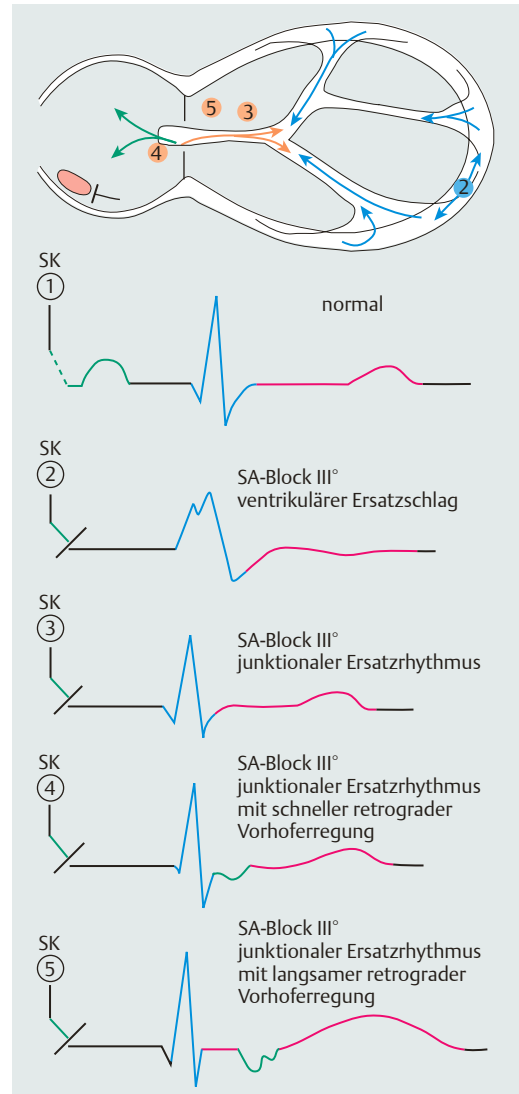


Abb. 9.6 Schematische Darstellung des SA-Blocks III° mit den verschiedenen Möglichkeiten sekundärer oder tertiärer Automatiezentren und der elektrokardiografischen Phänomene bei SA-Block III°. Zu den Erregungsverläufen im Einzelnen vgl. auch Abb. 11.1 und Abb. 11.2.

Beim SA-Block III° findet man folgende verschiedene EKG-Befunde (**Abb. 9.6**):

- **Totaler SA-Block (SA-Block III°) ohne AV-Ersatzrhythmus:** Im EKG komplette Asystolie (komplett = Vorhof- und Kammerasystolie). Nach einer Zeit dann schließlich Kammerersatzrhythmus („tief gelegenes“ Automatiezentrum).
- **Totaler SA-Block mit AV-junktionalem Ersatzrhythmus ohne retrograde Vorhoferregung:** keine P-Welle sichtbar.
- **Totaler SA-Block mit AV-junktionalem Ersatzrhythmus und retrograder Vorhoferregung:**
  1. Die Vorhoferregung erfolgt rasch („oberer“ Knotenersatzrhythmus): deformierte P-Welle, die in oder kurz nach dem QRS-Komplex einfällt.
  2. Die Vorhoferregung erfolgt verzögert („unterer“ Knotenersatzrhythmus): deformierte P-Welle, die weit nach dem QRS-Komplex oder in die ST-Strecke einfällt.

In seltenen Fällen kann der Sinusknoten seine Tätigkeit als Impulsgeber völlig einstellen = **Sinusknotenarrest** (Sinusknotenstillstand). Wie beim SA-Block III° sind keine regulären Vorhoferregungen erkennbar. Beide Situationen (Sinusknotenarrest, SA-Block III°) sind im Oberflächen-EKG nicht zu unterscheiden. Allerdings ist der Sinusknotenarrest klinisch viel seltener. Eine extreme Sinusbradykardie, bei der das AV-junktionale sekundäre Automatiezentrum eine höhere Frequenz hat als der verlangsamte Sinusknoten (als primäres Automatiezentrum) und daher zum führenden Impulsgeber wird, kann mit einem SA-Block III° oder einem Sinusknotenarrest verwechselt werden.

Die SA-Blockierungen werden gemeinsam mit einer inadäquaten Sinusbradykardie oder Sinusbradyarrhythmie als **Sinusknotenfunktionsstörungen** zusammengefasst. Eine inadäquate Sinusbradykardie besteht dann, wenn die langsame Sinusfrequenz nicht physiologische Folge eines guten Trainingszustandes ist, sondern in krankhafter Weise auftritt. Einen guten Hinweis hierfür bietet das Verhalten der Sinusknotenfrequenz unter körperlicher Belastung. Bei physiologischer Sinusbradykardie nimmt mit Belastung die Herzfrequenz adäquat zu. Bei pathologischer Sinusbradykardie steigt mit körperlicher Belastung die Herzfrequenz nicht oder nur inadäquat an („chronotrope Inkompetenz“).

Führt eine Sinusknotenfunktionsstörung zu krankhaften, klinisch manifesten Symptomen, so diagnostiziert man dies als **Sinusknotensyndrom** oder Syndrom des kranken Sinusknotens oder Sick-Sinus-Syndrom (SSS). Dabei wechselt sich eine pathologische Bradykardie, vor allem infolge eines höhergradigen SA-Blockes, nicht selten mit Phasen supraventrikulärer Tachyarrhythmien oder Vorhofflimmern mit rascher Überleitung auf die Kammern ab. Diese Form des kranken Sinusknotens bezeichnet man als **Bradykardie-Tachykardie-Syndrom**.

Ein Syndrom des kranken Sinusknotens kann somit elektrophysiologisch unter verschiedenen Manifestationen auftreten:

- permanente Sinusbradykardie
- Sinusbradyarrhythmie
- SA-Block
- Bradykardie-Tachykardie-Syndrom

## Merke

Sinuatriale Blockierungen (SA-Blockierungen) sind dadurch gekennzeichnet, dass Sinusimpulse entstehen, die jedoch nicht alle übergeleitet werden: Dies führt intermittierend zum Fehlen regulärer P-Wellen. Sinuatriale Blockierungen werden in 3 Schweregrade eingeteilt, wobei der **SA-Block I°** elektrokardiografisch nicht diagnostiziert werden kann. Der **SA-Block II°** wird in einen SA-Block II°, Typ I (*Wenckebach*) und in einen SA-Block II°, Typ II (*Mobitz*), unterteilt: Beim SA-Block II°, **Typ I**, kommt es zu einer progredienten Verzögerung der sinuatrialen Überleitung, bis eine Vorhoferregung ausfällt, während beim SA-Block II°, **Typ II**, ein Fehlen von P-Wellen ohne vorangegangene Überleitungsverzögerung besteht. Ein **SA-Block III°** ist durch

eine gänzlich aufgehobene Überleitung von Sinusknotenimpulsen auf das Vorhofmyokard charakterisiert. Typisch für den SA-Block III° ist das Auftreten sekundärer oder tertiärer Automatiezentren mit verbreiterten QRS-Komplexen. Als **Syndrom des kranken Sinusknotens** (Sick-Sinus-Syndrom, SSS) bezeichnet man eine symptomatische Sinusknotenfunktionsstörung (permanente Sinusbradykardie/Sinusbradyarrhythmie oder SA-Block höheren Grades). Kommt es dabei intermittierend zu tachykarden Phasen (supraventrikuläre Tachyarrhythmien/Vorhofflimmern mit rascher Überleitung auf die Kammern), so bezeichnet man diese Sonderform als Bradykardie-Tachykardie-Syndrom („Brady-Tachy-Syndrom“).



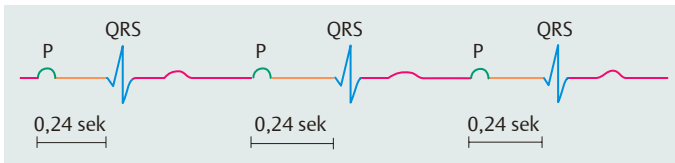
## Lektion 10

## Atrioventrikuläre Überleitungsstörungen (AV-Block)

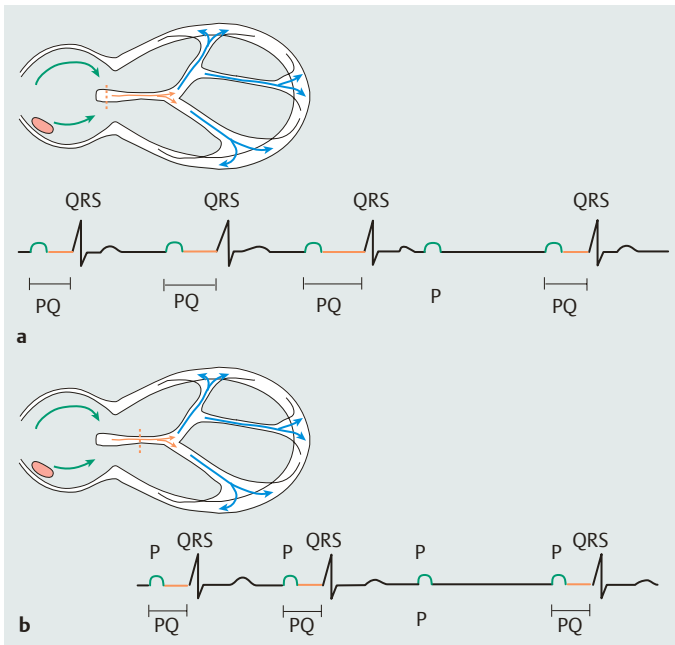
Störungen der Erregungsüberleitung von den Vorhöfen (atrial) auf die Kammern (ventrikulär) entstehen typischerweise im AV-Knoten oder im His-Bündel-Bereich und werden als atrioventrikuläre Überleitungsstörungen (**AV-Blockierungen**) bezeichnet. Nach dem Ausmaß der Überleitungsstörung (der Blockierung) unterscheidet man drei Schweregrade:

## AV-Block I°

Die AV-Überleitung ist abnorm lang (**verzögert**), die PQ-Zeit (das AV-Intervall) bei AV-Block I° beträgt  $> 0,20$  sek ( $> 200$  msec). Jedoch wird **jede** Vorhoferregung auf die Kammern übergeleitet, jede P-Welle ist damit von einem QRS-Komplex gefolgt (1:1 Überleitung, **Abb. 10.1**).



**Abb. 10.1** Elektrokardiografische Befunde bei AV-Block I°: Verlängerung der PQ-Zeit bei konstanter Relation P-Welle: QRS-Komplex.



**Abb. 10.2** a, b Schematische Darstellung der Pathophysiologie und der elektrokardiografischen Befunde bei AV-Block II°. Differenzierung der AV-Blockierungen II° in einen Typ I (*Wenckebach*) (**a**) und in einen Typ II (*Mobitz*) (**b**).

## AV-Block II°

Die AV-Überleitung ist **teilweise**, aber nicht vollständig **unterbrochen**. Eine AV-Überleitung ist durchaus noch gegeben = partieller AV-Block; jedoch ist nicht jede P-Welle von einem QRS-Komplex gefolgt. Es werden verschiedene Typen der AV-Überleitungsstörung zweiten Grades unterschieden:

- Typ I des AV-Blocks II° (*Wenckebach-Periodik*)
- Typ II des AV-Blocks II° (*Mobitz-Block*)

Beim AV-Block II°, **Typ I (Wenckebach)** nimmt die AV-Überleitungszeit von Aktion zu Aktion zu, bis eine Vorhoferregung blockiert ist, also überhaupt nicht mehr übergeleitet wird. Danach beginnt die Periodik von neuem mit einer kurzen Überleitungszeit. Elektrokardiografisch wird die PQ-Dauer von Aktion zu Aktion länger, bis die P-Welle nicht mehr von einem QRS-Komplex gefolgt wird (**Abb. 10.2**).



Der AV-Block II°, Typ *Wenckebach*, ist meistens im AV-Knoten selbst lokalisiert.

Beim AV-Block II°, **Typ II (Mobitz)** wird eine Vorhoferregung plötzlich und unerwartet blockiert, ohne dass sich das PQ-Intervall zuvor verlängert hat. Das heißt, eine oder auch mehrere Vorhoferregungen (P-Wellen) werden, bei vorausgehend normaler (oder konstant verlängerter) PQ-Zeit, nicht von einem QRS-Komplex gefolgt (**Abb. 10.2b**). Diese Blockform ist gewöhnlich im His-Bündel lokalisiert oder aber im Bereich der Verzweigungen, also in den Leitungsschenkeln. Die AV-Blockierung II°, Typ *Mobitz*, ist vor allem distal lokalisiert (**Abb. 10.2b**). Die Gefahr des Übergangs in einen totalen AV-Block ist größer als beim Typ *Wenckebach* und die Prognose damit ungünstiger. Sitzt die Überleitungsstörung im His-Bündel, so ist der QRS-Komplex relativ schlank und wenig deformiert. Ist die Störung weiter distal lokalisiert, so können die QRS-Komplexe der übergeleiteten Erregung verbreitert und deformiert (Schenkelblockmuster) sein. Diese Form der plötzlich blockierten Überleitung mit verbreiteten Kammerkomplexen wurde von *Mobitz* ursprünglich beschrieben und hat als distale Leitungsstörung von den hier besprochenen Formen die ungünstigste Prognose.

Ein **fortgeschrittener (oder höhergradiger) AV-Block II°** liegt vor, wenn regelmäßig nur jede zweite, jede dritte usw. Vorhoferregung auf die Kammern übergeleitet wird (P von einem QRS-Komplex gefolgt). Man spricht von einem 2:1-Block (2 Vorhof-Impulse mit nur einer Kammer-Überleitung), 3:1-Block (3 Vorhof-Impulse mit nur einer Kammer-Überleitung) usw. Ist dieses Überleitungsverhalten konstant, so ist die Kammerfrequenz regelmäßig. Wechselt das Überleitungsverhalten, so ist die Kammeraktion unregelmäßig.

### AV-Block III°

Die AV-Überleitung ist beim AV-Block III° **komplett unterbrochen** = totaler AV-Block. Keine Vorhoferregung wird auf die Kammern übergeleitet, keine P-Welle wird von einem übergeleiteten QRS-Komplex gefolgt. In diesem Fall kann das Herz nur weiterschlagen, wenn sich ein neues Reizbildungszentrum etabliert, von dem aus die elektrische Erregung auf das Myokard geleitet wird (**Ersatzzentrum**). Beim plötzlichen Auftreten eines totalen AV-Blocks bezeichnet man die Zeitdauer, die vergeht, bis ein

neues Automatiezentrum einsetzt, als „präautomatische Phase“.

Elektrokardiografische Kriterien eines totalen AV-Blocks sind:

- Vorhöfe und Kammern (P-Wellen und QRS-Komplexe) schlagen regelmäßig, aber unabhängig voneinander (vollständige AV-Dissoziation).
- Die Kammerfrequenz (Frequenz des QRS-Komplexes) ist niedriger als die Vorhoffrequenz (Frequenz der P-Wellen).

Eine totale Unterbrechung der AV-Überleitung kann an zwei Stellen des Reizleitungssystems eintreten:

- im AV-Knoten = **proximaler totaler AV-Block**
- im Bereich von His-Bündel, ventrikulären Erregungsleitungsschenkeln bzw. den beiden Faszikeln des linken Leitungsschenkels (**distaler totaler AV-Block**)

Wenn zugleich der rechte Leitungsschenkel (kompletter Rechtsschenkelblock), der linksantere Faszikel (linksanteriorer Hemiblock) und der links-posteriore Faszikel (linksposteriorer Hemiblock) blockiert sind, entsteht logischerweise ebenfalls ein totaler Block der AV-Erregungsüberleitung (RSB + LAH + LPH). Diese Form bezeichnet man als **trifaszikulären Block**. Über die Schenkelblockierung und faszikulären Blockierungen selbst wird in der Lektion 13 (S. 51) und der Lektion 14 (S. 54) berichtet.

Die Unterscheidung eines proximalen totalen AV-Blocks und eines peripheren (distalen) totalen AV-Blocks ist prognostisch bedeutungsvoll:

- Das Herz kann bei einer totalen Blockierung der Erregungsüberleitung von den Vorhöfen auf die Kammern nur dann weiterschlagen, wenn sich ein neues Reizbildungszentrum (**Automatiezentrum**) bildet. Das primäre Automatiezentrum ist der Sinusknoten, dessen Impulse aber nicht auf die Herzkammern übergeleitet werden, wenn ein totaler AV-Block vorhanden ist. Liegt der Blockierungsort im AV-Knoten selbst, also proximal, so kann das Automatiezentrum, das ja distal des Blockadeortes liegen muss, relativ „hoch“ im Reizleitungszentrum eintreten, in der Nähe des atrioventrikulären Übergangs (AV-junktionale Region); ein solches Automatiezentrum hat eine Frequenz von ca. 40–60/min und wird als **sekundäres Automatiezentrum** bezeichnet. Da die im sekundären Automatiezentrum gebildeten Erregungen bald Anschluss an den normalen Erregungsleitungsweg gewinnen, sehen die resultierenden Kammerkomplexe relativ normal aus

(schlank, QRS-Dauer nicht oder nur unwesentlich verlängert, kaum deformiert; **Abb. 10.3a**).

- Liegt der Blockadeort im His-Bündel oder noch weiter peripher im Sinne eines trifaszikulären Blockes, so liegt auch das neue Automatiezentrum sehr „tief“ (ventrikulär). Es hat eine Frequenz von ca. 30–40/min. Die in einem solchen **tertiären Automatiezentrum** gebildeten Erregungen finden nur noch Anschluss an die periphere Erregungsausbreitung, d. h., die Kammerkomplexe (QRS) sind abnorm verbreitert und ausgesprochen deformiert (**Abb. 10.3b**).

Um die unterschiedliche **prognostische Bedeutung** eines proximalen (im AV-Knoten) und eines peripheren (im His-Bündel oder in den Leitungsschenkeln) lokalisierten totalen AV-Blocks zu verstehen, müssen wir ein weiteres elektrophysiologisches Phänomen heranziehen:

Je tiefer das Ersatzautomatiezentrum, desto langsamer die Frequenz und desto länger die präautomatische Phase, bis sich dieses Zentrum etabliert. Die präautomatische Phase bedeutet aber Asystolie der Kammern. Der distale AV-Block ist also schwerwiegender, weil

- die präautomatische (asystolische) Phase länger ist,
- die resultierende Ersatzfrequenz niedriger ist,
- die Gefahr eines Herzstillstandes größer ist,
- die sympathische/parasympathische Kontrolle des Ersatzzentrums entfällt.

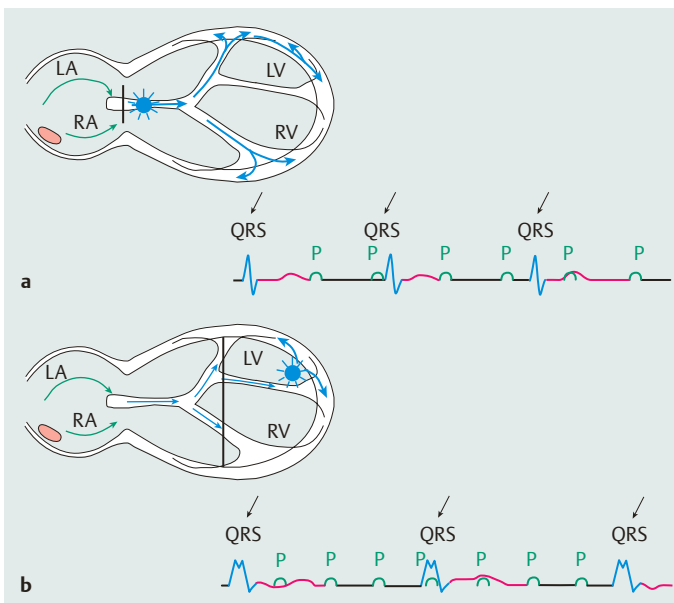
Den **peripheren totalen AV-Block** (im Sonderfall als trifaszikulärer Block) erkennt man an folgenden charakteristischen Befunden (**Abb. 10.3b**):

- langsame Frequenz des Kammerersatzrhythmus (Frequenz < 40/min)
- breite und deformierte Kammerkomplexe
- in früheren EKGs vorangegangene Schenkel- oder faszikuläre Blockierungen

Den **proximalen totalen AV-Block** (Blockade im AV-Knoten) erkennt man an folgenden Befunden (**Abb. 10.3a**):

- relativ rascher Ersatzrhythmus (Frequenz ca. 40–60/min)
- relativ schmale und wenig deformierte Kammerkomplexe
- keine vorangegangenen Schenkel- oder faszikulären Blockbilder

Diese theoretischen Überlegungen können durch elektrophysiologische Untersuchungen mit Registrierungen von His-Bündelektrogrammen verifiziert werden. Das **His-Bündel-EKG** ist eine Methode der intrakardialen EKG-Ableitung, das man durch Einführen eines Elektrodenkatheters in das Herz erhalten kann und bei dem verschiedene Elektroden am Kammerseptum und in der Gegend des His-Bündels plaziert werden. In dieser Region kann man elektrische Potenziale registrieren, die man zeitlich (im Vergleich mit Potenzialen aus dem rechten Vorhof und dem rechten Ventrikel) analysieren kann; somit lässt sich die Erregung, die das His-Bündel



**Abb. 10.3 a, b** Schematische Darstellung und elektrokardiografische Befunde von sekundären und tertiären Automatiezentren bei AV-Blockierungen III°. **a** Sekundäres Automatiezentrum: Charakteristisch ist der komplette AV-Block mit kompletter AV-Dissoziation und QRS-Komplexen, die relativ normal (relativ schmal) konfiguriert sind. **b** Tertiäres Automatiezentrum: Charakteristisch ist der komplette AV-Block mit kompletter AV-Dissoziation und QRS-Komplexen, die relativ breit konfiguriert und deformiert sind.