ligne Keimzelltumoren weniger als 3 % aller pädiatrischen malignen Erkrankungen aus, von diesen 3 % wiederum ist das innere Genitale nur in 3–8 % der Fälle der Ursprungsort [7].

Merke

Bei vaginaler Blutung in der Kindheit, Blutungsstörungen in der Adoleszenz oder fötidem Ausfluss muss an die seltene Diagnose eines malignen Tumors des inneren Genitales gedacht werden.

Literatur

[1] Acien P, Acien M, Sanchez-Ferrer M. Complex malformations of the female genital tract. New types and revision of classification. Hum Reprod 2004; 19(10): 2377–84

[2] Arbeitsgemeinschaft der Wissenschaftlichen Medizinischen Fachgesellschaften. Weibliche genitale Fehlbildungen. Leitlinie der Deutschen Gesellschaft für Gynäkologie und Geburtshilfe. Erstellungsdatum 07/2010. Im Internet: http://www.awmf.org/uploads/tx_szleitlinien/015–052l_S 1_Weibliche_genitale_Fehlbildungen.pdf; Stand: 05.08.2014

[3] Brucker S, Oppelt P, Ludwig KS et al. Vaginale und uterine Fehlbildungen Teil 2. Geburtsh Frauenheilk 2005; 65: R221–R244

[4] Buttram Jr. VC, Gibbons WE. Mullerian anomalies: a proposed classification. (An analysis of 144 cases). Fertil Steril 1979; 32(1): 40–6

[5] Byrne J, Nussbaum-Blask A, Taylor WS et al. Prevalence of Mullerian duct anomalies detected at ultrasound. Am J Med Genet 2000; 94(1): 9–12

[6] Duncan PA, Shapiro LR, Stangel JJ et al. The MURCS association: Mullerian duct aplasia, renal aplasia, and cervicothoracic somite dysplasia. J Pediatr 1979; 95(3): 399–402

[7] Fernandez-Pineda I, Spunt SL, Parida L et al. Vaginal tumors in childhood: the experience of St. Jude Children's Research Hospital. J Pediatr Surg 2011; 46(11): 2071–5

[8] Garel L, Dubois J, Grignon A et al. US of the pediatric female pelvis: a clinical perspective. Radiographics, 2001; 21(6): 1393–407

[9] Ghaemmaghami F, Karimi Zarchi M, Ghasemi M. Lower genital tract rhabdomyosarcoma: case series and literature review. Arch Gynecol Obstet 2008; 278(1): 65–9

[10] Grimbizis GF, Gordts S, Di Spiezio Sardo A et al. The ESHRE-ESGE consensus on the classification of female genital tract congenital anomalies. Gynecol Surg 2013; 10(3): 199–212

[11] Grünberger W. Operative Korrektur kongenitaler Fehlbildungen. Teil 2: Kongenitales weibliches adrenogenitales Syndrom, Scheidensepten, Uterusmissbildungen. Frauenarzt 2006; 47(2): 7

[12] Hassan E, Creatsas G, Michalas S. Genital tumors during childhood and adolescence. A clinical and pathological study of 71 cases. Clin Exp Obstet Gynecol 1999; 26(1): 20–1

[13] Imai A, Furui T, Tamaya T. Gynecologic tumors and symptoms in childhood and adolescence; 10-years' experience. Int J Gynaecol Obstet 1994; 45(3): 227–34

[14] Lermann J, Rueller A, Wiesinger E et al. Comparison of different diagnostic procedures for the staging of malformations associated with Mayer-Rokitansky-Kuster-Hauser syndrome. Fertil Steril 2011; 96(1): 156–9

[15] Marten K, Vosshenrich R, Funke M et al. MRI in the evaluation of mullerian duct anomalies. Clin Imaging 2003; 27(5): 346–50

[16] Nahum GG. Uterine anomalies. How common are they, and what is their distribution among subtypes? J Reprod Med 1998; 43(10): 877–87

[17] Oppelt P, Renner SP, Brucker S et al. The VCUAM (Vagina Cervix Uterus Adnex-associated Malformation) classification: a new classification for genital malformations. Fertil Steril 2005; 84(5): 1493–7

[18] Oppelt P, Brucker S, K.S L et al. Vaginale und uterine Fehlbildungen Teil 1. Geburtsh Frauenheilk 2005; 65: R201–R220

[19] Oppelt P, Renner SP, Kellermann A et al. Clinical aspects of Mayer-Rokitansky-Kuester-Hauser syndrome: recommendations for clinical diagnosis and staging. Hum Reprod 2006; 21(3): 792–7

[20] Raga F, Bauset C, Remohi J et al. Reproductive impact of congenital Mullerian anomalies. Hum Reprod 1997; 12(10): 2277–81

[21] Rock JA, Zacur HA, Dlugi AM et al. Pregnancy success following surgical correction of imperforate hymen and complete transverse vaginal septum. Obstet Gynecol 1982; 59(4): 448–51

[22] Salim R, Regan L, Woelfer B et al. A comparative study of the morphology of congenital uterine anomalies in women with and without a history of recurrent first trimester miscarriage. Hum Reprod 2003; 18(1): 162–6

[23] Schmid-Tannwald I, Hauser GA. Atypical forms of the Mayer-Rokitansky-Kuster-syndrom. Geburtshilfe Frauenheilkd 1977; 37(5): 386–92

[24] Strassmann P. Die operative Vereinigung eines doppelten Uterus. Zentral Gynäk 1907; 43: 14

[25] The American Fertility Society. Classifications of adnexal adhesions, distal tubal occlusion, tubal occlusion secondary to tubal ligation, tubal pregnancies, mullerian anomalies and intrauterine adhesions. Fertil Steril 1988; 49(6): 944–55

13.4 Störungen/ Besonderheiten der Geschlechtsentwicklung

P.-M. Holterhus

13.4.1 Einleitung und Definitionen

Als Störungen der Geschlechtsentwicklung werden angeborene Abweichungen von der normalen männlichen bzw. von der normalen weiblichen Differenzierung der Gonaden bzw. des inneren und äußeren Genitales zusammengefasst. Es besteht eine fehlende Übereinstimmung vom chromosomalen Geschlecht, dem gonadalen Geschlecht und dem phänotypischen Geschlecht.

Störungen der Geschlechtsentwicklung sind eine sehr heterogene und seltene Gruppe von Diagnosen (▶ Tab. 13.5). Ursächlich sind meistens Chromosomenaberrationen oder autosomal-dominante, autosomal-rezessive und X-chromosomal-rezessive Genmutationen [23]. In etwa ⅓ der Patienten werden weitere Malformationen beobachtet [39]. Jedes Jahr werden etwa 150 Kinder mit einem uneindeutigen Genitale in Deutschland geboren. Etwa 8 000–10 000 Menschen sind in Deutschland von einer Störung der Geschlechtsentwicklung betroffen [39].

Die Bezeichnung Störungen der Geschlechtsentwicklung, im Englischen „Disorders of Sex Development" (DSD), hat die frühere Bezeichnung „Intersexualität" weitgehend ersetzt. Vorausgegangen war eine internationale Konsensuskonferenz unter Beteiligung von Vertretern aus den Bereichen Medizin, Psychologie und Selbsthilfegruppen [23]. In der Zwischenzeit wurde auch der

aus: Oppelt u. a., Kinder- und Jugendgynäkologie (ISBN 9783131750815) © 2015 Georg Thieme Verlag KG

Tab. 13.5 Einteilung der Störungen der Geschlechtsentwicklung (Quelle: [23]).

DSD durch nummerische Aberrationen der Geschlechtschromosomen		46,XY-DSD		46,XX-DSD	
47,XXY	Klinefelter-Syndrom und Varianten	Störungen der Gonaden-/Hodenentwicklung	• ovotestikuläre DSD • komplette oder partielle Gonadendysgenesie (z. B. SRY, SOX9, SF1, MAMLD1 [CXOrf6], WT 1, DHH, WNT 4-Duplikation, DAX1-Duplikation usw.) • Gonadenregression	Störungen der Gonaden-/Ovarentwicklung	• Gonadendysgenesie • ovotestikuläre DSD • testikuläre DSD (z. B. SRY + , SOX9-Duplikation)
45,X	Ullrich-Turner-Syndrom und Varianten	Störungen der Androgenbiosynthese oder der Androgenwirkung	• Störungen der Androgenbiosynthese ○ LH-Rezeptor-Mutationen ○ Smith-Lemli-Opitz-Syndrom ○ Steroidogenic acute Regulatory Protein (STAR) ○ P450 Side Chain Cleavage (SCC) ○ 3β-Hydroxysteroid-Dehydrogenase Typ II ○ 17α-Hydroxylase/17,20-Lyase ○ P450-Oxidoreduktase ○ 17β-Hydroxysteroid-Dehydrogenase Typ III ○ 5α-Reduktase Typ II • Störungen der Androgenwirkung ○ komplette und partielle Androgenresistenz ○ endokrine Disruptoren	Androgenexzess	• fetaler Androgenexzess ○ 3β-Hydroxysteroid-Dehydrogenase Typ II ○ 21-Hydroxylase ○ P450-Oxidoreduktase ○ 11β-Hydroxylase ○ Glukokortikoidresistenz • fetoplazentarer Androgenexzess ○ Aromatasemangel ○ P450-Oxidoreduktase • maternaler Androgenexzess ○ virilisierender Tumor (Luteom) ○ Einnahme androgen wirksamer Substanzen
45,X/46XY-Mosaik	gemischte Gonadendysgenesie	Andere	• syndromale Formen ○ Kloakenfehlbildungen ○ Arskog-Syndrom ○ Hand-Foot-Genital-Syndrom (HOXA13) ○ u. a. • Syndrom der persistierenden Müller-Gänge (Störungen von AMH und AMH-Rezeptor) • Vanishing-Testis-Syndrom • isolierte Hypospadie • Kryptorchismus • u. a.	Andere	• syndromale Formen ○ Kloakenfehlbildungen ○ u. a. • Agenesie/Hypoplasie der Müller-Strukturen (MURCS) • Vaginalatresie (McKusick-Kaufmann-Syndrom) • Labiensynechie • u. a.
46,XX/46,XY	Chimerismus				

Begriff „Störungen“, also „Disorders“, kritisiert. Insbesondere bedingt das Vorliegen einer biologischen „Störung“ der Geschlechtsentwicklung nicht notwendigerweise, dass zugleich eine medizinisch behandlungsbedürftige Erkrankung vorliegt. Um dieser Situation Rechnung zu tragen, findet sich in letzter Zeit vermehrt der Begriff „Differences of Sex Development“ [42], „Besonderheiten“ der Geschlechtsentwicklung.

13.4.2 Normale Geschlechtsentwicklung des Menschen

Geschlechtliche Determinierung

Durch die Befruchtung der Eizelle wird das chromosomale Geschlecht des Menschen festgelegt. Man spricht vom männlichen Karyotyp 46,XY oder dem weiblichen Karyotyp 46,XX. Im Normalfall wird durch die männliche oder weibliche Gonsomenkonstellation die Entwicklung der primär bipotent angelegten Gonadenanlage in die männliche oder weibliche Richtung festgelegt. Liegt ein 46,XY-Chromosomensatz vor, wird der hodendeterminierende Faktor SRY (Sex Determining Region Y) exprimiert [36].

aus: Oppelt u. a., Kinder- und Jugendgynäkologie (ISBN 9783131750815) © 2015 Georg Thieme Verlag KG

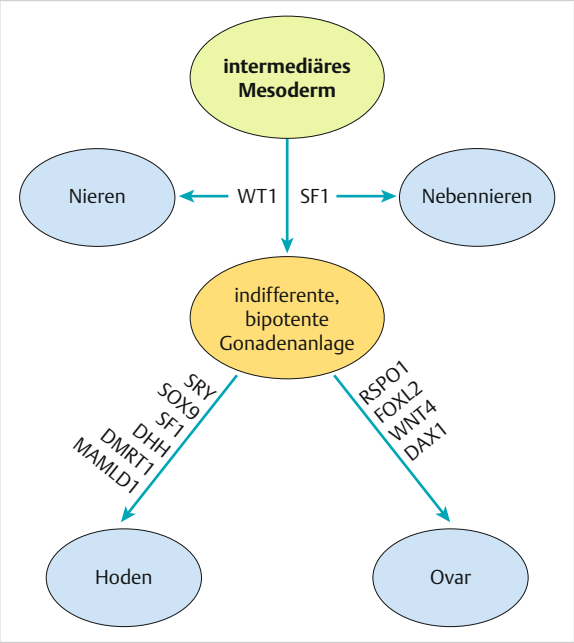

Abb. 13.31 Gene der sexuellen Determinierung.

Dadurch wird eine Entwicklungskaskade gestartet, die bis zur 7. Woche post conceptionem zur Differenzierung der Hoden führt.

Neben SRY sind weitere Gene an der Hodendifferenzierung beteiligt, z. B. SOX9 (SRY-related HMG-box Gen 9), WT-1 (Wilms-Tumor-1-Gen), SF-1 (Steroidogenic Factor 1), DMRT 1 (Doublesex-and MAB3-related Transcription Factor 1), DMRT 2 (Doublesex-and MAB3-related Transcription Factor 2), und DHH (Desert Hedgehog) [32]. ▶ Abb. 13.31 fasst einige Gene der Gonadenentwicklung zusammen.

Mutationen, Deletionen oder Duplikationen von Transkriptionsfaktoren der Gonadenentwicklung können zur Gonadendysgenesie führen. Liegt ein weiblicher Chromosomensatz vor, entwickelt sich die indifferente Gonadenanlage ab der 10. Woche post conceptionem zum Ovar. Bei der Ovarentwicklung spielen WNT 4 (Wingless-type MMTV Integration Site Family, Member 4) und DAX-1 (DSS-AHC critical Region on the X Chromosome 1, Gene 1) eine Rolle [32]. Das Vorliegen von männlichen oder weiblichen Gonaden wird als gonadales Geschlecht bezeichnet.

Geschlechtliche Differenzierung

Unter der geschlechtlichen Differenzierung versteht man die entwicklungsbiologischen Vorgänge, die durch Anwesenheit oder Abwesenheit der Hormone Testosteron (Leydig-Zellen) und Anti-Müller-Hormon (Sertoli-Zellen) in den jeweiligen Zielgeweben ausgelöst werden (▶ Abb. 13.32).

Bei beiden Kerngeschlechtern lassen sich früh embryonal noch 2 paarige Geschlechtsgänge, die Wolff- und Müller-Gänge, nachweisen. Aus diesen entwickelt sich später das innere männliche oder weibliche Genitale. Die Wolff-Gänge werden beim Jungen durch Testosteron zu Samenleitern, Nebenhoden, Samenbläschen und Prostata. Durch AMH wird die Differenzierung der Müller-Gänge unterdrückt. Bei Abwesenheit von Hoden bei der normalen weiblichen Entwicklung oder bei der kompletten Gonadendysgenesie bilden sich die Wolff-Gänge zurück. Die Müller-Gänge differenzieren sich zu Eileiter, Uterus und oberem Drittel der Vagina.

Die männliche Entwicklung der bipotent angelegten äußeren Genitalanlage wird ab der 7. SSW durch Testosteron verursacht. Wichtig ist dabei die Aktivierung des Testosterons zu Dihydrotestosteron durch die 5α-Reduktase Typ II und die zelluläre Wirkungsvermittlung der Androgene über den Androgenrezeptor. Aus dem Genitalhöcker entwickelt sich der Penis. Die Urethralfalten und Labioskrotalwülste verschmelzen und bilden das Corpus cavernosum und den Hodensack. Diese Differenzierungsvorgänge sind bis zur 12. Woche post conceptionem beendet.

Das Aussehen des äußeren und inneren Genitales wird als phänotypisches Geschlecht bezeichnet. Normalerweise sind chromosomales Geschlecht, gonadales Geschlecht und phänotypisches Geschlecht kongruent.

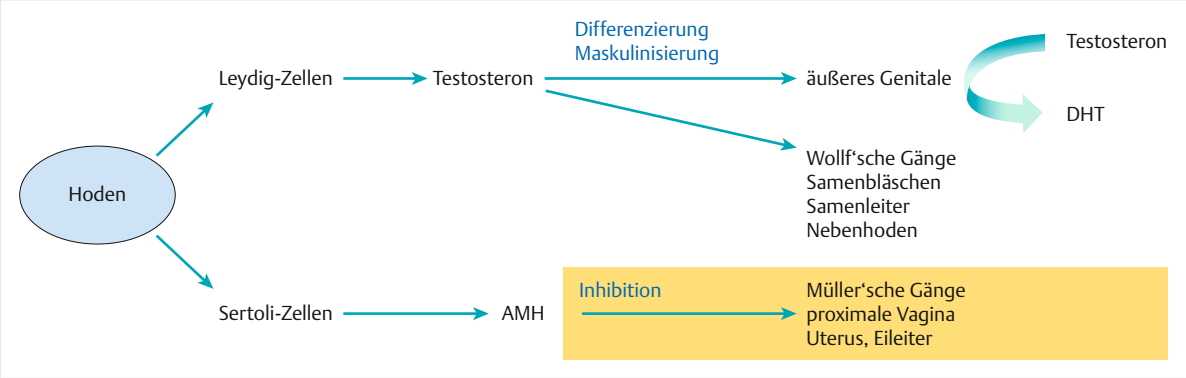

Abb. 13.32 Sexuelle Differenzierung.

aus: Oppelt u. a., Kinder- und Jugendgynäkologie (ISBN 9783131750815) © 2015 Georg Thieme Verlag KG

Geschlechtliche Differenzierung des Gehirns und psychisches Geschlecht

Auch außerhalb des Genitales kommt es zu geschlechtsspezifischen Entwicklungen. Eines der wichtigsten Beispiele ist das menschliche Gehirn, wobei Assoziationen geschlechtsspezifischer Kerngebiete zu somatischer Geschlechtsentwicklung und auch zur Geschlechtsidentität beschrieben wurden [5]. Im Tierexperiment lässt sich zeigen, dass Testosteron ein wesentlicher Einflussfaktor der geschlechtlichen Differenzierung neuronaler Kerngebiete ist [5], was mit geschlechtsspezifischen Verhaltensänderungen (z. B. Paarungsverhalten) assoziiert ist. Neben Hormonen spielen genetische Mechanismen für die geschlechtliche Differenzierung des Gehirns eine Rolle. Hierfür spricht eine wichtige Publikation von Dewing et al. [9], in der gezeigt wurde, dass eine geschlechtlich dimorphe Genexpression im Gehirn der Maus bereits vor der gonadalen Differenzierung nachweisbar ist.

Beim Menschen sind experimentelle Untersuchungen zum Einfluss von Testosteron auf Entwicklung und Funktion des Gehirns nicht möglich. Im Gegensatz zum Tiermodell, bei dem nur das geschlechtsspezifische Verhalten beobachtet werden kann, finden sich beim Menschen verschiedene Kategorien des psychischen Geschlechts. Das Geschlechtsrollenverhalten des Menschen besteht in den soziokulturell erwarteten Verhaltensweisen, Interessen, Einstellungen und Persönlichkeitszügen, die eine Gesellschaft mit Männlichkeit oder Weiblichkeit assoziiert. Die sexuelle Orientierung beschreibt die bevorzugte Wahl eines Sexualpartners. Unter der Geschlechtsidentität versteht man die subjektive Überzeugung einer Person, einem bestimmten Geschlecht anzugehören, sich also als Mann oder Frau (oder auch zwischen den Geschlechtern) zu erleben.

Der Einfluss von Sexualhormonen und insbesondere Testosteron auf das psychische Geschlecht lässt sich bei DSD beobachten, weil Testosteronwirkungen und chromosomales Geschlecht diskonkordant sein können. 46,XX-Mädchen mit Androgenexzess aufgrund eines adrenogenitalen Syndroms (AGS) weisen im Vergleich zu gesunden Mädchen häufiger männliche Verhaltensmuster auf („Tomboy"-Verhalten) [6]. Es findet sich im Verlauf häufiger eine homosexuelle geschlechtliche Orientierung. Die Geschlechtsidentität entspricht jedoch auch bei starker pränataler Maskulinisierung fast immer dem weiblichen chromosomalen Geschlecht [31]. Bei Androgenresistenz können Androgene trotz erhöhter Testosteronspiegel keine oder nur eine verminderte Wirkung entfalten. Dementsprechend lässt sich bei 46,XY-Mädchen mit kompletter Androgenresistenz typischerweise ein weibliches Spielverhalten beobachten [24] und erwachsene Frauen haben in der Regel eine normal weibliche Geschlechtsidentität [14].

13.4.3 Einteilung

DSD werden in 3 große Gruppen eingeteilt [23]:

- Störungen durch nummerische Aberrationen der Geschlechtschromosomen
  - 47,XXY (Klinefelter-Syndrom)
  - 45,X0 (Ullrich-Turner-Syndrom, Kap. 18.1)
  - 45,X/46,XY-Mosaike (gemischte Gonadendysgenesie)
  - 46,XX/46,XY (Chimärismus)
- 46,XY-DSD
- 46,XX-DSD

DSD durch nummerische Aberrationen der Geschlechtschromosomen

Gemischte Gonadendysgenesie

Mosaike aus 45,X- und 46,XY-Zelllinien bzw. ähnliche Mosaike (45,X/47,XXY; 45,X/46,XY/47,XXY, usw.) können ein phänotypisch breites Spektrum der gemischten Gonadendysgenesie verursachen. Es kann sowohl die Testosteronbildung als auch die AMH-Bildung vermindert sein. Daher findet sich ein breites Spektrum einer verminderten Virilisierung des äußeren Genitales, das von äußerlich überwiegend männlich bis hin zu vollständig weiblichen Phänotypen reichen kann. Müller'sche Derivate sind variabel nachweisbar. Aufgrund des Mosaikcharakters der Störung können die linke und rechte Seite funktionell unterschiedlich beeinträchtigt sein, sodass sich phänotypisch seitendifferente Ausprägungen ergeben können.

Wichtig bei der Gonadendysgenesie ist das auf bis zu 30 % erhöht eingeschätzte Risiko für Gonadentumoren [8]. Das Risiko für die Entwicklung von Tumoren ist mit dem Y-Chromosom und insbesondere mit TSPY (Testis-Specific Protein Y) assoziiert [8]. Die Empfehlungen zum Vorgehen bzgl. der Gonaden bei Gonadendysgenesie sind im Fluss. Bei weiblicher Geschlechtszuordnung wird die Gonadektomie empfohlen. Zugleich wird dadurch eine unerwünschte pubertäre Virilisierung bei endokriner Restfunktion der dysgenetischen Gonaden vermieden. Bei männlicher Geschlechtszuweisung wird die Gonadenbiopsie bei der ggf. erforderlichen Orchidopexie durchgeführt, im Verlauf sonografische Kontrollen, ggf. vor der Pubertät nochmals eine Gonadenbiopsie [8].

Cave

Bei der gemischten Gonadendysgenesie besteht ein relevant erhöhtes malignes Entartungsrisiko für die Gonaden, was bei der individuellen Behandlungsplanung Berücksichtigung finden muss!

aus: Oppelt u. a., Kinder- und Jugendgynäkologie (ISBN 9783131750815) © 2015 Georg Thieme Verlag KG

46,XY-DSD

Störungen der Gonadenentwicklung

▶ **Ovotestikuläre Störung der Geschlechtsentwicklung.** Bei ovotestikulärer Störung der Geschlechtsentwicklung (früher echter Hermaphroditismus), liegt gleichzeitig ovarielles und testikuläres Gewebe vor [2]. Die typischen Karyotypen sind 46,XX, selten 46,XY oder ein Chimärismus aus 46,XX und 46,XY. Das Muster der Gonadenentwicklung beeinflusst den individuellen Phänotyp:

- Ovar auf der einen Seite und Hoden auf der anderen Seite
- Hoden- und Ovargewebe in einer Gonade (Ovotestes)
- Hoden und Ovar auf einer Seite, auf der anderen Seite ein Hoden oder ein Ovar

Das Genitale kann ambivalent, weiblich oder asymmetrisch aussehen. Häufig lässt sich auf einer Seite eine Gonade im Bereich der Leiste oder in der Labioskrotalfalte tasten. Aufgrund der asymmetrischen Gonadendifferenzierung ergeben sich variable Konstellationen von Wolff'schen und Müller'schen Strukturen. Häufig liegt eine Vaginalanlage vor und auch ein Uterus – vielfach lateralisiert, asymmetrisch oder hypoplastisch – ist vorhanden. In bis zu 50 % treten Leistenhernien auf. In der Pubertät kann es zur Brustentwicklung kommen. Die gonadalen Anteile können durch den hCG-Test bzw. den hMG-Test (hMG: humanes Menopausengonadotropin) differenziert werden.

Bei der Geschlechtszuweisung muss berücksichtigt werden, dass bei 46,XX-Karyotyp eine zyklische Sekretion von LH und FSH, Menses, Ovulationen und auch Schwangerschaften und Geburten auftreten können. Ein potenzielles operatives Vorgehen richtet sich nach der Geschlechtszuweisung. Es wird empfohlen, bei männlicher Geschlechtszuweisung das ovarielle Gewebe und die Müller'schen Derivate zu entfernen. Bei Zuweisung zum weiblichen Geschlecht erfolgt die Entfernung des Hodengewebes zur Verhinderung einer Vermännlichung während der Pubertät. Das Entartungsrisiko des Hodengewebes bei ovotestikulärer Störung der Geschlechtsentwicklung wurde mit 3 % angegeben [23].

▶ **Komplette und partielle Gonadendysgenesien.**

▶ **Gonadendysgenesie durch Mutationen im SRY-Gen (Yp11.3).** Mutationen im SRY-Gen führen zur reinen Gonadendysgenesie (Swyer-Syndrom). Der Phänotyp ist bis auf eine gelegentlich beobachtete Klitorishypertrophie äußerlich weiblich. Da AMH fehlt, sind Uterus und Tuben unterschiedlich ausgeprägt. Betroffene Mädchen werden charakteristischerweise im pubertätsreifen Alter aufgrund der ausbleibenden Brustentwicklung bzw. aufgrund der ausbleibenden Menarche vorgestellt. Es besteht ein hypergonadotroper Hypogonadismus. Das Entartungsrisiko für die Gonadenreste ist erhöht, sodass empfohlen wird, diese zu entfernen. Die Pubertät muss medikamentös induziert werden.

▶ **Gonadendysgenesie durch SF-1-Mutationen (9q33).** Der Steroidogenic Factor 1 (SF-1) ist wichtig für die Embryonalentwicklung der Gonaden und der Nebennieren. SF-1-Mutationen können daher beide Organe betreffen [1]. Der genitale Phänotyp ist variabel und kann von komplett weiblich bis hin zu ambivalenten Phänotypen reichen [1], [25]. Eine Nebennierenrindeninsuffizienz ist nicht obligat, sodass eine isolierte Virilisierungsstörung vorliegen kann [25]. Therapeutisch muss ggf. die Nebennierenrindeninsuffizienz behandelt und die Pubertät hormonell eingeleitet werden.

▶ **Gonadendysgenesie durch WT-1-Mutationen (11p13).** Da WT-1 (Wilms-Tumor-Suppressor-1-Gen) für die Gonadenentwicklung und die Nierenentwicklung erforderlich ist, führen WT-1-Mutationen zu variablen Phänotypen mit Beteiligung der Niere. Insofern kann neben der Gonadendysgenesie mit Virilisierungsstörung eine Nephropathie bestehen. Abhängig vom molekularen Befund sind unterschiedliche Phänotypen möglich: Denys-Drash-Syndrom, Frazier-Syndom und WAGR-Syndrom (WAGR: Wilms Tumor, Aniridie, genitale Fehlbildung, und mentale Retardierung) [2].

Praxistipp

Durch die Untersuchung des Urins können sich wertvolle Hinweise für das Vorliegen einer Nephropathie ergeben, was den Verdacht auf eine WT-1-Mutation lenkt.

▶ **Gonadendysgenesie durch DMRT 1-Deletion (9p-).** Bei Deletionen im Bereich des kurzen Armes von Chromosom 9 kommt es zum Verlust von DMRT 1 (Double Sex, mab3, related Transcription Factor 1), was zu einer Gonadendysgenesie mit variablem Virilisierungsdefizit und einer bisweilen ausgeprägten mentalen Retardierung mit assoziierten Fehlbildungen führt. Es muss von einem erhöhten Entartungsrisiko der Gonaden ausgegangen werden [2].

▶ **Gonadendysgenesie durch SOX9-Mutation (17q24).** Heterozygote Mutationen von SOX9 verursachen bei 46, XY-Karyotyp die campomele Dysplasie, eine Kombination aus Gonadendysgenesie und schwerer Skelettdysplasie [2].

▶ **Gonadendysgenesie durch DAX1-Duplikation (Xp21.3).** Durch eine Duplikation von DAX1 kommt es zur Inhibierung der Hodenentwicklung und somit zu 46,XY-DSD [2].

Störungen der Androgenbiosynthese

Androgenbiosynthesestörungen bei DSD können sowohl isoliert nur die gonadale Androgenbiosynthese betreffen als auch die adrenale Steroidbiosynthese umfassen und daher zu einem Glukokortikoid- und Mineralokortikoidmangel führen (▶ Abb. 13.33). Das liegt daran, dass die

aus: Oppelt u. a., Kinder- und Jugendgynäkologie (ISBN 9783131750815) © 2015 Georg Thieme Verlag KG

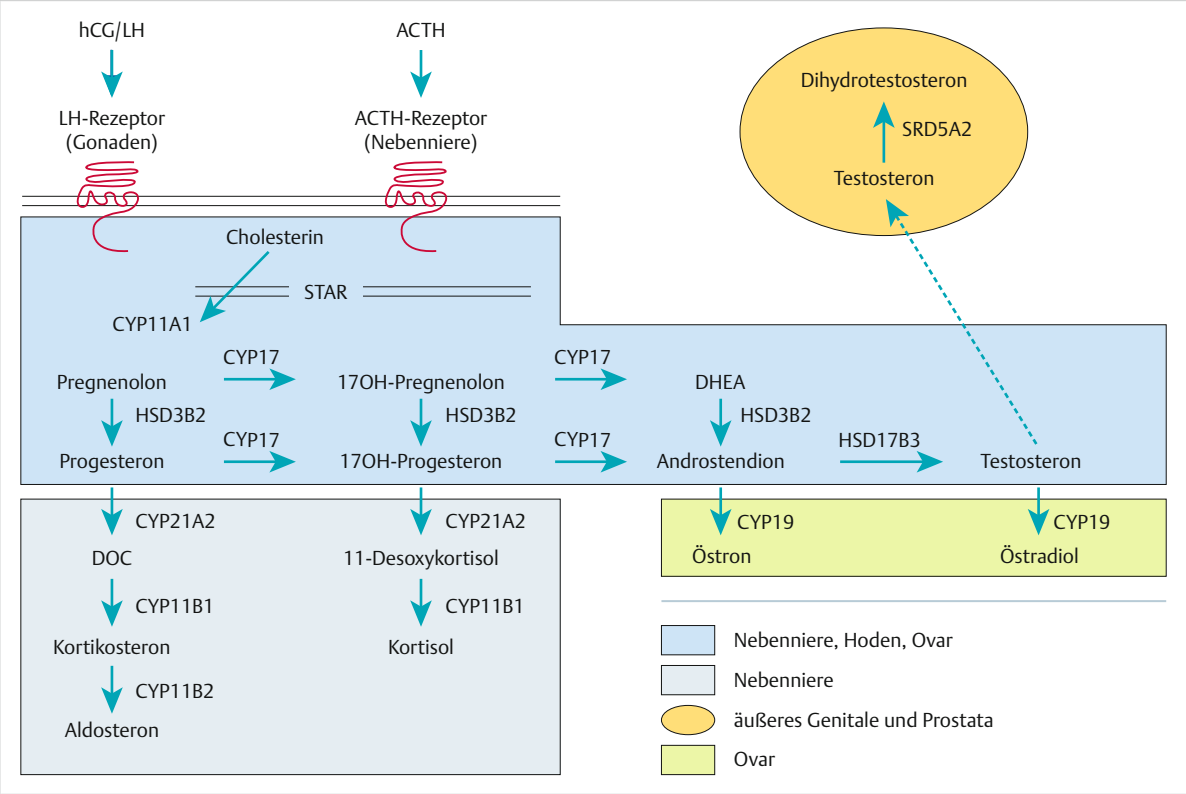

Abb. 13.33 Biosynthese der Steroidhormone (Quelle: [22]).

übergeordneten enzymatischen Schritte der Steroidhormonbiosynthese in der Nebennierenrinde und in den Gonaden durch die gleichen Enzyme katalysiert werden. Die Steroidbiosynthesedefekte werden meistens autosomal-rezessiv vererbt. Es finden sich daher zumeist homozygote oder compound-heterozygote Mutationen (Kap. 18.2).

> **Cave**
>
> Störungen der Androgenbiosynthese können ihre Ursache in frühen Steroidbiosyntheseschritten haben, sodass ein schwerer, potenziell lebensbedrohlicher Mangel an Mineralokortikoiden und Glukokortikoiden bestehen kann (Salzverlustkrise).

▶ **StAR-Defekt (8p11.2).** Mutationen im StAR-Protein-Gen (StAR: Steroidogenic acute Regulatory) verursachen einen schweren globalen Defekt der Nebennierensteroidhormon-Synthese (▶ Abb. 13.33) mit Beeinträchtigung der Biosynthese aller 3 Gruppen von Steroidhormonen, Glukokortikoide, Mineralokortikoide und Sexualsteroide. Betroffene 46,XY-Neugeborene sind typischerweise äußerlich weiblich und aufgrund erhöhter ACTH-Spiegel (ACTH: Adrenokortikotropin) vermehrt pigmentiert. Müller'sche Strukturen sind nicht angelegt. Unbehandelt kommt es meist in den ersten Lebenswochen zur Salzverlustkrise. In der Bildgebung sind vergrößerte lipoidhypertrophe Nebennieren charakteristisch. Es liegen erniedrigte Glukokortikoide, Mineralokortikoide und Sexualsteroide vor. Die Behandlung umfasst die Gabe von Glukokortikoiden, Mineralokortikoiden und NaCl. Aufgrund der Restfunktion der Gonaden wird bei weiblicher Geschlechtszuordnung empfohlen, diese präpubertär zur entfernen. Die Pubertät wird mit Östrogenen eingeleitet [2], [23].

▶ **P450scc-(CYP11A1)-Defekt (15q23–24).** Mutationen des CYP11A1-Gens führen zu einer schweren globalen Störung der Steroidbildung (▶ Abb. 13.33) mit Nebennierenrindeninsuffizienz [2], [17]. Heterozygote Defekte sind mit einem milderen Phänotyp assoziiert. Die Überlegungen zum klinischen Management entsprechen im Wesentlichen denen beim StAR-Defekt.

▶ **3β-Hydroxysteroid-Dehydrogenase-Typ-II-Defekt (1p13).** Defekte der 3β-Hydroxysteroid-Dehydrogenase Typ II beeinträchtigen die Umwandlung von Δ5-Steroiden (Pregnenolon, 17OH-Pregnenolon, DHEA) in Δ4-Steroide (Progesteron, 17OH-Progesteron, Androstendion). Dadurch wird die Synthese der Sexualsteroide und die der Mineralokortikoide und Glukokortikoide unterbrochen

aus: Oppelt u. a., Kinder- und Jugendgynäkologie (ISBN 9783131750815) © 2015 Georg Thieme Verlag KG

(▶ Abb. 13.33), es besteht eine globale Nebennierenrindeninsuffizienz mit möglicher Salzverlustkrise. Gleichwohl sind Kinder mit 46,XY-Karyotyp bei Geburt nicht komplett weiblich. Aufgrund der AMH-Bildung sind Müller'sche Derivate abwesend. Durch die Wirkung des Isoenzyms I kann es bei 46,XX-Embryos zu einer partiellen Virilisierung kommen (46,XX-DSD). Leitsteroide für die Diagnostik sind die erhöhten Δ5-Steroide DHEA und 17OH-Pregnenolon. Die Therapie fokussiert initial auf die Nebennierenrindeninsuffizienz, um eine Salzverlustkrise zu vermeiden [2], [41].

▶ **17α-Hydroxylase/17/20-Lyase-(CYP17)-Defekt (10q24–25).** Der CYP17-Defekt unterscheidet sich von anderen Steroidbiosynthesestörungen mit Beteiligung der Nebenniere, weil es einerseits zu einer Beeinträchtigung der Glukokortikoidsynthese kommt, andererseits durch ACTH eine paradoxe Steigerung der Mineralokortikoidsynthese besteht (▶ Abb. 13.33). Ausnahme ist der isolierte 17/20-Lyase-Defekt. Es besteht bei 46,XY-Chromosomensatz ein variables Virilisierungsdefizit. Weibliche Patientinnen fallen durch die ausbleibende Brustentwicklung und Menarche auf. Durch die vermehrte Mineralokortikoidsynthese besteht ein Bluthochdruck mit Hypokaliämie und metabolischer Alkalose. Die Plasmareninaktivität ist supprimiert. Aufgrund der AMH-Bildung sind Müller'sche Strukturen abwesend, die Vagina endet blind. Diagnostische Leitsteroide sind 11-Desoxykortikosteron und Kortikosteron, während Cortisol und Testosteron erniedrigt sind. Im pubertätsreifen Alter besteht ein hypergonadotroper Hypogonadismus. Die Therapie besteht in der Substitution von Glukokortikoiden, um über die Suppression des ACTH die Mineralokortikoide zu normalisieren und damit den Blutdruck zu kontrollieren. Östrogene sind zur Pubertätsinduktion notwendig. Da maligne Entartungen bei CYP17-Defekt beschrieben wurden, wird bei weiblicher Geschlechtszuordnung die Gonadektomie empfohlen [2].

▶ **P450-Oxidoreduktase-Defekt (7q11.2).** Defekte der P450-Oxidoreduktase führen gleichzeitig zu einer Beeinträchtigung von CYP17 und CYP21, sodass das Plasmasteroidprofil einem kombinierten CYP17/CYP21-Defekt entspricht [11]. 17-Hydroxyprogesteron ist erhöht (AGS-Screening positiv). Pregnenolon und Progesteron sind ebenfalls erhöht, die Glucokortikoide erniedrigt. Ein Salzverlust besteht nicht. Bei beiden Kerngeschlechtern kann eine Differenzierungsstörung des Genitales vorliegen. Die partielle Virilisierung bei 46,XX-Individuen weist auf die pränatale Bedeutung des sog. „Backdoor-Pathways" der Androgenbiosynthese hin. Es kann begleitend ein komplexer Phänotyp mit Mittelgesichtshypoplasie, Kraniosynostose, dysplastischen Ohren und Arachnodaktylie bestehen (Antley-Bixler-Syndrom).

▶ **LH-Rezeptor-Defekt (2p21).** LH-Rezeptor-Defekte verursachen die Leydig-Zell-Hypoplasie. Es handelt sich um eine isolierte gonadale Testosteronbiosynthese-Störung aufgrund einer Resistenz des LH-Rezeptors gegenüber hCG bzw. LH [35]. Durch die verminderte Testosteronsynthese kommt es bei 46,XY-Karyotyp zu einer phänotypisch variablen Virilisierungsstörung, die vom Mikropenis bis zu komplett weiblichen äußeren Genitalien reichen kann. Aufgrund der AMH-Bildung liegen Müller'sche Derivate nicht vor. Wolff'sche Strukturen können vorhanden sein. Die Gonaden können sowohl intraperitoneal liegen als auch deszendiert sein. Diagnostisch ist die mangelnde Testosteronantwort im hCG-Test charakteristisch. Im pubertätsreifen Alter entsteht ein hypergonadotroper Hypogonadismus. Bei weiblichem Phänotyp fallen die Patientinnen zumeist erst in der Pubertät durch mangelnde Brustentwicklung und ausbleibende Menarche auf. Da eine Restaktivität der Leydig-Zellen mit relevantem Potenzial für Virilisierung bestehen kann, wird eine präpubertäre Gonadektomie empfohlen. Das maligne Entartungsrisiko der Gonaden wird als niedrig eingestuft [23]. Die Pubertätseinleitung erfolgt mit Östrogenen.

▶ **17β-Hydroxysteroid-Dehydrogenase-Typ-III-Defekt (9q22).** Beim 17β-Hydroxysteroid-Dehydrogenase-Typ-III-Defekt ist die Konversion von Androstendion zu Testosteron gestört (▶ Abb. 13.33) und verursacht dadurch eine Virilsierungsstörung (46,XY-DSD) [2]. Überwiegend findet sich bei Geburt ein weibliches Genitale. Betroffene wachsen zumeist als Mädchen auf. Die Hoden liegen inguinal, Wolff'sche Derivate (Ductus deferens, Nebenhoden) sind angelegt. Aufgrund der prinzipiell ungestörten AMH-Bildung sind Müller'sche Derivate nicht vorhanden. Diagnostisch charakteristisch ist der erhöhte Androstendion-zu-Testosteron-Quotient im hCG-Test (A:T > 1) [40]. Während der Pubertät kommt es typischerweise zu einer deutlichen Virilisierung, die durch erhebliches Phalluswachstum, Stimmvertiefung und männliche Körper- und Gesichtsproportionen gekennzeichnet ist. In 39–64 % der Fälle wird im Spontanverlauf ein Wechsel von der weiblichen zur männlichen Geschlechtsrolle beobachtet [7]. Um in dieser Phase eine irreversible Virilisierung vorerst zu stoppen und Zeit zur Entscheidungsfindung zu gewinnen, kann die Pubertät durch GnRH-Analoga gebremst werden. Bei partieller Virilisierung bei Geburt ist eine männliche Geschlechtszuweisung zu erwägen.

▶ **5α-Reduktase-Typ-II-Defekt (2p23).** Beim 5α-Reduktase-Typ-II-Mangel ist die Umwandlung von Testosteron zu Dihydrotestosteron (DHT) beeinträchtigt (▶ Abb. 13.33) und verursacht dadurch ein Virilisierungsdefizit bei 46, XY-Karyotyp [37]. Bei ausgeprägtem Funktionsverlust kann das äußere Genitale bei Geburt komplett weiblich aussehen. Abhängig von der Restaktivität kann eine relevante Virilisierung bestehen, sodass ambivalente Phänotypen oder nur eine leichte Hypospadie vorliegen können. Aufgrund der AMH-Synthese in den Hoden sind Müller'sche Derivate zurückgebildet. Ductus deferens, Samenbläschen und Nebenhoden lassen sich nachweisen.

aus: Oppelt u. a., Kinder- und Jugendgynäkologie (ISBN 9783131750815) © 2015 Georg Thieme Verlag KG

Die Hoden befinden sich zumeist im Leistenkanal oder sind in die Labioskrotalfalten bzw. das Skrotum deszendiert. Im hCG-Test fällt der erhöhte Testosteron-zu-Dihydrotestosteron-Quotient auf, wobei verlässliche Referenzwerte nicht existieren.

In der Pubertät kommt es zu einer deutlichen Steigerung der Testosteronsynthese und partiell der Dihydrotestosteronsynthese. Daraus resultiert häufig eine erhebliche Maskulinisierung des genitalen und extragenitalen Phänotyps. In 56–63 % wird beim 5α-Reduktase-Typ-II-Mangel im Spontanverlauf ein Geschlechtsrollenwechsel beobachtet [7]. Die Überlegungen zum klinischen Management decken sich vielfach mit denjenigen bei 17β-HSD-Typ-III-Mangel. Bei Zuweisung zum männlichen Geschlecht kann transdermal appliziertes Dihydrotestosteron zu einer signifikanten Größenzunahme des Phallus führen (etwa 25 mg DHT pro Tag über 3–4 Monate in Form eines 2,5 %igen Gels [entsprechend etwa 1 g Andractim pro Tag]).

Störungen der Androgenwirkung

X-chromosomal-rezessiv vererbte Mutationen des Androgenrezeptor-Gens (Xq11–12) verursachen die Androgenresistenz [2], [16], [33].

▶ **Komplette Androgenresistenz.** Die komplette Androgenresistenz wird als Complete Androgen Insensitivity Syndrome(CAIS) bezeichnet [2], [16], [33]. Es liegt ein vollständiger Funktionsverlust des Androgenrezeptors vor. Somit liegt bei Geburt ein komplett weibliches äußeres Genitale vor (▶ Abb. 13.34). Da die AMH-Bildung durch die Hoden ungestört verläuft, sind Müller'sche Derivate zurückgebildet, Uterus und Tuben liegen nicht vor, die zumeist verkürzte Vagina endet blind. Beim Neugeborenen führen Leistenhernien, die dann Hoden enthalten, zur Verdachtsdiagnose. Durch die pubertär verstärkte LH-Bildung steigt die Androgensynthese stark an. Es kommt zur Aromatisierung in Östradiol mit Ausbildung weiblicher Körperformen und Brustentwicklung (testikuläre Feminisierung). Achsel- und Genitalbehaarung bestehen in der Regel nicht.

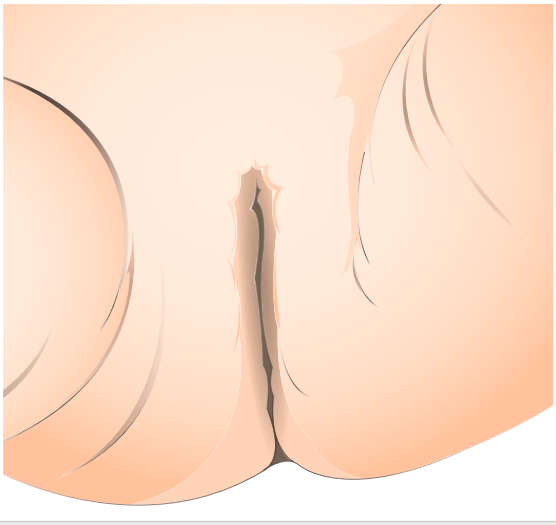

Abb. 13.34 CAIS bei einem Säugling.

Die klinische Vorstellung im Pubertäts- und Adoleszentenalter erfolgt zumeist aufgrund der ausbleibenden Regelblutung. Hormonell lassen sich normale bis erhöhte LH-Spiegel und normale bis deutlich erhöhte Testosteronkonzentrationen nachweisen. Die Tatsache, dass bisweilen Wolff-Gänge auch bei kompletter Androgenresistenz bestehen und dass mitunter eine relevante Genitalbehaarung vorliegt, ist vermutlich auf minimale Restaktivitäten des Androgenrezeptors zurückzuführen [13]. Normalerweise besteht eine weibliche Geschlechtsrolle und Geschlechtsidentität. Das Entartungsrisiko der Gonaden wird als niedrig eingeschätzt [23], weshalb diese von einigen Behandlern bis zum Abschluss der Pubertät in situ belassen werden. Dies ermöglicht eine spontane Pubertätsentwicklung über die Aromatisierung von Testosteron zu Östradiol. Sollte eine Gonadektomie erfolgt sein, wird die Pubertät mit Östrogenen eingeleitet.

▶ **Partielle Androgenresistenz.** Bei der partiellen Androgenresistenz (PAIS: Partial Androgen Insensitivity Syndrome) besteht ein teilweiser Funktionsverlust des Androgenrezeptors [2], [16], [33]. Deshalb besteht klinisch ein breites phänotypisches Spektrum von Virilisierungsstörungen. Diese reichen von überwiegend weiblich mit alleiniger Klitorishypertrophie bis hin zu überwiegend männlichen Formen mit leichter Hypospadie oder Mikropenis (▶ Abb. 13.35). Eine isolierte Infertilität bei normal männlichem Genitale ist ebenfalls möglich. Auch bei überwiegend männlichen Phänotypen kommt es im pubertätsreifen Alter zu einer Aromatisierung von Testosteron zu Östradiol, sodass weibliche Körperformen und eine Gynäkomastie auftreten können.

Die Geschlechtszuweisung bei PAIS richtet sich vielfach nach dem klinischen Grad der Virilisierung. Aufgrund der prospektiv mangelnden Ansprechbarkeit der androgenen Zielgewebe in der Pubertät werden Kinder mit partieller Virilisierung häufiger dem weiblichen Geschlecht zugewiesen. Die Funktionalität des Androgenrezeptors lässt sich teilweise im SHBG-Androgensensitivitätstest (SHBG: sexualhormonbindendes Globulin) abschätzen, wobei das Ausmaß des Konzentrationsabfalls von SHBG nach Einnahme des Anabolikums Stanozolol in konsekutiven Blutentnahmen gemessen wird [38]. Weder der SHBG-Test noch die genitale Virilisierung sind jedoch verlässliche Marker für die Entwicklung des psychischen Geschlechts.

Die Diagnose Androgenresistenz wird durch Sequenzierung des Androgenrezeptor-Gens gesichert. Die Genotyp-Phänotyp-Korrelation ist jedoch variabel, sodass individuelle Vorhersagen schwierig sind. Klinisch bedeutsam

aus: Oppelt u. a., Kinder- und Jugendgynäkologie (ISBN 9783131750815) © 2015 Georg Thieme Verlag KG

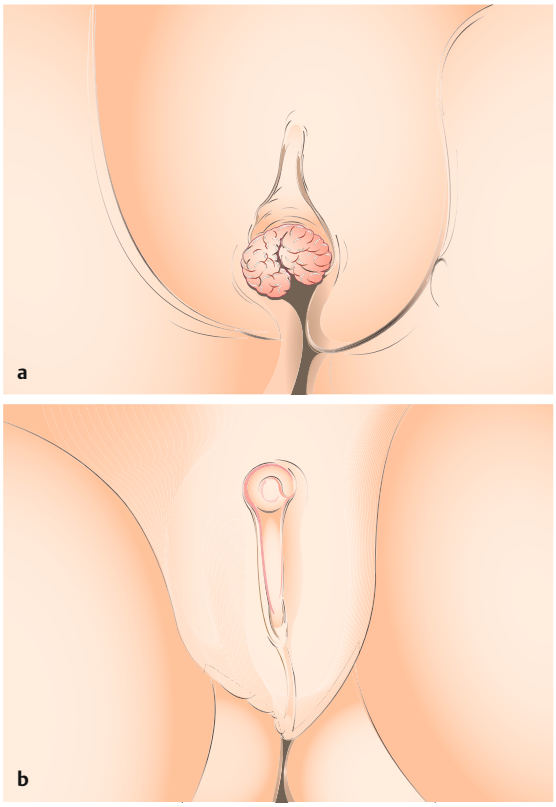

Abb. 13.35 PAIS.
a PAIS mit Virilisierungsstörung Sinnecker Grad III.
b PAIS mit Mikropenis.

ist, dass in etwa ⅓ der Fälle von Androgenresistenz eine Neumutation vorliegt [15]. In ⅓ der Fälle der Neumutationen besteht ein postzygotischer Mutationsursprung, sodass ein Mosaik von normalem Androgenrezeptor und inaktivem Androgenrezeptor besteht. Dies kann zu einer Verschiebung der Genotyp-Phänotyp-Korrelation führen (z. B. Risiko der pubertären Virilisierung bei Aufwachsen im weiblichen Geschlecht durch Mosaikzellen mit normalem Androgenrezeptor) [18].

In großen Datenbanken konnte in bis zu 60 % der Fälle von Patienten mit klinischer Androgenresistenz keine Mutation des Androgenrezeptors nachgewiesen werden. Dies könnte daran liegen, dass Mutationen primär schwer detektierbar sind [20], die Ursache der Androgenresistenz außerhalb des Androgenrezeptorgens liegt [3] oder bisher unbekannte Mechanismen der Androgenresistenz bestehen [20]. Durch die Messung des androgenregulierten Gens Apolipoprotein D in kultivierten Genitalhautfibroblasten lässt sich die klinische Verdachtsdiagnose einer Androgenresistenz funktionell erhärten [4]. Solche Untersuchungen sind individuellen Einzelfällen vorbehalten.

46,XX-DSD

Bei 46,XX-DSD besteht eine Virilisierung des weiblichen Genitales. Ovarien, Uterus und Eileiter sind vorhanden. Entsprechend des Chicagoer Konsensuspapiers [23] werden Gonadendysgenesien mit 46,XX-Karyotyp der Gruppe 46,XX-DSD zugerechnet. Klinisch besteht eine mangelnde Pubertätsentwicklung oder eine vorzeitige Ovarialinsuffizienz. Es liegt keine Diskrepanz zwischen chromosomalem und phänotypischem Geschlecht vor.

Mayer-Rokitansky-Küster-Hauser-Syndrom

Es besteht eine hypoplastische oder fehlende Vagina sowie hypoplastische, fehlangelegte oder vollständig fehlende Müller'sche Derivate einschließlich des Uterus bei 46,XX-Chromosomensatz. Klinisch liegt eine primäre Amenorrhoe bei normaler Ovarfunktion und normaler Brustentwicklung vor.

Testosteronbiosynthese-Störungen

Einige Testosteronbiosynthese-Störungen können sowohl zu 46,XY-DSD als auch zu 46,XX-DSD führen (3β-HSD-Typ-II-Mangel, P450-Oxidoreduktasemangel). Diese Diagnosen sind unter 46,XY-DSD diskutiert worden.

Glukokortikoidresistenz

Aufgrund eines Glukokortikoidrezeptordefekts mit einer Resistenz gegenüber Cortisol kommt es zu einer verstärkten hypophysären ACTH-Freisetzung und konsekutiv gesteigerter adrenaler Steroidbiosynthese. Dies schließt die adrenalen Androgene ein, sodass bei 46,XX-Karyotyp eine Virilisierung des Genitales resultiert. Zusätzlich besteht eine hyporeninämische arterielle Hypertension mit Hypokaliämie durch die vermehrte Mineralokortikoidsynthese (Kap. 12.2).

Adrenogenitales Syndrom durch 21-Hydroxylasemangel (6p21–3) und 11β-Hydroxylasemangel (8q21–22)

Die Formen des adrenogenitalen Syndroms werden in Kap. 18.2 besprochen.

Plazentarer Aromatasemangel (CYP19)

Beim plazentaren Aromatasedefekt ist die Umwandlung von Testosteron zu Östradiol bzw. Androstendion zu Östron beeinträchtigt, was zur embryonalen Virilisierung des Mädchens mit Klitorishypertrophie und Sinus urogenitalis führen kann. Das innere Genitale ist weiblich, d. h., Müller'sche Strukturen und Ovarien sind vorhanden. Zum Zeitpunkt der Pubertät besteht ein hypergonadotroper Hypogonadismus. Die Ausbildung weiblicher sekundärer Geschlechtsmerkmale ist vermindert. Zugleich kommt es durch die Hyperandrogenämie zu Hirsutismus

aus: Oppelt u. a., Kinder- und Jugendgynäkologie (ISBN 9783131750815) © 2015 Georg Thieme Verlag KG

und Virilisierung mit polyzystischen Ovarien. Diagnostisch sind hohe Androstendion- und Testosteronkonzentrationen im Plasma bei normalem 17-Hydroxyprogesteron bei 46,XX-Karyotyp charakteristisch. Anamnestisch muss nach Virilisierungserscheinungen der Mutter während der Schwangerschaft gefragt werden. Im Pubertätsalter werden Östrogene substituiert.

Virilisierung durch transplazentare Androgene und Gestagene

Wenn die Mutter im entwicklungsbiologisch sensitiven Zeitfenster im 1. Trimenon Androgene oder Gestagene (19-Nortestosteron, Danazol) einnimmt, kann dies zu einer Virilisierung des genetisch weiblichen Fetus führen. Andere Ursachen sind ein unzureichend eingestelltes AGS der Mutter oder ein androgenbildendender Ovarialtumor oder Nebennierenrindentumor. Anamnestisch sollte bei DSD nach Medikamenteneinnahme während der Schwangerschaft und Virilisierung der Mutter gefragt werden. Die Hyperandrogenämie endet bei Geburt, sodass keine hormonellen Maßnahmen beim Kind erforderlich sind.

13.4.4 Diagnostik

Die Diagnostik einer Störung der Geschlechtsentwicklung sollte möglichst ohne unnötigen Zeitverzug eingeleitet werden, da je nach klinischem Kontext eine erhebliche psychische Belastung der Eltern und/oder des Kindes vorliegen kann und um eine möglicherweise lebensbedrohliche Salzverlustkrise rechtzeitig zu erkennen. Die diagnostische Einteilung ist zugleich eine wichtige Basis für die Geschlechtszuweisung [21].

Anamnese

Es sollte nach der Einnahme androgen wirksamer Medikamente während der Schwangerschaft (Anabolika, Androgene, Salben, androgen wirksame Gestagene) und nach einer Virilisierung der Mutter während der Schwangerschaft gefragt werden. Weiterhin sollte der Familienstammbaum eruiert werden (Indexfälle?) und nach Hinweisen für einen autosomal-rezessiven Erbgang (Konsanguinität) oder einen X-chromosomalen Erbgang (Androgenresistenz) gesucht werden.

Untersuchung

Die Untersuchung umfasst die allgemeine klinische Untersuchung unter Berücksichtigung von Fehlbildungen. Der Grad der genitalen Virilisierung soll dokumentiert werden. Hierzu sind verschiedene Scores vorhanden (bei 46,XY-DSD z. B. nach Sinnecker [38], bei 46,XX-DSD nach Prader (Kap. 18.2). Ein ggf. vorhandener Sinus urogenitalis (gemeinsame Öffnung von Urethra und Vaginalanlage) sollte beschrieben werden. Bei palpablen Gonaden muss es sich um Hoden handeln. Exprimierbares Scheidensekret ist hinweisend auf einen Uterus.

Bildgebung

Die Sonografie ist das wichtigste bildgebende Verfahren. Das Vorhandensein Müller'scher Derivate (Uterus) ist zur Einteilung der DSD-Form essenziell. Die Sonografie umfasst auch die Nieren und Nebennieren, um Fehlbildungen bzw. Organgröße zu beschreiben.

Eine MRT-Untersuchung kann zur ergänzenden anatomischen Beschreibung (Gonadensuche) indiziert sein.

Eine Vaginoskopie mit Zystoskopie in Narkose kann für eine eindeutige Beschreibung der anatomischen Verhältnisse des äußeren Genitales notwendig sein.

Die Laparoskopie kann in der gleichen Narkose mit der Vaginoskopie und Zystoskopie verknüpft werden. Das innere Genitale kann anatomisch genau beschrieben werden, die Gonaden können ggf. biopsiert werden [43].

Die Genitografie ist ein Verfahren zur Kontrastmitteldarstellung der urogenitalen Ausführungsgänge.

Merke

Der vergleichsweise hohen Invasivität einer laparoskopischen Untersuchung steht die hohe Aussagekraft durch eine gute Beschreibung der Anatomie des inneren Genitales und die Möglichkeit einer Gonadenbiopsie in der Hand des erfahrenen Untersuchers gegenüber.

Chromosomenanalyse und Zytogenetik

Der Karyotyp ist die Basis der DSD-Einteilung. Manchmal ist ein rascher Y-Chromosomnachweis gewünscht. Dann kann SRY mittels Fluoreszenz-in-situ-Hybridisierung (FISH) oder Polymerase-Kettenreaktion (PCR) auf Basis genomischer DNA aus Blutleukozyten oder Zellen der Wangenschleimhaut nachgewiesen werden.

Hormondiagnostik

Am wichtigsten ist initial das 17-Hydroxyprogesteron zum Ausschluss eines AGS, das zugleich das Risiko einer Salzverlustkrise birgt (Kap. 18.2). Nach dem Neonatal-Screening sollte gefragt werden. Na, K, Blutgasanalyse und Glukose sollten im Hinblick auf eine Nebennierenrindeninsuffizienz ggf. wiederholt bestimmt werden.

Alle weiteren Schritte der hormonellen Diagnostik dienen der Einteilung der DSD-Form. Hierzu ist in der Regel die Bestimmung der gonadalen Steroide erforderlich. Der hCG-Test liefert Hinweise zur Funktion der Leydig-Zellen. Aus den Quotienten von Androstendion zu Testosteron bzw. von Testosteron zu Dihydrotestosteron ergeben sich Hinweise für einen 17β-HSD-III-Defekt oder einen 5α-Reduktase-II-Defekt. Der HMG-Test kann bei Verdacht auf ovotestikuläre Störung der Geschlechtsentwicklung Hin-

aus: Oppelt u. a., Kinder- und Jugendgynäkologie (ISBN 9783131750815) © 2015 Georg Thieme Verlag KG

weise für ovarielles Gewebe ergeben [30]. Inhibin B und AMH sind Marker der Sertoli-Zellfunktion [27], [34]. Erniedrigte Werte weisen auf eine Gonadendysgenesie hin. Da Steroidbiosynthesedefekte die adrenale Steroidbiosynthese umfassen können, sollte diese diagnostisch berücksichtigt werden.

Durch die Massenspektrometrie (LC-MS/MS; LC-MS: Liquid Chromatography Mass Spectrometry; MS: Mass Spectrometry) sind hoch spezifische Methoden für die Diagnostik von DSD implementiert worden, die an sehr kleinen Plasmamengen und daher wenig invasiv rasch alle relevanten Steroide parallel abdecken [28], [29]. Durch einen ACTH-Test kann ein Enzymblock deutlicher zur Darstellung kommen. Eine effektive und wenig invasive Alternative zur Einteilung von Steroidbiosynthesestörungen ist die Gaschromatografie-Massenspektrometrie (GCMS) an Urinproben [26].

Cave

Die Aussagekraft von Hormonuntersuchungen setzt geeignete Labormethoden und eine hohe DSD-spezifische Fachexpertise des befundenden Arztes voraus.

Praxistipp

Steroidhormone können heute für Fragen der DSD-Diagnostik rasch und spezifisch mittels Massenspektrometrie aus geringen Probenvolumina bestimmt werden.

Molekulargenetik

Die molekulargenetische Diagnostik steht in der Regel am Ende einer sorgfältigen klinischen und hormonellen Diagnostik und ermöglicht eine definitive Diagnosesicherung. Genetische Befunde sollten stets im Rahmen einer humangenetischen Beratung mitgeteilt werden, bei DSD vorzugsweise in einem interdisziplinären Kontext. Da es sich bei DSD um seltene Erkrankungen handelt, kann im Einzelfall die funktionelle Relevanz einer genetischen Veränderung unbekannt sein. Dem Labor kommt daher eine hohe Verantwortung für eine kritische Bewertung der Ergebnisse zu.

Merke

Die klinische Rolle von Next-Generation-Sequencing-Methoden wie Exome-Sequencing für die DSD-Diagnostik ist derzeit noch unklar (Spezifität, Sensitivität, Bedeutung von Zufallsbefunden).

Genitalhautbiopsie

Die Genitalhautbiopsie hat historisch eine wichtige Rolle bei der Diagnostik der Androgenresistenz gespielt, weil die verminderte Ligandenbindung eine Subgruppe von Androgenresistenzpatienten identifizieren konnte. Im Einzelfall kann die Untersuchung der Transkription und Translation des Androgenrezeptors zur Diagnoseaufklärung beitragen [20]. Mithilfe des APOD-Assays lässt sich die Diagnose einer Androgenresistenz funktionell erhärten [4]. Sollte bei einem DSD-Patienten eine genitale Operation durchgeführt werden, ist bei unklarer Diagnose eine Genitalhautbiopsie für eine Fibroblastenkultur zu empfehlen. Eine Biopsie sollte immer aus labioskrotalem Gewebe, nicht jedoch aus Vorhaut erfolgen. Das entnommene Hautstückchen darf im OP niemals in Formalin überführt werden, sondern es wird entweder in steriler Kochsalzlösung 0,9 % oder Zellkulturmedium aufgenommen.

Praxistipp

In diagnostisch schwierigen Einzelfällen können Funktionsuntersuchungen aus labioskrotalen Fibroblasten durch fachlich ausgewiesene Labore wertvolle Hinweise zur zellulären Vermittlung der Androgenwirkung, und damit der diagnostischen DSD-Einteilung, bieten. Es handelt sich nicht um Routineuntersuchungen.

13.4.5 Therapie

Multidisziplinäres Management

Bei Neugeborenen mit ambivalentem Genitale sollte keine vorschnelle Geschlechtszuweisung erfolgen. Vielmehr sollte die Evaluation durch ein geschultes multidisziplinäres Team abgewartet werden. Wichtige Mitglieder eines solchen Teams, die je nach Bedarf zusammenkommen, sind: Kinder- und Jugendendokrinologen, Kinderchirurgen oder Kinderurologen, Psychologen und/oder Kinder- und Jugendpsychiater sowie Kinder- und Jugendgynäkologen, Genetiker, ggf. Neonatologen und Sozialarbeiter sowie Medizinethiker.

Die Mitglieder des DSD-Teams sollten in der Kommunikation mit Kindern und Jugendlichen und ihren Familien erfahren sein. Mögliche Optionen und Entscheidungswege sollten in altersentsprechender Weise und unter Wertschätzung der Familie besprochen werden. Der erste Kontakt des Teams mit den Eltern, den Kindern oder den Jugendlichen ist für eine anhaltende Vertrauensbasis richtungsweisend. Die Art, wie die Betreuung, Beratung und Behandlung durch die Betroffenen und ihre Familien erlebt werden, spielt eine wichtige Rolle. Von Bedeutung ist auch eine kontinuierliche Information, damit die Familie und die Betroffenen stets so weit wie möglich an Entscheidungsprozessen teilnehmen können. Wo immer

aus: Oppelt u. a., Kinder- und Jugendgynäkologie (ISBN 9783131750815) © 2015 Georg Thieme Verlag KG

möglich, sollte die Entscheidungsreife des Kindes abgewartet werden. Für das klinische Management von DSD sind ethische Grundprinzipien formuliert worden, die als hilfreiche Richtschnur für diagnostische und therapeutische Überlegungen dienen können [12], [42].

Praxistipp

Alle wichtigen Inhalte der Diagnostik, Beratung, Entscheidungsfindung und Therapie müssen in der Patientenakte gut dokumentiert werden.

Geschlechtszuweisung

Für die Geschlechtszuordnung ist eine möglichst genaue Diagnose essenziell, da sich hieraus wichtige prognostische Informationen ableiten lassen (z. B. hohe Wahrscheinlichkeit eines Geschlechtsrollenwechsels bei 5α-Reduktase-Typ-II-Mangel). Die Anatomie des Genitales, chirurgische Möglichkeiten, Hormonersatztherapie, Optionen für ein erfülltes Sexualleben, Fertilität, familiäre, gesellschaftliche und kulturelle Faktoren müssen berücksichtigt werden [12], [23], [42]. Im Zentrum steht eine optimale soziokulturelle Adaptation und gesellschaftliche Integration und gesundheitsbezogene Lebensqualität. Nach einer öffentlichen Debatte im Deutschen Ethikrat [10] kann bei Unsicherheit, ob das Kind dem männlichen oder weiblichen Geschlecht zugewiesen werden soll, seit Mai 2013 die Eintragung in das Geburtenregister zunächst ohne eine Geschlechtsabgabe erfolgen (Personenstandsrecht-Änderungsgesetz § 2 Abs. 3).

Medikamentöse Therapieprinzipien

Beim Neugeborenen besteht ggf. die Indikation zur Behandlung einer Nebennierenrindeninsuffizienz mittels Hydrokortison, Fludrokortison und NaCl 0,9 % (Kap. 18.2). Eine systemische oder lokale Behandlung des Genitales mit Testosteron oder Dihydrotestosteron-Gel kann infrage kommen, um das Ansprechen des Phallus auf Androgene bei möglicher männlicher Geschlechtszuweisung zu prüfen oder um eine präoperative Phallusvergrößerung bei geplanter Hypospadiekorrektur zu erzielen. Bei weiblicher Geschlechtszuweisung und fehlender Sexualhormonbiosynthese oder bei Zustand nach Gonadektomie erfolgt eine pubertätseinleitende Therapie mit Östrogenen, die später in eine Hormonersatztherapie übergeht. Bei männlicher Geschlechtszuweisung kann eine Testosteronsubstution zur Pubertätseinleitung erforderlich sein. Bei Androgenresistenz können sehr hohe Testosterondosen zur Überwindung des Androgenrezeptordefekts erforderlich sein. Bei ausgeprägter Gynäkomastie kann die Gabe eines Aromataseinhibitors (z. B. Arimidex [Anastrozol]) erwogen werden.

Fallbeispiel

Anamnese
Ein fast 15 Jahre altes Mädchen stellt sich wegen starker Kopfschmerzen vor.

Untersuchungsbefund
Guter Allgemeinzustand, schlank, Blutdruck 181/131 mmHg, Brustentwicklung Tanner B1, keine Axillarbehaarung, Genitalbehaarung Tanner P1.

Labor
Natrium 143 mmol/l, Kalium 2,91 mmol/l, Cortisol im 24-h-Urin unter der Nachweisgrenze, ACTH 168 ng/ml, Östradiol nicht nachweisbar, LH 47,3 mIU/ml, FSH 74 mIU/ml.

Zytogenetik
Chromosomensatz 46,XY.

Massenspektrometrisches Steroidprofil
Progesteron 1,31 ng/ml (normal), Kortikosteron 160 ng/ml (massiv erhöht), 11-Desoxycorticosteron 1,6 ng/ml (erhöht), Aldosteron 0,48 ng/ml (normal), 17OH-Progesteron 0,03 ng/ml (erniedrigt), 11-Desoxycortisol 0,21 ng/ml (niedrig-normal), Cortisol und Kortison jeweils nicht nachweisbar.

Molekulargenetik
Compound-Heterozygotie für c287G > A in Exon 1 (Arg96Gln) und c1434_1437dupCATC in Exon 8 des CYP17 Gens (Eltern Konduktoren).

Diagnose
46,XY-DSD durch einen 17α-Hydroxylasemangel.

Therapie
Aufklärung von Patientin und Familie. Zweifelsfrei weibliche Geschlechtsidentität. Suppressive Therapie mit Hydrokortison und Dexamethason. Dadurch Absinken von ACTH, Kortikosteron und 11-Desoxykortikosteron in den Normalbereich. Normalisierung von Elektrolyten und Blutdruck. Keine Kopfschmerzen mehr. Pubertätseinleitende Therapie mit konjugierten Östrogenen und dadurch zunehmendes Brustwachstum. Eine laparoskopische Gonadenbiopsie hatte hypotrophes Hodengewebe ohne Malignitätsverdacht gezeigt.

Operative Therapie

Genitale Operationen werden kontrovers diskutiert [10]. Ziele sind:
- Aussehen des Genitales
- Funktion des Genitales (Wasserlassen, Infektionsbarriere für Harnwegsinfekte, Geschlechtsverkehr)

aus: Oppelt u. a., Kinder- und Jugendgynäkologie (ISBN 9783131750815) © 2015 Georg Thieme Verlag KG

- Fertilitätserhalt
- maligne Entartung der Gonaden

Bei Neugeborenen sind normalerweise keine Operationen erforderlich.

Bei ambivalentem Genitale und Aufwachsen im männlichen Geschlecht erfolgt die Aufrichtung des Phallus und die Korrektur der Hypospadie. Der Operationszeitpunkt liegt normalerweise vor dem 2. Lebensjahr. Die Orchidopexie wird zum Funktionserhalt der Hoden durchgeführt. Der Zeitrahmen für die skrotale Verlagerung der Hoden richtet sich nach den Empfehlungen zum Hodenhochstand.

Bei ambivalentem Genitale und weiblicher Geschlechtszuweisung erfolgen feminisierende Operationen. Aus chirurgischer Sicht wird zumeist ein früher OP-Zeitpunkt für günstig gehalten. Die OP-Indikation hängt auch von der zugrunde liegenden DSD-Diagnose ab und ist bei AGS mit fast immer bestehender weiblicher Geschlechtsidentität anders zu bewerten als bei 46,XY-DSD-Formen. In vielen Fällen kann nach Überzeugung des Autors, ohne die Entwicklung des Kindes zu gefährden, auf Operationen zunächst verzichtet werden oder nur partiell operiert werden (z. B. nur Introitusplastik). Dadurch bleiben dem Kind möglichst viele Optionen für seine Zukunft erhalten.

Eine wichtige Operationsindikation ist das Risiko einer malignen Entartung der Gonaden. Dies gilt vor allem für die Gonadendysgenesien und für die partielle Androgenresistenz. Bei der Gonadendysgenesie und weiblicher Geschlechtszuweisung sollte eine frühzeitige Gonadektomie durchgeführt werden, da bereits im Säuglingsalter Gonadoblastome auftreten können. Bei Gonadendysgenesie und Zuordnung zum männlichen Geschlecht sollte eine Gonadenbiopsie, z. B. im Kontext einer Orchidopexie, erfolgen. Die Kleinheit der nur wenige Millimeter messenden Hoden kann dem jedoch entgegenstehen (Zuführung eines Gonadenschadens durch die Biopsie an sich).

Praxistipp

Wenn medizinisch vertretbar, sollte vor diagnostischen und therapeutischen Entscheidungen überlegt werden, ob die Entscheidungsreife des Kindes abgewartet werden kann.

Cave

Nicht nur die medizinische Maßnahme selbst, also eine Hormonbehandlung oder eine Operation, sondern auch die Unterlassung einer solchen kann irreversible Folgen für die Zukunft des Kindes haben.

Literatur

[1] Achermann JC, Ito M, Ito M et al. A mutation in the gene encoding steroidogenic factor-1 causes XY sex reversal and adrenal failure in humans. Nat Genet 1999; 22: 125–126

[2] Achermann JC, Hughes IA. Disorders of Sex development. In: Kronenberg HM, Melmed S, Polonsky KS, Larsen PR, eds. Williams Textbook of Endocrinology. Philadelphia: Saunders Elsevier; 2008: 783–848

[3] Adachi M, Takayanagi R, Tomura A et al. Androgen-insensitivity syndrome as a possible coactivator disease. N Engl J Med 2000; 343: 856–862

[4] Appari M, Werner R, Wünsch L et al. Apolipoprotein D (APOD) is a putative biomarker of androgen receptor function in androgen insensitivity syndrome. J Mol Med 2009; 87: 623–632

[5] Bao AM, Swaab DF. Sex differences in the brain, behavior, and neuropsychiatric disorders. Neuroscientist 2010; 16: 550–565

[6] Berenbaum SA. Effects of early androgens on sex-typed activities and interests in adolescents with congenital adrenal hyperplasia. Horm Behav 1999; 35: 102–110

[7] Cohen-Kettenis PT. Gender change in 46,XY persons with 5alpha-reductase-2 deficiency and 17beta-hydroxysteroid dehydrogenase-3 deficiency. Arch Sex Behav 2005; 34: 399–410

[8] Cools M, Drop SL, Wolffenbuttel KP et al. Germ cell tumors in the intersex gonad: old paths, new directions, moving frontiers. Endocr Rev 2006; 27: 468–484

[9] Dewing P, Shi T, Horvath S et al. Sexually dimorphic gene expression in mouse brain precedes gonadal differentiation. Brain Res Mol Brain Res 2003; 118: 82–90

[10] Deutscher Ethikrat. Intersexualität (2013). Im Internet: http://www.ethikrat.org/intersexualitaet; Stand: 08.03.2014

[11] Flück CE, Tajima T, Pandey AV et al. Mutant P450 oxidoreductase causes disordered steroidogenesis with and without Antley-Bixler syndrome. Nat Genet 2004; 36: 228–230

[12] Gillam LH, Hewitt JK, Warne GL. Ethical principles for the management of infants with disorders of sex development. Horm Res Paediatr 2010; 74: 412–418

[13] Hannema SE, Scott IS, Hodapp J et al. Residual activity of mutant androgen receptors explains wolffian duct development in the complete androgen insensitivity syndrome. J Clin Endocrinol Metab 2004; 89: 5 815–5 822

[14] Hines M, Ahmed SF, Hughes IA. Psychological outcomes and gender-related development in complete androgen insensitivity syndrome. Arch Sex Behav 2003; 32: 93–101

[15] Hiort O, Sinnecker GH, Holterhus PM et al. Inherited and de novo androgen receptor gene mutations: investigation of single-case families. J Pediatr 1998; 132: 939–943

[16] Hiort O, Holterhus PM. The molecular basis of male sexual differentiation. Eur J Endocrinol 2000; 142: 101–110

[17] Hiort O, Holterhus PM, Werner R et al. Homozygous disruption of P450 side-chain cleavage (CYP11A1) is associated with prematurity, complete 46,XY sex reversal, and severe adrenal failure. J Clin Endocrinol Metab 2005; 90: 538–541

[18] Holterhus PM, Wiebel J, Sinnecker GH et al. Clinical and molecular spectrum of somatic mosaicism in androgen insensitivity syndrome. Pediatr Res 1999; 46: 684–690

[19] Holterhus PM, Sinnecker GHG, Hiort O. Phenotypic diversity and testosterone-induced normalization of mutant L712F androgen receptor function in a kindred with androgen insensitivity. J Clin Endocrinol Metab 2000; 85: 3 245–3 250

[20] Holterhus PM, Werner R, Hoppe U et al. Molecular features and clinical phenotypes in androgen insensitivity syndrome in the absence and presence of androgen receptor gene mutations. J Mol Med 2005; 83: 1005–1013

[21] Holterhus PM, Köhler B, Korsch E, Richter-Unruh A; im Auftrag der Arbeitsgemeinschaft Pädiatrische Endokrinologie (APE) der Deutschen Gesellschaft für Kinderheilkunde und Jugendmedizin (DGKJ) und der Deutschen Gesellschaft für Endokrinologie (DGE). S 1-Leitlinie Störungen der Geschlechtsentwicklung. AWMF, Erstellungs-

aus: Oppelt u. a., Kinder- und Jugendgynäkologie (ISBN 9783131750815) © 2015 Georg Thieme Verlag KG

datum 10/2007, letzte Überarbeitung 10/2010. Im Internet: http://www.awmf.org; Stand: 08.03.2014
[22] Holterhus PM, Hiort O. Störung der Pubertätsentwicklung. In: Lehnert H, Hrsg. Rationelle Diagnostik und Therapie in Endokrinologie, Diabetologie und Stoffechsel. Stuttgart: Thieme; 2015
[23] Hughes IA, Houk C, Ahmed SF et al. Consensus statement on management of intersex disorders. Arch Dis Child 2006; 91: 554–563
[24] Jürgensen M, Hiort O, Holterhus PM et al. Gender role behavior in children with XY karyotype and disorders of sex development. Horm Behav 2007; 51: 443–453
[25] Köhler B, Lin L, Ferraz-de-Souza B et al. Five novel mutations in steroidogenic factor 1 (SF1, NR5A1) in 46,XY patients with severe underandrogenization but without adrenal insufficiency. Hum Mutat 2008; 29: 59–64
[26] Krone N, Reisch N, Idkowiak J et al. Genotype-phenotype analysis in congenital adrenal hyperplasia due to P450 oxidoreductase deficiency. J Clin Endocrinol Metab 2012; 97: E257–267
[27] Kubini K, Zachmann M, Albers N et al. Basal inhibin B and the testosterone response to human chorionic gonadotropin correlate in prepubertal boys. J Clin Endocrinol Metab 2000; 85: 134–138
[28] Kulle AE, Riepe FG, Melchior D et al. A novel ultrapressure liquid chromatography tandem mass spectrometry method for the simultaneous determination of androstenedione, testosterone, and dihydrotestosterone in pediatric blood samples: age- and sex-specific reference data. J Clin Endocrinol Metab 2010; 95: 2399–2409
[29] Kulle AE, Welzel M, Holterhus PM et al. Implementation of a liquid chromatography tandem mass spectrometry assay for eight adrenal C-21 steroids and pediatric reference data. Horm Res Paediatr 2013; 16: 22–31
[30] Mendez JP, Schiavon R, Diaz-Cueto L et al. A reliable endocrine test with human menopausal gonadotropins for diagnosis of true hermaphroditism in early infancy. J Clin Endocrinol Metab 1998; 83: 3 523–3 526
[31] Meyer-Bahlburg HF, Dolezal C, Baker SW et al. Prenatal androgenization affects gender-related behavior but not gender identity in 5–12-year-old girls with congenital adrenal hyperplasia. Arch Sex Behav 2004; 33: 97–104
[32] Ono M, Harley VR. Disorders of sex development: new genes, new concepts. Nat Rev Endocrinol 2013; 9: 79–91
[33] Quigley CA, De Bellis A, Marschke KB et al. Androgen receptor defects: historical, clinical, and molecular perspectives. Endocr Rev 1995; 16: 271–321
[34] Rey RA, Belville C, Nihoul-Fékété C et al. Evaluation of gonadal function in 107 intersex patients by means of serum antimüllerian hormone measurement. J Clin Endocrinol Metab 1999; 84: 627–631
[35] Richter-Unruh A, Martens JW, Verhoef-Post M et al. Leydig cell hypoplasia: cases with new mutations, new polymorphisms and cases without mutations in the luteinizing hormone receptor gene. Clin Endocrinol 2002; 56: 103–12
[36] Sinclair AH, Berta P, Palmer MS et al. A gene from the human sex-determining region encodes a protein with homology to a conserved DNA-binding motif. Nature 1990; 346: 240–244
[37] Sinnecker GH, Hiort O, Dibbelt L et al. Phenotypic classification of male pseudohermaphroditism due to steroid 5 alpha-reductase 2 deficiency. Am J Med Genet 1996; 63: 223–230
[38] Sinnecker GH, Hiort O, Nitsche EM et al. Functional assessment and clinical classification of androgen sensitivity in patients with mutations of the androgen receptor gene. German Collaborative Intersex Study Group. Eur J Pediatr 1997; 156: 7–14
[39] Thyen U, Lanz K, Holterhus PM et al. Epidemiology and initial management of ambiguous genitalia at birth in Germany. Horm Res 2006; 66: 195–203
[40] Twesten W, Holterhus P, Sippell WG et al. Clinical, endocrine, and molecular genetic findings in patients with 17beta-hydroxysteroid dehydrogenase deficiency. Horm Res 2000; 53: 26–31
[41] Welzel M, Wüstemann N, Simic-Schleicher G et al. Carboxyl-terminal mutations in 3beta-hydroxysteroid dehydrogenase type II cause severe salt-wasting congenital adrenal hyperplasia. mJ Clin Endocrinol Metab 2008; 93: 1418–1425
[42] Wiesemann C, Ude-Koeller S, Sinnecker GH et al. Ethical principles and recommendations for the medical management of differences of sex development (DSD)/intersex in children and adolescents. Eur J Pediatr 2010; 169: 671–679
[43] Wünsch L, Holterhus PM, Wessel L et al. Patients with disorders of sex development (DSD) at risk of gonadal tumour development: management based on laparoscopic biopsy and molecular diagnosis. BJU Int 2012; 110: E958–965

13.5 Erkrankungen der Ovarien

B. Köhler, J. Sehouli, A. Eggert, E. I. Braicu

13.5.1 Grundlagen

Einleitung

Die Häufigkeit von Ovarialtumoren im Jugendalter liegt bei 2,6/100 000 Mädchen/Jahr. In jeweils etwa 50 % der Fälle handelt es sich um Ovarialzysten und um neoplastische Tumoren [20]. Der Anteil der malignen Ovarialtumoren an allen Malignomen im Kindesalter liegt bei 1 % [46]. Die Diagnose sollte so früh wie möglich gestellt werden, um Komplikationen wie z. B. eine Ovartorsion, die zum Verlust des Ovars führen kann, zu vermeiden. Durch die frühe Diagnose kann bei einer Zystektomie oder Tumorektomie das Ovar erhalten werden. Sogar maligne Tumoren haben im frühen Stadium sehr gute Langzeitprognosen.

Klinik

Ovarialzysten

Ovarialzysten im Kindes- und Jugendalter sind häufig durch Ultraschall entdeckte Zufallsbefunde. Funktionelle östrogenproduzierende Zysten im Kindesalter fallen durch vorzeitige Brustentwicklung (Tanner-Stadium B2–3), prämature Menarche und oft auch durch eine Wachstumsbeschleunigung auf.

Im Jugendalter sind funktionelle Ovarialzysten oft Zufallsbefunde. Sie können aber auch Menstruationsstörungen, abdominelle Beschwerden, Miktionsbeschwerden oder Obstipation verursachen.

Cave

Große Ovarialzysten können zu einer Torsion der Ovarien führen, die sich durch akute Bauchschmerzen mit oder ohne Erbrechen manifestiert und manchmal auch fälschlich als Appendizitis gedeutet wird [10].

Auch eine Zystenruptur mit abdomineller Blutung kann in seltenen Fällen auftreten [47].

aus: Oppelt u. a., Kinder- und Jugendgynäkologie (ISBN 9783131750815) © 2015 Georg Thieme Verlag KG