10.2 Leistenregion

Arteriotomien nach Bypassexplantation im Bereich der A. femoralis communis und im Bereich der A. profunda femoris können problemlos unter Einbeziehung der desobliterierten A. femoralis superficialis oder durch eine Venenstreifenplastik der V. saphena magna verschlossen werden. Dies ist dann erforderlich, wenn primär ein aorto(bi)femoraler oder axillo(bi)femoraler Bypass angelegt worden war oder eine infizierte femoropopliteale oder femorokrurale Prothese explantiert werden musste. Der Erhalt der A. profunda femoris ist für die Erhaltung der Extremität unabdingbar.

Der Verschluss mit Hilfe der V. saphena magna oder desobliterierter A. femoralis superficialis ist aufgrund der Elastizität des Materials, vor allem, wenn eine Profunda-Erweiterungsplastik zusätzlich erforderlich wird, zu empfehlen (▶ Abb. 10.10).

Neben einer autogenen Patchplastik kann auch eine Rotationsplastik bei verschlossener A. femoralis superficialis durchgeführt werden, vor allem dann, wenn eine Desobliteration der A. profunda femoris zusätzlich erforderlich wird. Die Intimalamelle wird transluminal mit USP 6–0 oder 7–0 fixiert. In dieser Situation wird die verschlossene A. femoralis superficialis freipräpariert, offen desobliteriert und auf die A. profunda femoris rotiert (▶ Abb. 10.11). Um eine Rotationsplastik durchzuführen, muss die Arteriotomie der A. femoralis superficialis lateral und die der

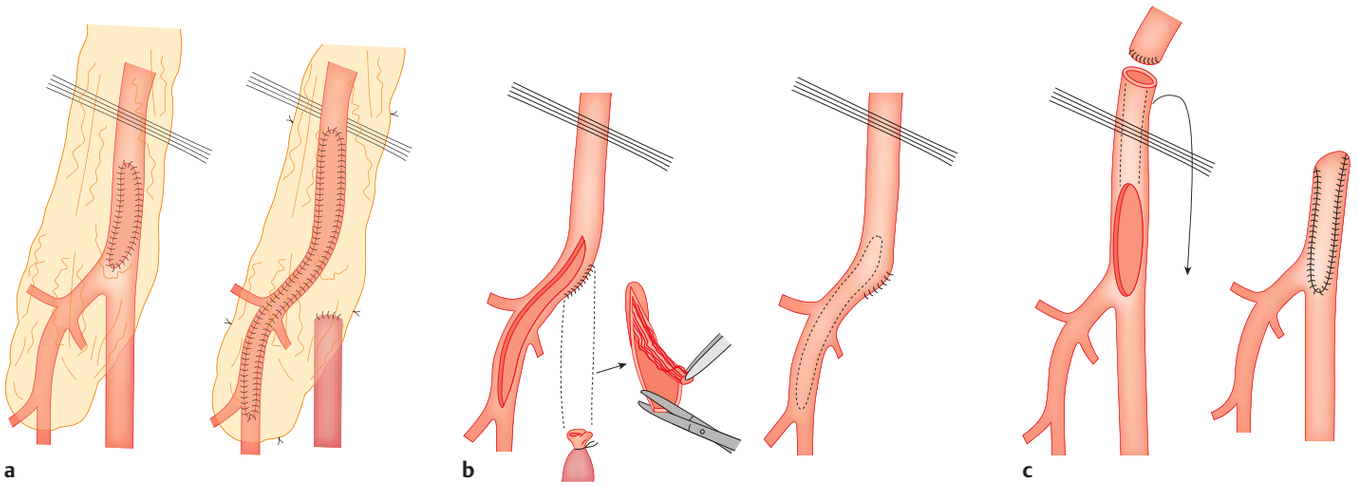

Abb. 10.10 Autogene Rekonstruktion der A. profunda femoris nach Débridement im kontaminierten Areal bei offener Beckenetage unter Verwendung der V. saphena magna (**a**). Desobliterierte A. femoralis superficialis mit Erweiterungsplastik der A. profunda femoris (**b**). Aufrechterhaltung der Kommunikation zwischen A. profunda femoris und A. femoralis superficialis mit Hilfe der umgeschlagenen desobliterierten A. femoralis communis bei verschlossener Beckenetage (**c**). Eine biologische Sicherung durch Omentum oder Sartoriusplastik ist empfehlenswert.

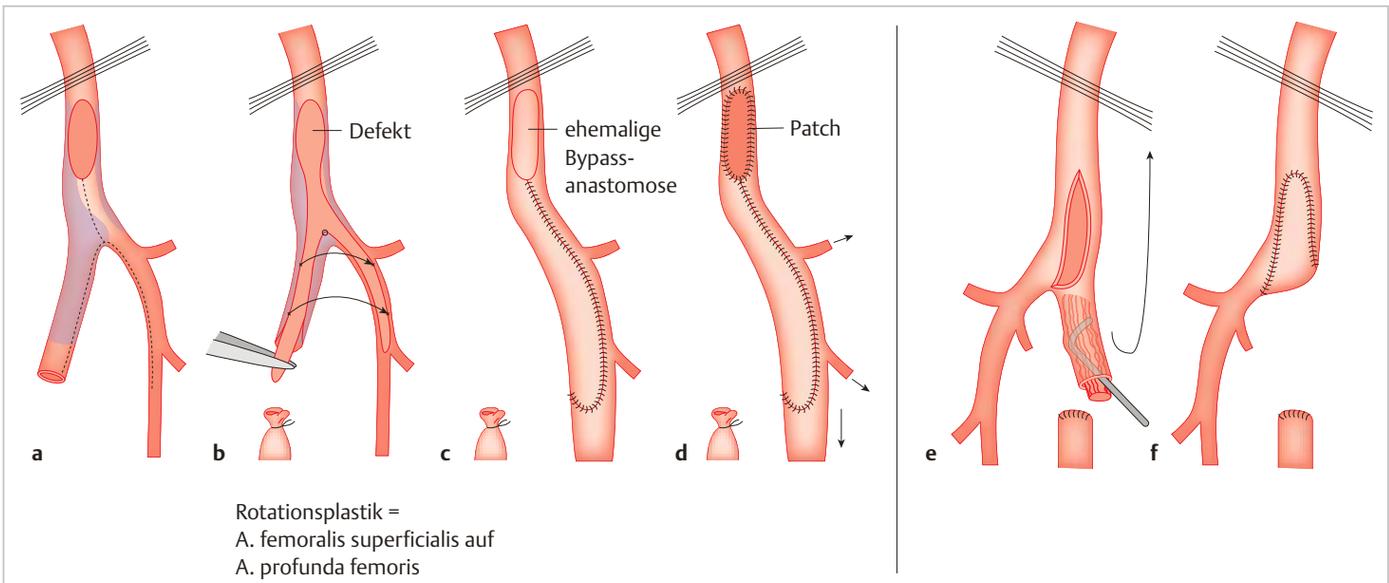

Abb. 10.11 **a, b** Profundaerweiterungsplastik durch Rotationsplastik mit Hilfe der desobliterierten A. femoralis superficialis. **c** Verschluss einer Arteriotomie im Bereich der A. femoralis communis durch einen zusätzlichen autogenen Patch. **d** Defektdeckung der A. femoralis communis durch kranielles Hochschlagen der desobliterierten A. femoralis superficialis.

aus: Zühlke u.a., Septische Gefäßmedizin (ISBN 9783132009813) © 2019 Georg Thieme Verlag KG Stuttgart • New York

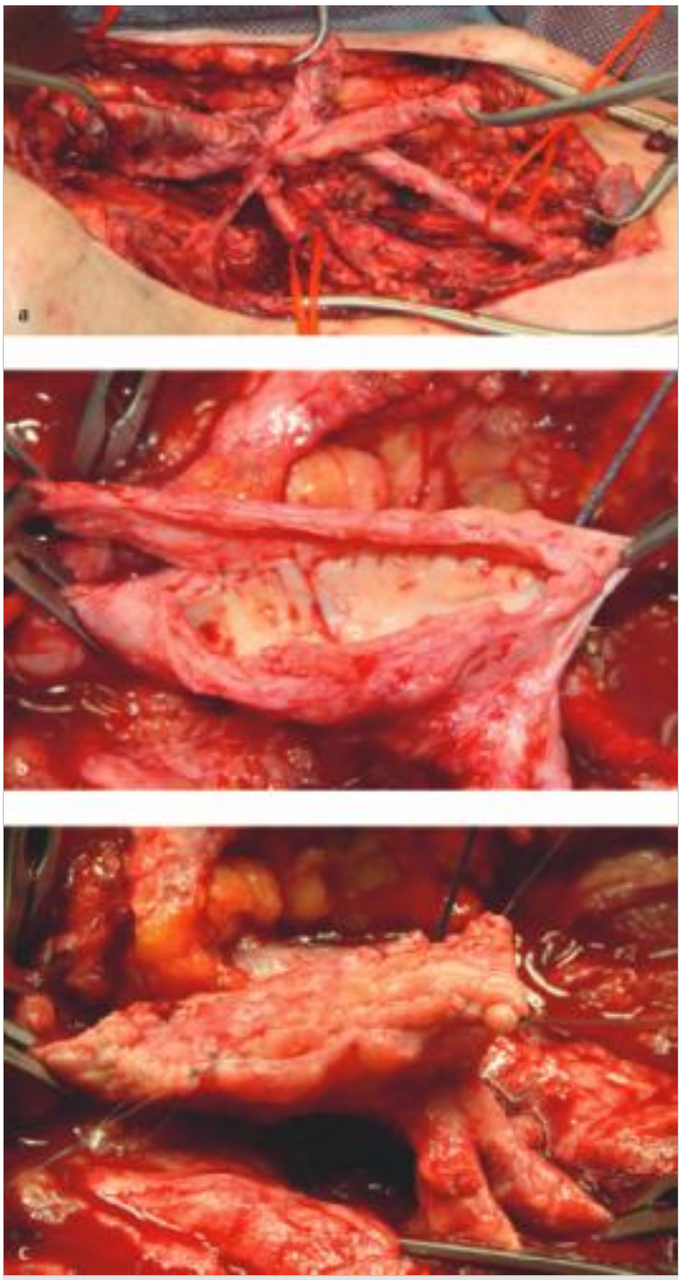

Abb. 10.12 Verschluss einer Arteriotomie im Bereich der A. femoralis communis bei Mehrfachimplantation von alloplastischen Prothesen. Jetzt aktuell verschlossener femoropoplitealer Bypass. Nach Explantation aller 3 Prothesen erfolgt der Verschluss der A. femoralis communis durch retrograde Rotationsplastik der desobliterierten A. femoralis superficialis auf die A. femoralis communis (siehe ▶ Abb. 10.11.d).

a Bei der Freilegung der Gefäße der Leistenregion zeigen sich sowohl der verschlossene femoropopliteale Bypass sowie die Reste von weiteren 2 alloplastischen Prothesen. Zur Rekonstruktion der A. profunda femoris müssen alle Prothesenreste explantiert werden.

b Nach ausgiebigem Débridement und Explantation der Prothesen wird bei offener Beckenetage die Anfangsstrecke der A. femoralis superficialis desobliteriert und nach kranial auf den Defekt der A. femoralis communis geschlagen.

c Zustand nach Rekonstruktion der Arteriotomie durch retrograde Rekonstruktion mit Hilfe der desobliterierten A. femoralis superficialis. Mit dieser Technik kann bei guter kollateraler Durchblutung über die A. profunda femoris die Gefäßrekonstruktion beendet und die Wunde verschlossen werden.

A. profunda femoris medial durchgeführt werden. Zuerst wird transluminal die Hinterwand und nach Rotation der periphere Abzugsring der A. profunda femoris und dann die Vorderwand genäht. Nahtmaterial ist monofiles resorbierbares Nahtmaterial der Stärke 6–0. Der zusätzliche Defekt der A. femoralis communis wird durch einen weiteren Venenstreifen oder ein weiteres Segment der desobliterierten A. femoralis superficialis verschlossen (▶ Abb. 10.12). Liegt lediglich eine Arteriotomie in der A. femoralis communis bei verschlossener A. femoralis superficialis bei offener Beckenetage vor, wird die Anfangsstrecke der Arterie desobliteriert, nach kranial umgeschlagen und als Patch auf die A. femoralis communis aufgenäht (▶ Abb. 10.11.d, ▶ Abb. 10.12c). Nahtmaterial ist in allen Fällen mittelfristig resorbierbares monofiles Nahtmaterial der Fadenstärke 5–0 bis 6–0.

Ist die Beckenetage *verschlossen* und sind die A. profunda femoris sowie A. femoralis superficialis offen, besteht die Möglichkeit, mit Hilfe der desobliterierten A. femoralis communis die Kommunikation zwischen A. femoralis superficialis und A. profunda communis zu erhalten. Dazu wird die A. femoralis communis in Höhe des Leistenbandes von der A. iliaca externa durchtrennt und verschlossen. Anschließend nach kaudal auf den Defekt der A. femoralis communis rotiert. Damit ist die Kommunikation zwischen offener Peripherie von Unter- und Oberschenkel und A. profunda femoris erhalten (▶ Abb. 10.10.c). Voraussetzung ist jedoch, dass die Extremität jetzt durch einen distal angelegten extraanatomischen Bypass auf die A. poplitea perfundiert wird.

Da nach exzessivem Débridement Weichteildefekte im Bereich der A. femoralis communis möglich sind, müssen die durch Patchplastiken rekonstruierten Arteriotomien nach Einlage von Redondrainagen mit einer biologischen Sicherungsoperation gedeckt werden. Die Wunden bleiben offen und werden mit einer Niederdrucktherapie versorgt (▶ Abb. 10.13).

aus: Zühlke u.a., Septische Gefäßmedizin (ISBN 9783132009813) © 2019 Georg Thieme Verlag KG Stuttgart • New York

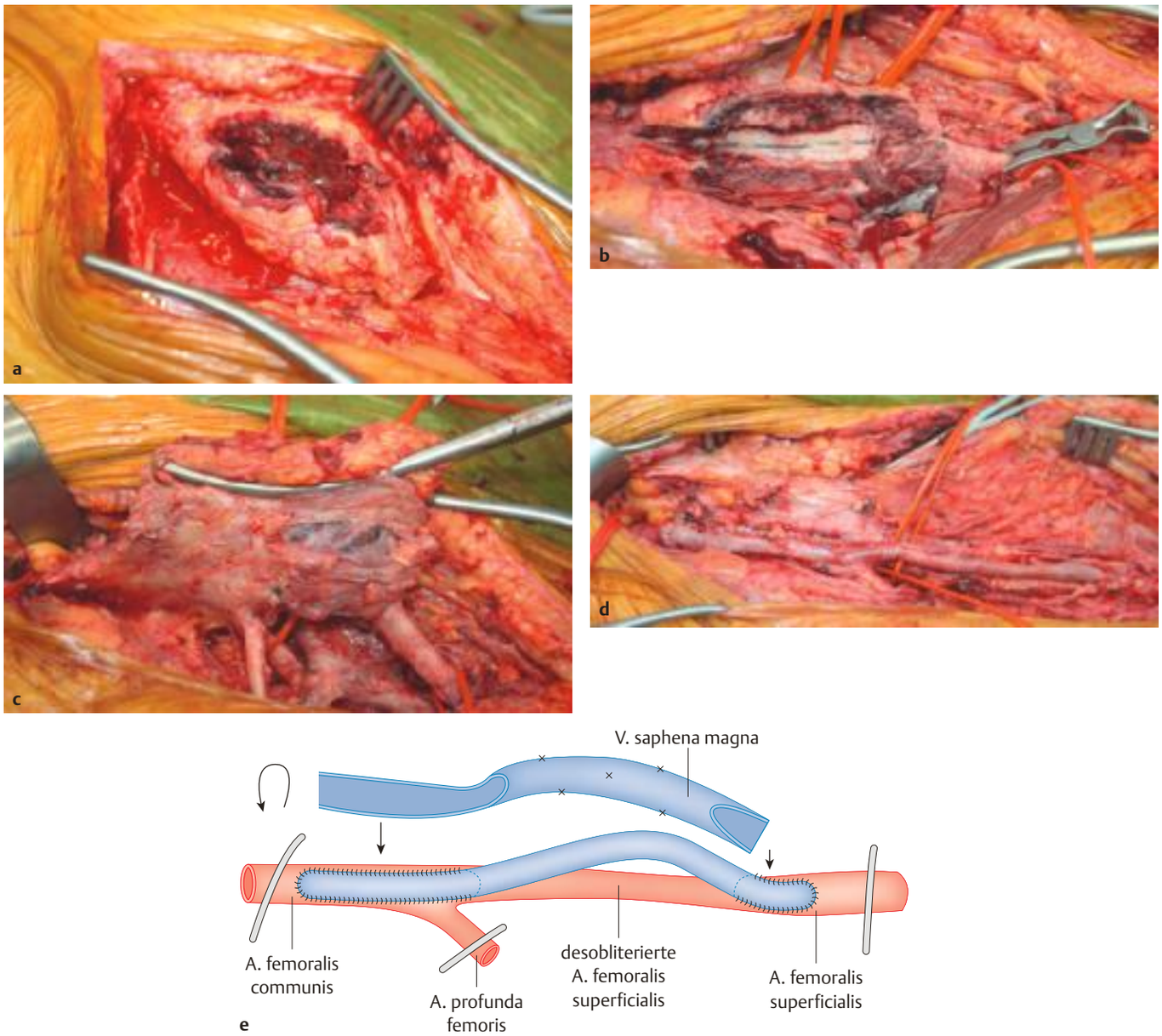

Abb. 10.13 Rupturiertes infiziertes Nahtaneyrisma bei infiziertem Dacron-Patch und Stent. Therapie: Explantation von Dacron-Patch und Stent. Rekonstruktion durch Kombination von autogener Patchplastik und Interponat mit Hilfe der V. saphena magna.
a Rupturiertes infiziertes Nahtaneurysma in der Leiste.
b Freilegung der gesamten infizierten Gefäßregion.
c Freipräparierter Dacron-Patch und Stent. Auslösung des Verschlusszylinders unter Sicht inklusive des infizierten Dacron-Patches und Stents bis in den Anfangsbereich der A. femoralis superficialis.
d Rekonstruktion der A. femoralis communis und Anfangsstrecke der A. femoralis superficialis durch eine Kombination von autogener Patchplastik und Interponat auf die A. femoralis superficialis mit V. saphena magna. Der englumige distale Venenanteil wird nach Spaltung zentral als Patch benutzt, der proximale weitlumige Venenanteil als Bypass auf die desobliterierte A. femoralis superficialis nach Fixation des Intimazylinders. Die distale Anastomose wird in „Inlay-Technik" durchgeführt.
e Grafische Darstellung des operativen Vorgehens.

10.3 Femoropopliteale Gefäßachse

Femoropopliteale Bypassverfahren mit poplitealem oder kruralem Anschluss stellen heute den häufigsten offenen gefäßchirurgischen Eingriff dar, um ischämische Extremitäten im Stadium II b, III und IV nach Fontaine zu revaskularisieren (▶ Abb. 10.14). Auch diese gefäßchirurgischen Methoden sind von Früh- und Spätinfektionen belastet.

Die Infektion selbst zeigt verschiedene morphologische Ausbreitungen:

- Infektion eines Prothesensegments nach Bypass im Leitungsabschnitt ohne Anastomosenbeteiligung (Stadium I)
- Infektion eines Prothesensegments mit Einbeziehung der proximalen oder distalen Anastomose (Stadium II)
- Infektion der gesamten Rekonstruktion, vor allem in der frühen postoperativen Phase, wobei die Prothese im Implantatlager einschließlich der proximalen und distalen Anastomosenregion infiziert ist (Stadium III)

aus: Zühlke u.a., Septische Gefäßmedizin (ISBN 9783132009813) © 2019 Georg Thieme Verlag KG Stuttgart • New York

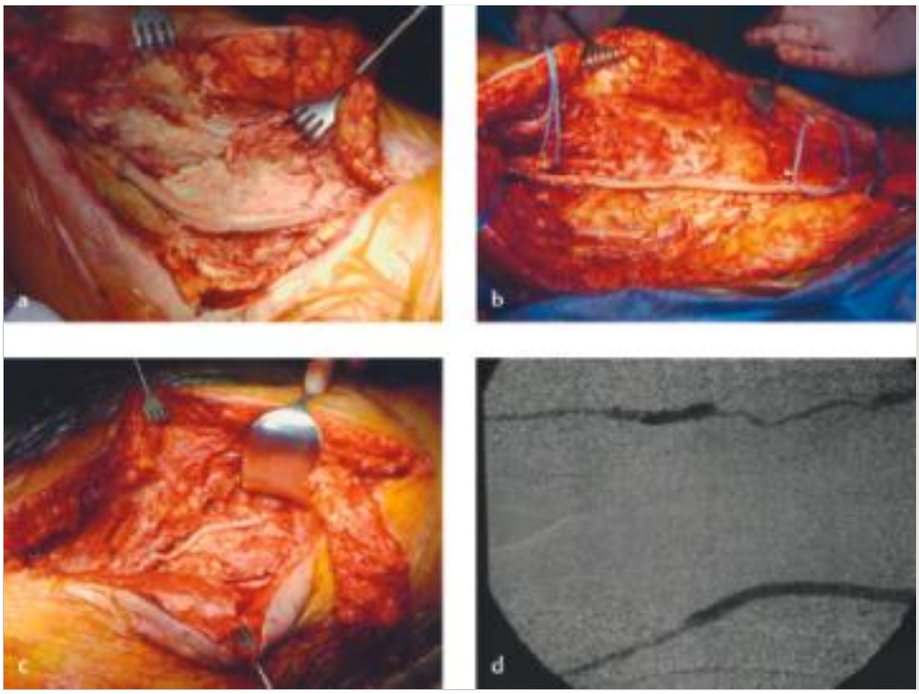

Abb. 10.14 Autogene Rekonstruktion einer infizierten Gefäßkonstruktion (femoropoplitealer [P1] Bypass) im Stadium III.
a Komplette Freilegung der Prothese und Anastomosen.
b Exzessives Débridement bei perfundierter Prothese.
c Explantation und Revaskularisation durch Desobliteration, Venenbypass, Patchplastiken und Omentumtransposition im neuen Implantatlager.
d Angiografie mit durchgängiger Gefäßachse nach Infektausheilung.

10.3.1 Frühinfektionen

Entwickelt sich im direkten postoperativen Verlauf in der Frühphase eine Infektion in der Leiste, so muss die Ausdehnung durch klinische Exploration und apparative Untersuchungen zeitnah eruiert werden. Die frühzeitige Intervention ist notwendig, um eine weitere Ausbreitung der Infektion zu verhindern. Eine sofortige Antibiotikatherapie muss bereits bei Verdacht begonnen werden (cave: MRSA-Problematik). Bestehen eine Fluktuation oder klinische Zeichen einer tiefen Infektion, so wird die Wunde inspiziert und von Eiter und Nekrosen befreit und eine Niederdrucktherapie eingeleitet. Die Intervention sollte grundsätzlich im Operationssaal stattfinden, um Blutungen aus Anastomosen sofort zu beherrschen. Die Sanierung der Gefäßrekonstruktion ohne zusätzliche Komplikation (Stadium I) erfolgt nach Stabilisierung der Entzündungsreaktion der Weichteile unter gezielter Antibiotikatherapie.

Die Leistenregion und damit die infizierte proximale Anastomose der Leiste stellt weiterhin die Problemregion dar. Grundsätzlich muss die Kontinuität der A. profunda femoris immer erhalten und der Status quo ante wieder hergestellt werden. Der abrupte Verlust der Profunda-Perfusion führt bis dato bei offener Beckenachse ohne Rekonstruktion unweigerlich zur Amputation. Das wichtige Gefäß kann durch verschiedene autogene Patchplastiken oder eine entsprechende Rotationsplastik erhalten werden (▶ Abb. 10.15). Biologische Sicherungsoperationen – wie Omentumtransposition und Muskellappenplastik, vor allem bei Defektwunde nach exzessivem Débridement – decken die autogene Rekonstruktion und bringen sie zur Heilung (▶ Abb. 10.15).

10.3.2 Langer Hautschnitt

Entsteht nach Prothesenexplantation und trotz Revaskularisation der A. profunda femoris intraoperativ ein Ischämiesyndrom des Unterschenkels, muss die femoropopliteale Gefäßachse autogen rekonstruiert werden. In jedem Fall wird nach Explantation des Prothesenmaterials und Freilegung beider Anastomosen versucht, die verschlossene A. femoralis superficialis zu desobliterieren (▶ Abb. 10.16).

Zu diesem Zweck erfolgt, falls notwendig, die Freilegung der gesamten A. femoralis superficialis über einen langen Hautschnitt. Über diesen Zugang wird auch das infizierte Implantatlager der Prothese débridiert (▶ Abb. 10.15). Für die langstreckige, halbgeschlossene Desobliteration bei Freilegen der Gefäßloge können die verschiedenen Ringstripper oder moderne Kathetertechniken zur Thrombendarteriektomie (Baxter) eingesetzt werden. Reißt der Intimazylinder ab, wird an der Abrissstelle das Gefäß eröffnet, der Intimazylinder neu aufgesucht und die Desobliteration fortgesetzt. Dies passiert vor allem dann, wenn sich das Gefäß verengt, während der Ringstripper sein Lumen beibehält und den Intimazylinder abreißt. Zusätzliche erforderliche Arteriotomien werden entweder primär oder ebenfalls durch autogenes Material (Vene) verschlossen. Bovines Patchmaterial kann alternativ verwendet werden. Mit diesem Vorgehen wird die ursprünglich verschlossene Gefäßachse rekanalisiert (▶ Abb. 10.15).

10.3.3 Autogene Bypassverfahren

In etwa 30 % der Fälle ist aufgrund der Morphologie des Intimazylinders eine TEA per Ringstripper nicht möglich. Ist die Arterie nicht durchgängig desobliterationsfähig, so besteht die Möglichkeit, auch einzelne Segmente zu desobliterieren und in Kombination mit einem autogenen Bypassverfahren zu revaskularisieren. Für diese häufig kurzen Bypässe können Segmente der V. saphena magna oder auch V. femoralis superficialis verwendet und die Infektion zur Ausheilung gebracht werden (▶ Abb. 10.16c).

aus: Zühlke u.a., Septische Gefäßmedizin (ISBN 9783132009813) © 2019 Georg Thieme Verlag KG Stuttgart • New York

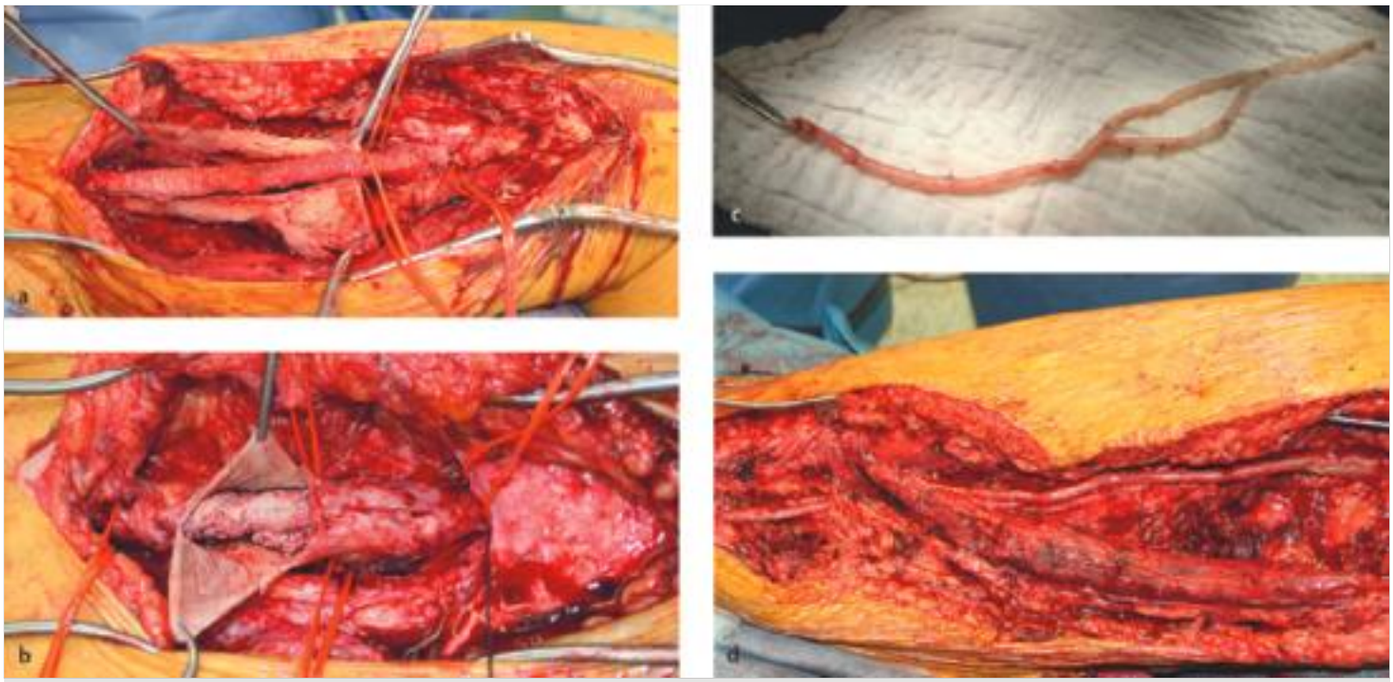

Abb. 10.15 Autogene Rekonstruktion der femoropoplitealen Gefäßachse.
a Freilegung der Prothese im Leitungssegment.
b Die Prothese ist in einer Bindegewebsmembran eingebettet.
c Nach Débridement und Rekonstruktion der Gefäßachse liegt die Vene in einem neuen gut durchbluteten Implantatlager. Voraussetzung ist die Freilegung über einen langen Hautschnitt.
d Autogener Austausch der Prothese durch V. saphena magna.

10.3.4 Prothesenimplantation

Als Ultima Ratio kann beim Versagen der autogenen Technik eine silberbeschichtete, mit Triclosan versehene Prothese (Synergy) in ein neues Implantatlager (Muskulatur) femoropopliteal mit Anschluss ins 1. oder 2. Poplitealsegment eingezogen werden. Xenogene Implantate können ebenfalls eingesetzt werden. In jedem Fall muss ein exzessives Débridement des implantierten Implantatlagers durchgeführt werden, um die Integration der neuen Prothese zu ermöglichen. Eine biologische Sicherungsoperation in der Leiste ist obligatorisch.

10.3.5 Bypassinfektion mit Anschluss im 3. Poplitealsegment oder krural

Die Behandlungsergebnisse einer Bypassinfektion mit Anschluss im 3. Poplitealsegment oder sogar krural sind häufig frustran. Es kann versucht werden, die Infektion nach Bypassexplantation mit Hilfe eines gelenküberschreitenden Veneninterponats zu beherrschen. Eventuell kann die Kombination von Desobliteration der A. femoralis superficialis mit einem gelenküberschreitenden Veneninterponat die Infektion zur Ausheilung zu bringen. Der fehlende Weichteilmantel im Kniegelenkbereich verhindert häufig die Heilung, so dass frühzeitig eine Oberschenkelamputation erwogen werden sollte (▶ Abb. 10.16d).

Eine weitere Möglichkeit in dieser Situation ist die Durchführung einer Kombination von einer infektresistenten Prothese auf ein offen desobliteriertes Segment der A. poplitea im 1. Segment. Gelenküberschreitend wird ein Venenbypass gelegt, der auf die A. poplitea im 3. Segment oder auf die A. fibularis bzw. A. tibialis posterior implantiert wird („Jumping Graft“). Bei isolierter begrenzter Infektion im Stadium I der Prothese sind die Eröffnung des Abszesses und die Anlage einer Niederdrucktherapie (S. 80) empfehlenswert. Mit diesem Vorgehen können begrenzt infizierte Prothesensegmente zur Einheilung gebracht werden.

10.3.6 Beteiligung beider Leisten

Konventionelle gefäßchirurgische Eingriffe der Beckenetage bei Stenosen/Verschlüssen sind, bedingt durch die rasante Zunahme radiologischer endovaskulärer Revaskularisationsmaßnahmen (PTA + Stent), rückläufig. Im Rahmen von Kombinationseingriffen (Hybrideingriffe) haben dagegen die suprapubischen extraanatomischen Bypassverfahren wie iliakofemorale oder femorofemorale Eingriffe zahlenmäßig zugenommen. Nachteil dieser Verfahren ist jedoch, dass beide Leistenregionen eröffnet werden, so dass bei tiefer Infektion – vor allem in der Frühphase – sowohl die Spender- als auch die Empfängerarterien betroffen sind.

Auch die Ausschaltung von Aortenaneurysmen durch unilaterale Stentprothesen und die Wiederherstellung der kontralateralen Extremitäten mit Hilfe eines femorofemoralen Crossover-Bypasses als Hybridverfahren haben dazu geführt, dass beim Auftreten einer Infektion häufig beide Leistenregionen von der Infektion betroffen sind. Hier hilft nur noch die autogene Rekonstruktion. Nach Explantation der Prothese wird die Anastomose der Spenderarterie mit einer autogenen Patchplastik verschlossen. Die primär verschlossene aortoiliakofemorale Gefäßachse der Empfängerextremität wird retrograd von der Leiste oder nach retroperitonealer Freilegung offen desobliteriert. Zusätzliche erforderliche Arteriotomien werden entweder direkt oder

aus: Zühlke u.a., Septische Gefäßmedizin (ISBN 9783132009813) © 2019 Georg Thieme Verlag KG Stuttgart • New York

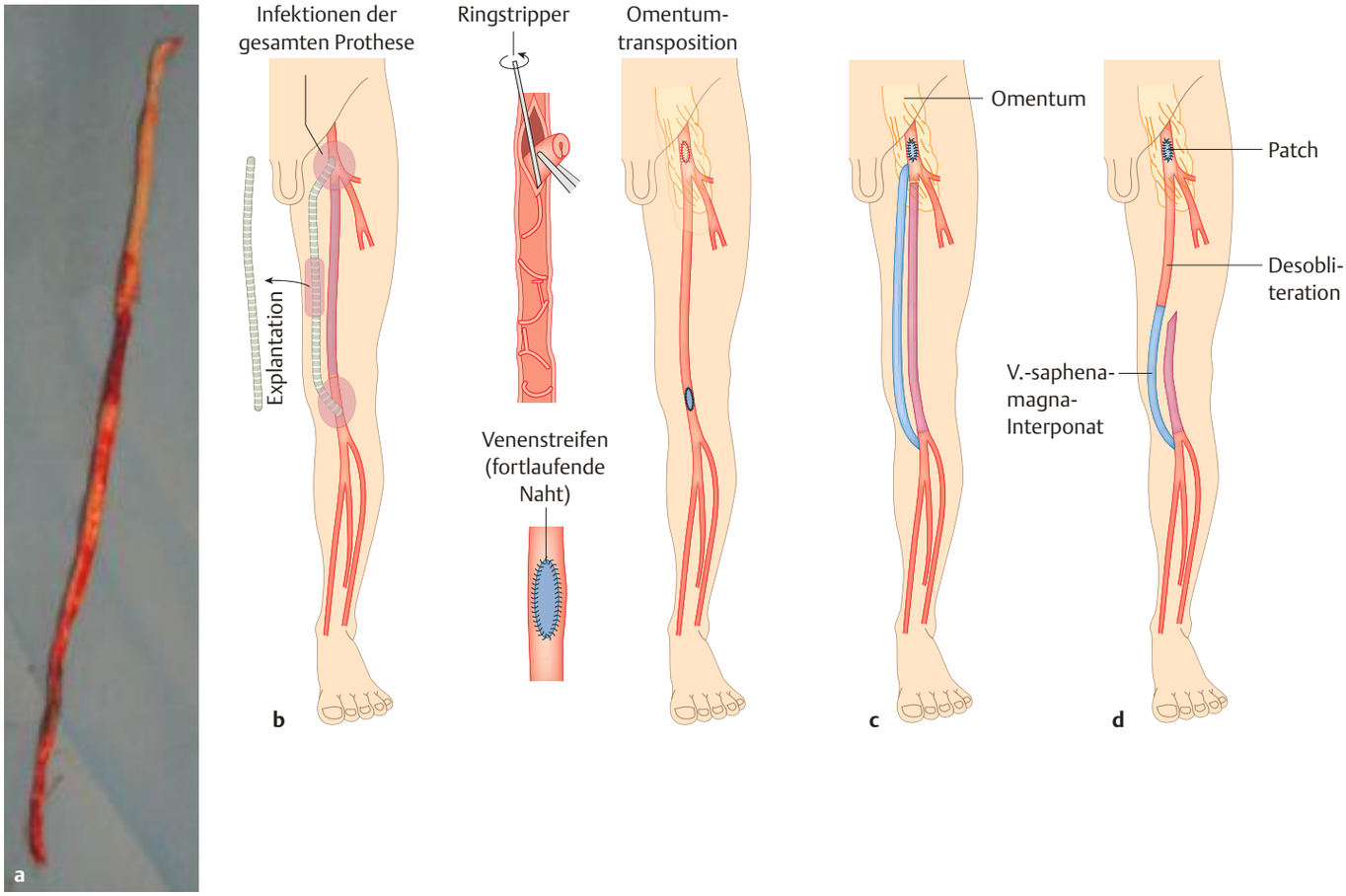

Abb. 10.16 Nach Explantation der gesamten infizierten Prothese wird die A. femoralis superficialis desobliteriert und die Arteriotomie nach Débridement durch eine Venenpatchplastik verschlossen. Zusätzliche biologische Sicherungsoperation in der Leiste.

a Bei Infektion der gesamten Prothese (Stadium III nach Zühlke/Harnoss) werden über einen langen Hautschnitt die gesamte Prothese und die Anastomosen freigelegt. Nach Explantation der infizierten Prothese erfolgt über die verlängerten ehemaligen Anastomosen die halbgeschlossene Desobliteration der A. femoralis superficialis bis zur distalen Anastomose. Bei geeigneter Morphologie lässt sich ein langer Intimazylinder aus der A. femoralis superficialis entfernen. Der Intimazylinder wird transluminal fixiert.

b Die ehemaligen Gefäßanastomosen werden durch Venenpatchplastiken oder bovine Patches verschlossen. In der Leiste wird zusätzlich eine biologische Sicherungsoperation durchgeführt.

c Kann nicht desobliteriert werden, so stellt nach Explantation der infizierten Prothese die V. saphena magna das erfolgversprechendste Bypassmaterial dar.

d Gelenküberschreitend sollte bei Infektionen der A. poplitea im dritten Segment oder in weit peripheren Dimensionen immer die V. saphena magna verwendet werden.

mit Patchplastiken verschlossen. Alternativ kann bei Versagen der Desobliteration ein retroperitonealer aortofemoraler Venenbypass angelegt werden (▶ Abb. 10.4).

10.3.7 Extraanatomischer Bypass

Bei Patienten mit offener femoropoplitealer Gefäßachse, bei denen die aortofemoralen Gefäße nicht rekonstruiert werden können, muss die Peripherie extraanatomisch revaskularisiert werden. Dazu können ein extraanatomischer axillofemoraler bzw. -poplitealer Bypass, ein Obturator- oder ein lateraler iliakopoplitealer Bypass angelegt werden, um die infizierte Leiste weiträumig zu umgehen. Ein retrograder Profundaeinstrom über eine offene A. femoralis superficialis sollte durch entsprechende Rotationsplastiken der A. femoralis communis stets erhalten werden (siehe Kap. 11.1).

10.3.8 In-situ-Rekonstruktion mit Hilfe der V. femoralis communis

Eine weitere Technik, eine infizierte femoropopliteale Prothese im I. bis II. Poplitealsegment autogen zu sanieren, stellt der In-situ-Bypass mit Hilfe der V. femoralis superficialis dar. Diese operative Möglichkeit ist bislang noch nicht beschrieben worden und vor allem in der Früh- und Spätinfektion im Stadium II und III nach Zühlke/Harnoss anwendbar. Diese Stadien erfordern die Explantation der gesamten infizierten Prothese.

Nach Abwaschen und Abdeckung der gesamten betroffenen Extremität wird unter Einbeziehung der distalen und proximalen Wunde bzw. Narbe ein langer medialer Hautschnitt wie zur Entnahme der V. femoralis superficialis angelegt. Über diesen Hautschnitt werden die infizierte Prothese, das Implantatlager und die Anastomosenregionen freigelegt. Bei perfundierter Prothese wird ein exzessives Débridement durchgeführt. Nach Nekrekto-

aus: Zühlke u.a., Septische Gefäßmedizin (ISBN 9783132009813) © 2019 Georg Thieme Verlag KG Stuttgart • New York

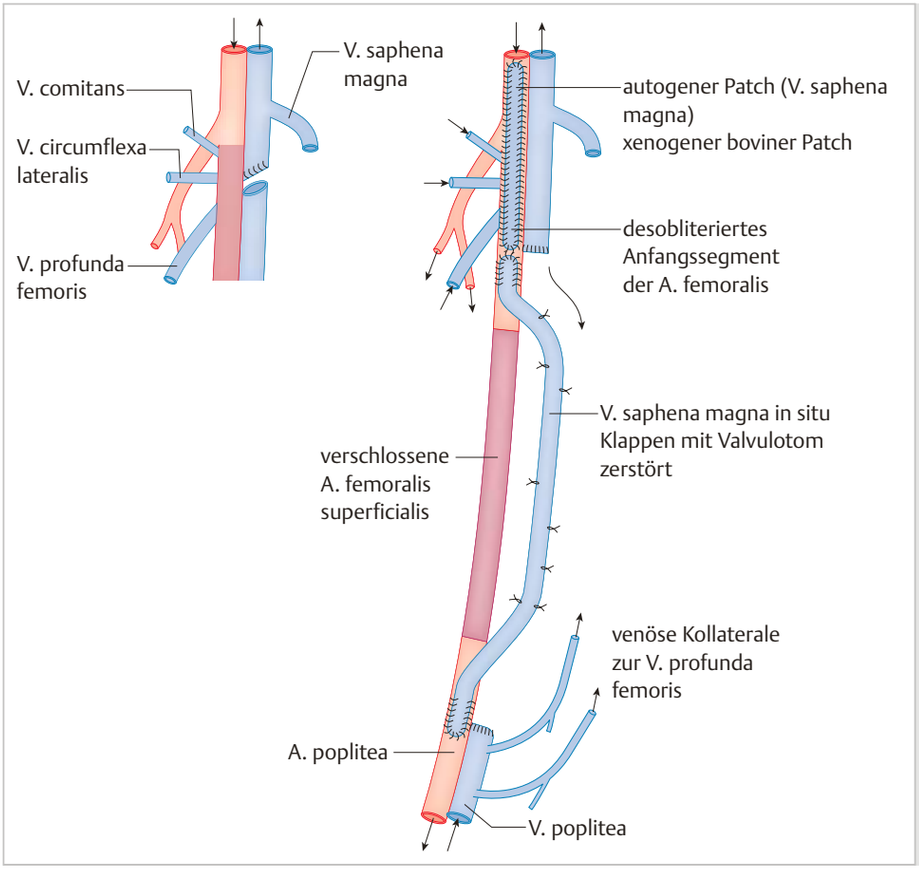

Abb. 10.17 Rekonstruktion der verschlossenen A. femoralis superficialis durch In-situ-Rekonstruktion mit Hilfe der V. femoralis superficialis. Die Venenklappen müssen analog wie beim In-situ-Bypass der V. saphena magna mit dem Valvulotom zerstört werden. Die zuführenden Venenäste werden mit Metallclips verschlossen und die Vene mit der A. femoralis superficialis und der A. poplitea konnektiert.

mie liegt die Anatomie blank, so dass die Freilegung der V. femoralis superficialis technisch einfach erfolgen kann. Die einmündenden Seitenäste werden mit Metallclips venennah verschlossen (▶ Abb. 10.17). Unter Vollheparinisierung erfolgt die Explantation der Kunststoffprothese. Es erfolgt die offene oder halboffene Desobliteration der Anfangsstrecke der A. femoralis superficialis und der A. poplitea über die Arteriotomien der ehemaligen Anastomosen. Die Intimalefzen werden fixiert. Anschließend wird die V. femoralis superficialis direkt vor der Einmündung der V. profunda femoris dekonnektiert.

Die V. femoralis superficialis wird vor der Einmündung der V. profunda femoris verschlossen, ohne dass ein Blindsack entsteht. Anschließend wird die V. femoralis superficialis im Adduktorenkanal bis unterhalb der distalen Anastomose freipräpariert, ausgeklemmt, durchtrennt und nach peripher verschlossen. Mit dem Valvulotum werden die Venenklappen zerstört. Anschließend erfolgen proximal und distal *End-zu-Seit*-Anastomosen. Defekte in den Arterien werden mit Venenstreifen oder einem bovinen Patch verschlossen. Eine Anastomosenversiegelung mit TachoSil und die Einlage eines Kollagenantibiotikaschwammes sowie Redondrainagen sind obligatorisch. Mit dieser Technik wird die ohnehin entstehende Wundfläche, die zur Explantation der infizierten Gefäßrekonstruktion entstanden ist, nicht wesentlich vergrößert.

10.4 Andere Infektionslokalisationen

In jeder Gefäßprovinz, in der eine infizierte Arterie reseziert und ersetzt werden muss, stellt die autogene Rekonstruktion eine effiziente Möglichkeit dar, die Infektion zur Ausheilung zu bringen. Die Verwendung der V. saphena magna als Interponat oder Patch in Kombination mit chirurgischer Desobliteration bzw. mit endovaskulären Arteriektomieverfahren ist bereits aufgrund der niedrigen Infektquote eine Prophylaxe per se im Rahmen der Primärversorgung.

10.4.1 A. carotis communis und A. carotis interna

Auch bei seltenen Infektionen der A. carotis communis und A. carotis interna nach konventioneller Operation, nach PTA plus Stent, nach onkologischer Resektion mit nachfolgender Infektion oder nach Trauma muss das infizierte bzw. traumatisierte Segment reseziert und autogen ersetzt werden, damit die Gefäßachse erhalten bleibt. Die alleinige Ligatur führt im hohen Maße zu einem neurologischen Defizit und bei einem Teil der Patienten zum Tode. Das Offenhalten der infizierten A. carotis interna mit Hilfe eines Veneninterponates stellt nicht nur in der Infektion, sondern auch bei Gefäßverletzungen ein Verfahren dar, das bereits von mehreren Autoren erfolgreich durchgeführt wurde und ein neurologisches Defizit verhindert [11], [33], [42].

aus: Zühlke u.a., Septische Gefäßmedizin (ISBN 9783132009813) © 2019 Georg Thieme Verlag KG Stuttgart • New York

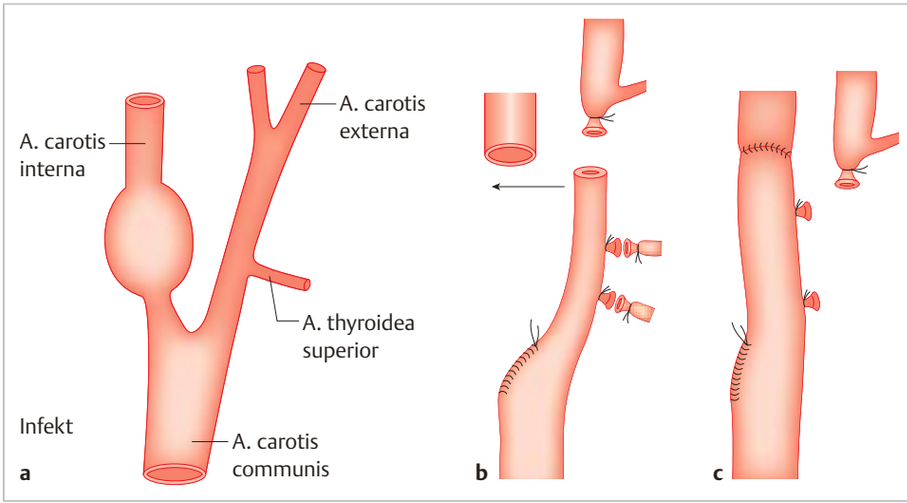

Abb. 10.18 Ein begrenzt infiziertes Gefäßsegment der A. carotis interna wird exstirpiert und mit Hilfe eines Venensegmentes oder der freipräparierten A. carotis externa rekonstruiert. **a** Ausgangssituation. **b** Die abgehenden Äste der A. carotis externa werden einschließlich der Vasa sternocleidomastoidea abgetrennt, so dass die A. carotis externa und der N. hypoglossus gut zu mobilisieren sind. **c** Die abgesetzte A. carotis externa wird auf die A. carotis interna rotiert und anastomosiert.

Im Bereich der A. carotis interna kann zusätzlich mit Hilfe der A. carotis externa eine Rekonstruktion durchgeführt werden. Eine begrenzte Infektion mit oder ohne Ruptur kann sich bei einem mykotischen Aneurysma, durch eine Strahlennekrose oder durch eine penetrierende Gefäßverletzung entwickeln. Bei diesem Vorgehen werden die A. thyreoidea superior und die ersten abgehenden Äste der A. carotis externa freipräpariert, so dass nach Absetzen der infizierten A. carotis interna der Defekt mit Hilfe der A. carotis externa überbrückt werden kann (▶ Abb. 10.18).

Auch bei primärer Infektion in anderen Lokalisationen sowie bei infizierten Dialyseshunts muss nach Resektion des infizierten Gefäßsegmentes (inklusive eventuell vorhandener Stents) ein Austausch mit Vene erfolgen.

10.4.2 Intestinalarterien

Im Bereich der Intestinalarterien mit einer durch Infektion bedingten Arrosionsblutung der A. hepatica communis oder A. mesenterica superior – z. B. bei hämorrhagisch nekrotisierter Pankreatitis – wird entweder autogen ein Segment der V. saphena magna interponiert oder mit Hilfe einer Transposition der A. lienalis auf die A. hepatica eine Revaskularisation der Leberarterie erzielt (▶ Abb. 10.19). Eine Milzexstirpation ist dazu unumgänglich.

Bei Darmresektion und notwendiger Revaskularisation der A. mesenterica superior oder V. portae mit hoher bakterieller Kontamination sollte ebenfalls autogenes Ersatzmaterial verwendet werden (▶ Abb. 10.20). Vor allem nach Darmresektion bei akuter mesenterialer Ischämie kann nicht nur über die A. mesenterica superior, sondern auch über andere großkalibrige Arterien, z. B. die A. ileocolica, das Versorgungsgebiet der Mesenterialarterien *schnell retrograd revaskularisiert* werden, ohne den zentralen Stamm der A. mesenterica superior selbst freizulegen (▶ Abb. 10.21).

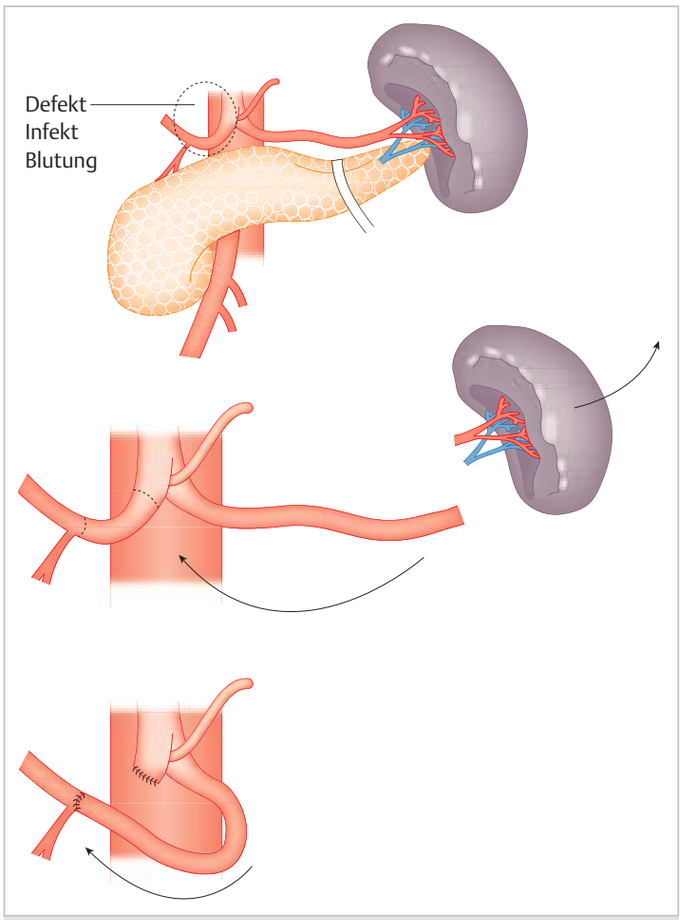

Abb. 10.19 Bei Defekt der A. hepatica communis kann die A. lienalis freipräpariert und auf die A. hepatica rotiert werden. Die Milz entfällt dabei zwangsläufig.

aus: Zühlke u.a., Septische Gefäßmedizin (ISBN 9783132009813) © 2019 Georg Thieme Verlag KG Stuttgart • New York

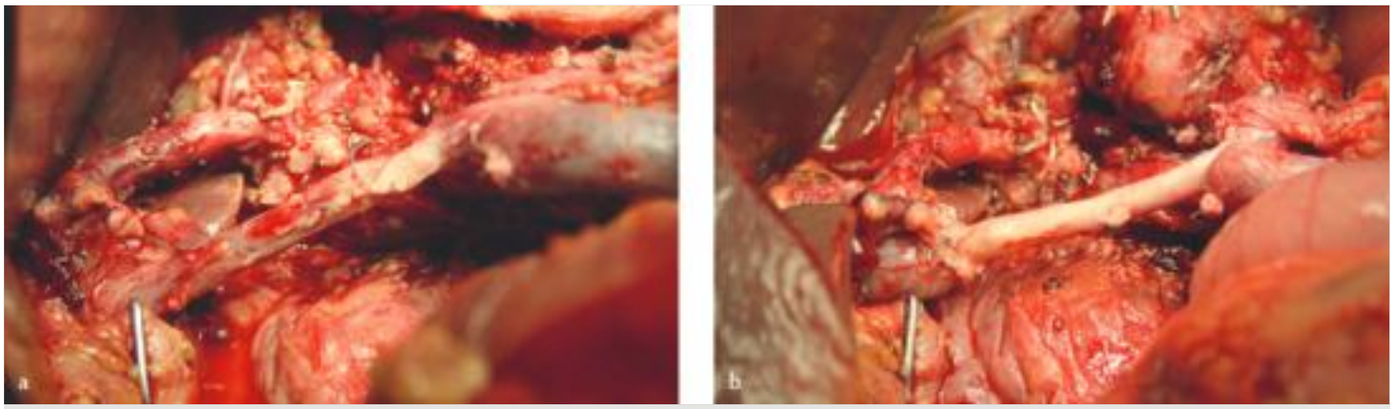

Abb. 10.20 Auch nach ausgedehnter viszeroonkologischer Resektion mit Öffnung der Darmlumen muss davon ausgegangen werden, dass das Operationsfeld kontaminiert ist. Auch in dieser Situation ist autogenes Material die erste Wahl. Hier Ersatz der V. portae bei Infiltration durch ein Pankreaskarzinom: Ersatz durch ein V.-saphena-magna-Segment.
a Freilegung der stenosierten V. portae mit langstreckiger Infiltration eines Pankreaskarzinoms.
b Resektion der tumorinfiltrierten Vene und Rekonstruktion durch Interposition eines Venensegmentes. Nahtmaterial: 6–0 Maxon.

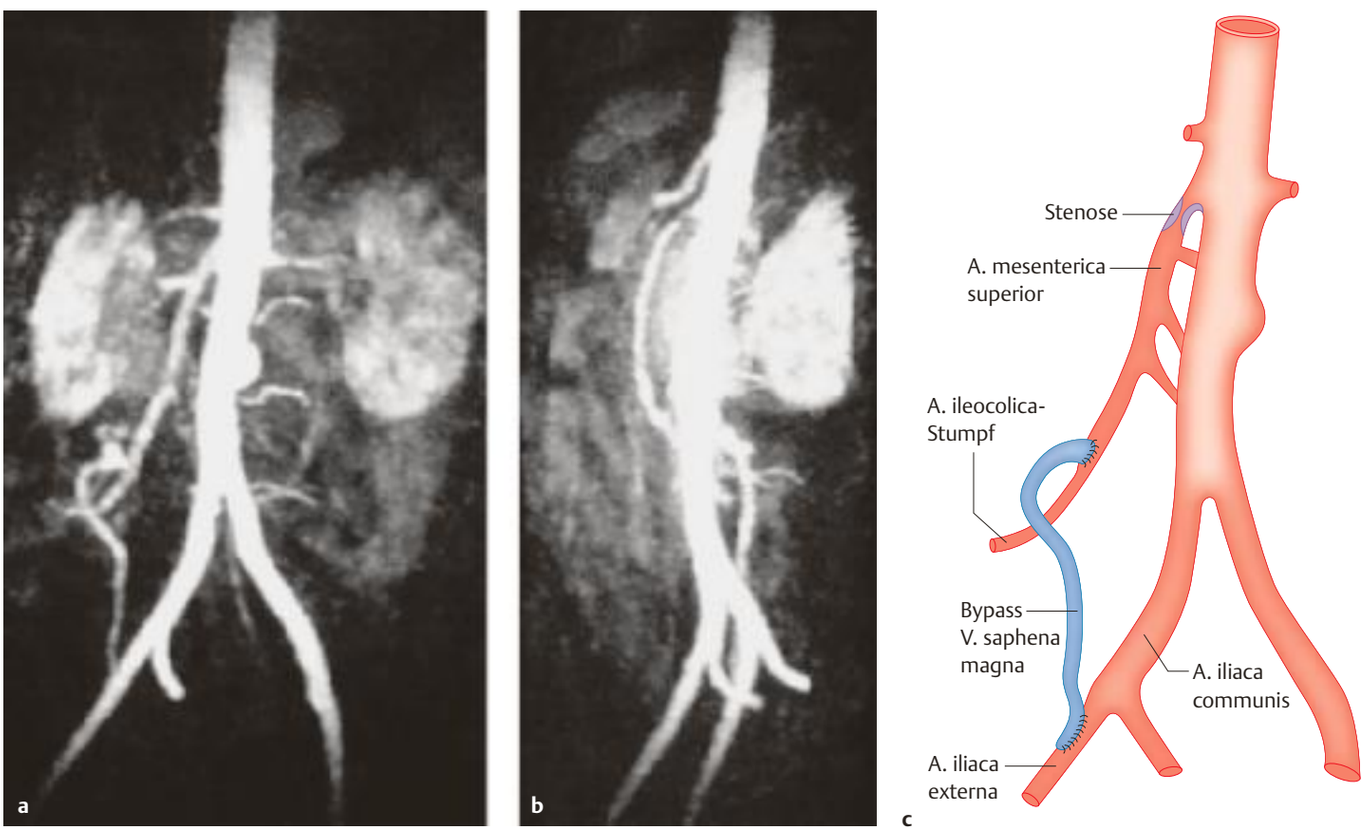

Abb. 10.21 Venenbypass zwischen A. iliaca externa und A. ileocolica bei mesenterialer Ischämie und Ileozäkalresektion bei Durchwanderungsperitonitis. Gute retrograde Perfusion des Stromgebiets der A. mesenterica superior.
a Postoperative Angiografie. Im ventrodorsalen Strahlengang Darstellung des Venenbypasses zwischen A. iliaca externa und Stumpf der A. ileocolica bei hochgradiger Stenosierung der zentralen A. mesenterica superior.
b Postoperative Angiografie. Darstellung der Gefäßrekostruktion im seitlichen Strahlengang.
c Grafische Darstellung des postoperativen Situs.

aus: Zühlke u.a., Septische Gefäßmedizin (ISBN 9783132009813) © 2019 Georg Thieme Verlag KG Stuttgart • New York

10.5 Literatur

[1] Ali AT, Modrall JG, Hocking J et al. Long-term results of the treatment of aortic graft infection by in situ replacement with femoral popliteal vein grafts. J Vasc Surg 2009; 50 (1): 30–39

[2] Antonios VS, Noel AA, Steckelberg JM et al. Prosthetic vascular graft infection: a risk factor analysis using a case-control study. J Infect 2006; 53 (1): 49–55

[3] Armstrong PA, Back MR, Wilson JS et al. Improved outcomes in the recent management of secondary aortoenteric fistula. J Vasc Surg 2005; 42 (4): 660–666

[4] Beck AW, Murphy EH, Hocking JA et al. Aortic reconstruction with femoral-popliteal vein: graft stenosis incidence; risk and reintervention. J Vasc Surg 2008; 47 (1): 36–44

[5] Clagett GP, Bowers Bl, Lopez-Viego MA et al. Creation of a neo-aortoiliac system from lower extremity deep and superficial veins. Ann Surg 1993; 218: 239–248

[6] Clagett GP, Valentine RJ, Hagino RT. Autogenous aortoiliac/femoral reconstruction from superficial femoral-popliteal veins: feasibility and durability. J Vasc Surg 1997; 25: 255–270

[7] D'Addato M, Ali A, Timaran C et al. Femoral bypass with femoral popliteal vein. J Vasc Surg 2005; 42: 35–39

[8] Daenens K, Fourneau I, Nevelsteen A. Ten-year experience in autogenous reconstruction with the femoral vein in the treatment of aortofemoral prostethic infection. Eur J Vasc Endovasc Surg 2003; 25: 240–245

[9] Dorweiler B, Neuanfang A, Chaban R et al. Use and durability of femoral vein for autologous reconstruction with infection of the aortoiliofemoral axis. J Vasg Surg 2014; 59: 675–683

[10] Dosluoglu HH, Schimpf DK, Schultz R et al. Preservation of infected and exposed vascular grafts using vacuum assisted closure without muscle flap covergage. J Vasc Surg 2005; 42 (5): 989–992

[11] Ehrenfeld WK, Wilbur BG, Olcott CN IV et al. Autogenous tissue reconstruction in management of infected prosthetic grafts. Surgery 1979; 85: 82–92

[12] Ehsan O, Gibbons CP. A 10-year experience of using femoro-popliteral vein for re-vascularisation in graft and arterial infections. Eur J Vasc Endovasc Surg 2009; 38 (2): 188–190

[13] Goldstein KA, Veith FJ, Ohki T et al. Femoral artery to prosthetic graft anastomotic dehiscence owing to infection: successful treatment with arterial reconstruction and limb salvage. Vascular 2005; 13 (6): 355–357

[14] Harnoss B-M, Zühlke H, Häring R, Rodloff A. Spezielle Infektionsprophylaxe in der Gefäßchirurgie. In: Häring R, Hrsg. Infektionsverhütung in der Chirurgie. Berlin: Blackwell; 1991: 390–397

[15] Heinola I, Kantonen I, Jaroma M et al. Treatment of aortic prosthesis infections by graft removal and in situ replacement with autologous femoral veins and fascial strengthening. Eur J Vasc Endovasc Surg 2016; 51: 232–239

[16] Holdsworth J. Treatment of infective and potentially infective complications of vascular bypass grafting using gentamicin with collagen sponge. Ann R Coll Surg Engl 1999; 81: 166–170

[17] Kieffer E, Bahnini A, Koskas F et al. In situ allograft replacement of infected infrarenal aortic prosthetic grafts: results in forty-three patients. J Vasc Surg 1993; 17: 349–356

[18] Kiricuta I. Le traitement des radio-necroses des plis de flexion (axillaires, inguinaux, cervicaux) ä Faide du grand epiploon grell avec lambeaux dermoepidermiques. Ann Chir Plast 1973; 18: 65–73

[19] Koshiko S, Sasajima T, Muraki S et al. Limitations in the use of rifampicin-gelantin grafts against virulent organisms. J Vasc Surg 2002; 35 (4): 823–824

[20] Lorentzen JE, Nielsen OM. Treatment of the paninfected aortobifemoral prosthesis. An alternative method using autogenous great saphenous veins. Acta Chir Scand 1987; 538: 87–89

[21] Meyer T, Schweiger H, Lang W. Extraanatomic bypass in the treatment of prosthetric vascular graft infection manifesting in the groin. Vasa 1999; 28: 283–288

[22] Neufang A, Savvidis S. Technik und Morbidität der Entnahme der V. femoralis superficialis. Gefässchirurgie 2016; 21: 151–163

[23] Nevelsteen A, Lacroix H, Suy R. The superficial femoral vein as autogenous conduit in the treatment of prosthetic arterial infection. Ann Vasc Surg 1993; 7: 556–560

[24] Nevelsteen A. Lacroix H, Suy R. Autogenous reconstruction with the lower extremity deep veins: an alternative treatment of prosthetic infection after reconstructive surgery for arotoiliac disease. J Vasc Surg 1995; 22: 129–134

[25] O'Connor S, Andrew P, Batt M, Becquemin JP. A systematic review and meta-analysis of treatments for aortic graft infection. J Vasc Surg 2006; 44: 38–45

[26] Oderich GS, BowerTC, Cherry KJ Jr et al. Evolution from axillofemoral to in situ prosthetic reconstruction for the treatment of aortic graft infections at a single center. J Vasc Surg 2006; 43 (6): 1166–1174

[27] Okamoto H, Tamenishi A, Matsumura Y et al. Composite vein graft reconstruction for infected descending aortic prosthesis. Ann Thorac Surg 2012; 93: 2061–2063

[28] Olah A, Vogt M, Laske A et al. Axillo-femoral bypass and simultaneous removal of the aorto-femoral vascular infection site: is the procedure safe? Eur J Vasc Surg 1992; 6: 252–254

[29] Perera GB, Fujitani RM, Kubaska SM. Aortic graft infection: update an management and treatment options. Vasc Endovascular Surg 2006; 40 (1): 1–10

[30] Pounds LL, Montes-Walters M, Mayhall CG et al. A dranging pattern of infection after major vascular reconstructions. Vasc Endovascular Surg 2005; 39 (6): 511–517

[31] Quinones-Baldrich WJ, Gelabert HA. Autogenous tissue reconstruction in management of aortoiliofemoral graft infection. Ann Vasc Surg 1990; 4: 223–228

[32] Reid JD, MacDonald PS. Removing the infected aortofemoral graft using a two-stage procedure with a delay between the stages. Ann Vasc Surg 2005; 19 (6): 862–867

[33] Reilly LM, Altmau H, Lusby RJ et al. Late results following surgical management of vascular graft infection. J Vasc Surg 1984; 1: 36–44

[34] Reilly LM, Ehrenfeld WK, Stoney RJ. Delayed aortic prosthetic reconstruction after removal of an infected graft. Am J Surg 1984; 148: 234–239

[35] Reilly LM, Stoney RJ, Goldstone J et al. Improved management of aortic graft infection: the influence of Operation sequence and staging. J Vasc Surg 1987; 5: 421–431

[36] Schachtrupp A, Chalabi K, Fischer U et al. Septic endarteritis and fatal iliac wall rupture after endovascular stenting of the common iliac artery. Cardiovasc Surg 1999; 7: 183–186

[37] Schanzer H, Chiang K, Mabrouk M et al. Use of lower extremity deep veins as arterial substitutes: functional status of the donor leg. J Vasc Surg 1991; 14: 624–627

[38] Schulman ML, Badhey MR, Yatco R et al. An 11-year experience with deep leg veins as femoropopliteal bypass grafts. Arch Surg 1986; 121: 1010–1015

[39] Schulman ML, Badhey MR, Yatco R et al. A saphenous alternative: preferential use of superficial femoral and popliteal veins as femoropopliteal bypass grafts. Am J Surg 1986; 152: 231–237

[40] See H, Meyer HR, Jones GE et al. The role of muscle flaps in wound salvage after vascular graft infections: the Emory experience. Plast Reconstr Surg 2006; 117 (4): 1325–1333

[41] Seeger JM. Management of patients with prosthetic vascular graft infection. Am Surg 2000; 66: 166–177

[42] Seeger JM, Wheeler JR, Gregory RT et al. Autogenous graft replacement of infected prosthetic grafts in the femoral position. Surgery 1983; 93 (11): 39–45

[43] Smith ST, Clagett GP. Femoral vein harvest for vascular reconstructions: pitfalls and tips for success. Semin Vasc Surg 2008; 21: 35–40

[44] Stewart A, Eyers P, Earnshaw J. Prevention of infection in arterial reconstruction. Cochrane Database Syst Rev 2006; 19 (3): CD003 073

[45] Swedish-Norwegian Consensus. Antibiotic prophylaxis in surgery: Summary of a Swedish-Norwegian Consensus Conference. Scand J Infect Dis 1998; 30: 547–557

[46] Szilagyi DE, Smith RF, Elliott JP, Vrandecic MP. Infection in arterial reconstruction with synthetic grafts. Ann Surg 1972; 176: 321–333

[47] Taurind M, Rizzo L, Liberatore M et al. Salmonella reinfection manifesting as a fistula between the duodenum and an aortic stump pseudoaneurysm. Int Angiol 2005; 24 (4): 383–386

[48] Taylor MD, Napolitano LM. Methicillin-resistant Staphylococcus aureus infections in vascular surgery: increasing prevalence. Surg Infect 2004; 5 (2): 180–187

[49] Tiesenhausen K, Amann W, Thalhammer M. Die primär bakteriell infizierte Arterie. Chirurg 1999; 70: 1163–1167

[50] Turnipseed WD, Berkoff HA, Detmer DE et al. Arterial graft infections. Delayed v immediate vascular reconstruction. Arch Surg 1983; 118: 410–414

[51] Valentine RJ Harvesting the superficial femoral vein as an autograft. Semin Vasc Surg 2000; 13: 27–31

[52] Vollmar JF. Rekonstruktive Chirurgie der Arterien. 3. Aufl. Stuttgart: Thieme; 1982

aus: Zühlke u.a., Septische Gefäßmedizin (ISBN 9783132009813) © 2019 Georg Thieme Verlag KG Stuttgart • New York

[53] Wack C, Niedermeier H. Die In-situ-Rekonstruktion nach bakterieller Infektion der infrarenalen Aorta. Gefässchirurgie 2003; 8 (4): 317–321
[54] Walker SR, Braithwaite B,Tennant WG et al. Early complications of femoro-femoral crossover bypass grafts after aorta uni-iliac endovascular repair of abdominal aortic aneurysms. J Vasc Surg 1998; 28: 647–650
[55] Wells JK, Hagino RT, Bargmann KM et al. Venous morbidity after superficial femoral-popliteal vein harvest. J Vasc Surg 1999; 29: 282–291
[56] Zühlke H, Harnoss BM, Gallkowski U. Operationstaktik und -technik zur Infektionsverhütung in der Gefäßchirurgie. In: Häring R, Hrsg. Infektionsverhütung in der Chirurgie. Berlin: Blackwell; 1991: 319–329
[57] Zühlke H, Harnoss BM, Lorenz EPM. Septische Gefäßchirurgie. 2. Aufl. Berlin: Blackwell Wissenschafts-Verlag; 1994
[58] Zühlke H, Herrmann G, Lorenz EPM, Harnoss BM. Autogene Rekonstruktion und resorbierbares Nahtmaterial bei tiefer Gefäßinfektion. In: Hepp W, Hrsg. Aktuelle Herausforderung in der Gefäßchirurgie. Darmstadt: Steinkopff; 1991
[59] Zühlke H. Autologe Verfahren zur Therapie von Gefäßinfektionen. Gefässchirurgie 2006; 11: 408–422

aus: Zühlke u.a., Septische Gefäßmedizin (ISBN 9783132009813) © 2019 Georg Thieme Verlag KG Stuttgart • New York

11 Spezielle Therapien in der Infektion

H. Zühlke, Leonie Zühlke

11.1 Extraanatomische Bypassverfahren

Extraanatomische Bypassverfahren sind Gefäßrevaskularisationen, bei denen das orthotope Gefäßbett verlassen und die Prothese ektop – meist in subkutaner Lage – verlegt wird. Die extraanatomischen Rekonstruktionen nehmen in der Gefäßchirurgie eine wichtige Rolle ein, da sie eine Option darstellen, die periphere Hämodynamik von Patienten mit chronischer arterieller Verschlusskrankheit zu verbessern, deren reduzierter Allgemeinzustand wegen fortgeschrittener pulmonaler Erkrankung, Zustand nach Myokardinfarkt und konsumierenden Erkrankungen eine belastende transperitoneale Behandlung nicht zulässt oder limitiert. So sind transthorakale Gefäßrekonstruktionen der supraaortalen Äste mit einer Letalität von 6 % belastet [19]. Die Etablierung der extraanatomischen Rekonstruktionen hat das perioperative Risiko somit auch in dieser Gefäßregion deutlich gesenkt. Bei extraanatomischen Bypassverfahren müssen besondere Vorsichtsmaßnahmen ergriffen werden, da sich die Patienten in einem schlechten Allgemeinzustand befinden und eine Reduktion der immunologischen Abwehrleistung aufweisen, zu Recht erst im Stadium der Infektion [18], [33].

Die Wertigkeit extraanatomischer Bypassverfahren hat jedoch in den letzten 20 Jahren im Rahmen der rekonstruktiven offenen Gefäßchirurgie extrem an Bedeutung verloren. Grund ist die Verdrängung elektiver konventioneller gefäßrekonstruktiver Eingriffe durch endovaskuläre Interventionen die zur Minimierung der Traumatisierung geführt haben. Die rasante Entwicklung neuer Technologien wie Stents, Katheter sowie gecoverter Stentprothesen für alle Gefäßareale und Katheter zur Gefäßmodellierung haben nicht nur die extraanatomischen Bypassverfahren verdrängt. Trotz dieser Entwicklung muss der konventionell operierende Chirurg die extraanatomischen Bypassverfahren kennen, um sie im Extremfall oder in der Infektsituation einsetzen zu können [71].

Indikationen zur Anlage eines extraanatomischen Bypasses:

- Revaskularisation mangeldurchbluteter Extremitäten bei Patienten mit chronischer AVK, bei denen der Allgemeinzustand die In-situ-Rekonstruktion bzw. die orthotope Bypassführung verbietet. Vor allem beim alten und Risikopatienten stellt die Eröffnung von Körperhöhlen (Thorakotomie, transperitoneales Vorgehen) auch unter strengem Monitoring weiterhin eine erhebliche Belastung dar.
- Risikopatienten, bei denen aufgrund einer Fibrose die Gefäßfreilegung erschwert und die perivaskuläre Durchblutungssituation verringert ist. Nach multiplen Voroperationen und ausgedehnter Strahlenfibrose kann ebenfalls extraanatomisch revaskularisiert werden.
- Erhöhtes Infektionsrisiko mit ausgedehnten Weichteilverletzungen und massiver Bakterienkontamination mit simultaner Gefäßverletzung.
- Einsatz zur Sanierung einer infizierten Gefäßrekonstruktion.

Im Jahr 2018 muss konstatiert werden, dass die Bedeutung extraanatomischer Bypassverfahren auch im Rahmen der septischen Gefäßchirurgie drastisch abgenommen hat. Orthotope Rekonstruktionen durch In-situ-Replacement mit autogenen, alloplastischen, allogenen und xenogenen Materialien haben sich weiterentwickelt und zu befriedigenden klinischen Ergebnissen geführt, so dass die extraanatomischen Bypassverfahren in den Hintergrund getreten sind und als Ultima-Ratio-Verfahren angesehen werden müssen. So hat u. a. der Subklavia-Subklavia-Bypass zur Umgehung des Verschlusses der linksseitigen A. subclavia bei Subclavian-Steal-Syndrom extrem durch Einsatz der interventionellen Techniken an Bedeutung verloren und ist heute nur noch eine Rarität.

Trotzdem sind die extraanatomischen Gefäßrekonstruktionen von besonderer Bedeutung und für Revisionsoperationen unentbehrlich. Mit ihnen können infizierte Gefäßsegmente und Areale weiterhin umgangen werden. Bei der Anlage von extraanatomischen Bypässen ist der Fantasie des Chirurgen keine Grenze gesetzt. Es muss jedoch beachtet werden, dass die neu implantierte Prothese das infizierte Areal nicht tangieren darf, da die Gefahr einer erneuten Infektion besteht [2], [56], [57], [66].

Der Einsatz extraanatomischer Bypassverfahren und das operativ-taktische Vorgehen zur Infektsanierung richten sich nach dem betroffenen Gefäßsegment, der Gefäßmorphologie und der Ausdehnung der Infektion (▶ Abb. 11.1).

11.1.1 Umgehung der Subklavia-Axillar-Region

Die Axillargrube stellt in besonderen Fällen eine Problemregion dar. Bei Patientinnen mit Mammakarzinom und Axilladissektion mit nachfolgender Radiatio können Strahlenfibrosen und Ulzerationen auftreten, die eine extraanatomische Umgehung dieser Region erfordern. Aber auch diese Komplikationen haben sich durch eine differenzierte Strahlentherapie und neue Technologien reduziert.

Die Axilla kann durch einen kranial angelegten Bypass umgangen werden. Eingesetzt werden hier ringverstärkte, infektresistente Dacronprothesen. Die Prothesen werden zentral an die A. carotis communis oder falls erforderlich an die kontralaterale A. axillaris bzw. A. subclavia angeschlossen (▶ Abb. 11.2).

Der Abstrom wird über die A. brachialis im mittleren Drittel der betroffenen Extremität gewährleistet, wo sich die Arterie problemlos im Sulcus bicipitalis freilegen lässt. Das Nahtmaterial hat die Fadenstärke 5–0 und ist nichtresorbierbar. Der axilloaxilläre Bypass war zuerst von Myers 1971 als Alternative zur Desobliteration bzw. als Bypass einer Stenose oder Verschluss der A. subclavia empfohlen worden [54].

Der Subklavia-Subklavia-Bypass wurde von Finkelstein 1972 beschrieben, ist aber im Gegensatz zum axilloaxillären bzw. Axillo-brachialis-Bypass technisch anspruchsvoller.

aus: Zühlke u.a., Septische Gefäßmedizin (ISBN 9783132009813) © 2019 Georg Thieme Verlag KG Stuttgart • New York

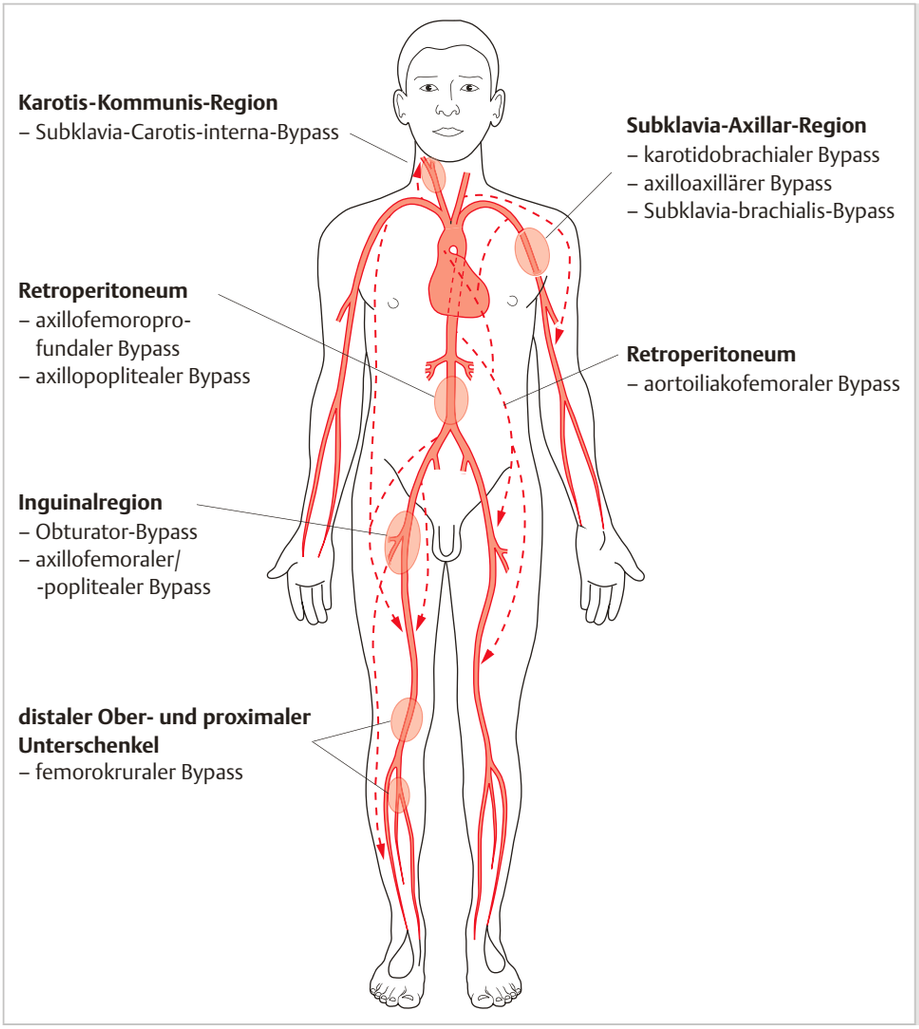

Abb. 11.1 Spektrum der extraanatomischen Bypassverfahren zur Umgehung infizierter und nicht mehr gefäßrekonstruktionsfähiger Areale.

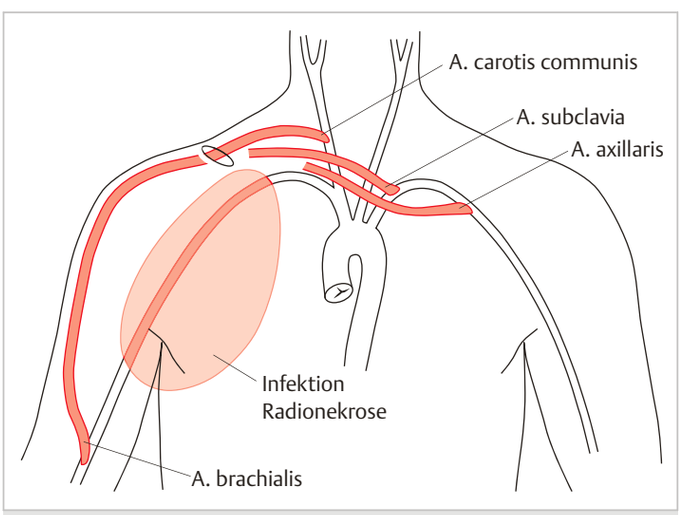

Abb. 11.2 Die infizierte A. axillaris in der Axillaregion kann durch einen kranial verlegten karotidobrachialen Bypass umgangen werden. Als Spendergefäß können auch die A. carotis, A. subclavia oder A. axillaris der kontralateralen Seite verwendet werden.

11.1.2 Umgehung des Retroperitoneums

Die infrarenale Aortenregion lässt sich bei komplettem Verschluss bzw. zur Umgehung einer infizierten retroperitonealen Infektion durch den axillo(bi)femoralen Bypass oder axillomonofemoralen Bypass in Kombination mit einem femorofemoralen Bypass überbrücken. Daneben kann die Aorta in den verschiedenen Etagen als Spendergefäß verwendet werden, wobei die Prothesen retroperitoneal oder in der vorderen Bauchwand zur Leistenregion geführt werden.

Axillofemoraler Bypass

Historie

1959 resezierte Lewis ein abdominales Aortenaneurysma und konnte bei einem simultan vorliegenden dissezierenden thorakalen Aortenaneurysma keine proximale aortale Anastomose durchführen. Aus diesem Grund legte er eine Anastomose zwischen einer Nylonprothese und der linken A. subclavia an. Die Prothese führte er über die Thoraxwand ins Abdomen und etablierte hier eine End-zu-End-Anastomose mit einer allogenen Bifurkationsprothese. Durch diesen Eingriff konnte zum ersten Mal demonstriert werden, dass sich die supraaortalen Äste ohne Ge-

aus: Zühlke u.a., Septische Gefäßmedizin (ISBN 9783132009813) © 2019 Georg Thieme Verlag KG Stuttgart • New York

fahr für die obere Extremität als Spenderarterie für die unteren Extremitäten eignen.

1962 führten gleichzeitig Louw in Südafrika sowie Blaisdell und Hall in den USA einen axillofemoralen Bypass durch. Louw verwendete für die extraanatomische Umgehung die V. saphena magna, Blaisdell eine Dacronprothese. Bilaterale axillofemorale Bypässe wurden ebenfalls von Blaisdell 1984 zur Revaskularisation ischämischer Extremitäten nach Explantation infizierter Aortenprothesen angelegt. Veith 1981 umging die infizierte Leistenregion axillopopliteal mit Hilfe einer PTFE-Prothese.

Technik

Die Technik zur Anlage eines axillofemoralen bzw. axillobifemoralen Bypasses ist heute standardisiert. Spenderarterie ist die rechte A. axillaris, da die linke A. subclavia häufiger durch Arteriosklerose stenosiert ist. Als Implantate finden ring- oder spiralverstärkte silberbeschichtete oder silberbedampfte 8-mm-Dacron-Doppelveloursprothesen Verwendung. Zur Anlage der Anastomose werden alle abgehenden Arterien der A. axillaris großzügig freigelegt und abgetrennt. Damit lässt sich eine Mobilisation quasi auf Hautniveau erzielen. Das Hervorluxieren wird durch gewinkelte Gefäßklemmen erleichtert. Die zentrale Anastomose erfolgt vor dem durchtrennten M. pectoralis minor. In die Vorderwand der Arterie wird ein ovales Fenster geschnitten und die Hinterwand der Anastomose transluminal genäht (▶ Abb. 11.3).

Nach Freilegung der Femoralisgabel über einen Leistenlängsschnitt wird die Prothese über zwei Hilfsschnitte an der lateralen Thoraxwand nach kaudal gezogen und hier je nach Gefäßmorphologie an die A. femoralis communis bzw. A. profunda femoris oder weiter distal an die A. femoralis superficialis oder poplitea angeschlossen (▶ Abb. 11.4).

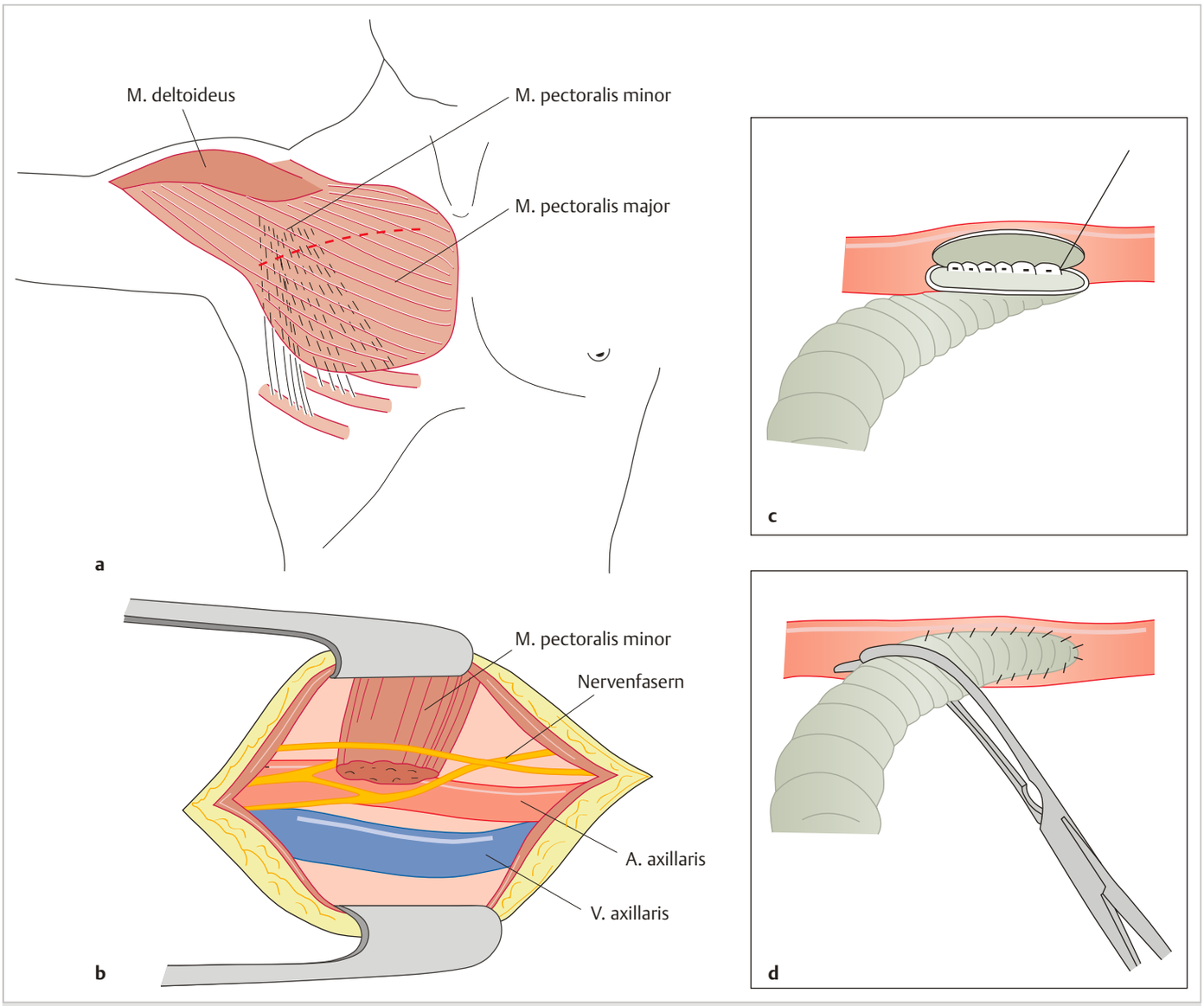

Abb. 11.3 Die A. axillaris wird über einen bogenförmigen Hautschnitt kaudal der Klavikula freigelegt (**a**). Die Durchtrennung des M. pectoralis minor und die Abtrennung der Äste der A. axillaris erleichtern erheblich die Mobilisation und das Anheben der Arterie (**b**). Zur Erleichterung der Anastomosierung wird die Hinterwand transluminal angelegt. Im Bereich der Anastomose wird ein Teil der Arterienwand exzidiert (**c**). Die Anastomose zwischen Bypass und Spendergefäß muss in einem hämodynamisch günstigen Winkel durch Zurechtschneiden der Prothese angelegt werden (**d**).

aus: Zühlke u.a., Septische Gefäßmedizin (ISBN 9783132009813) © 2019 Georg Thieme Verlag KG Stuttgart • New York