3.2 Apikale Position des Schallkopfes

Auf Höhe des linken 5. Interkostalraumes (wo manchmal die Herzspitze getastet werden kann) erfolgt die Positionierung des Schallkopfes (Abb. 3.**7**). Die Markierung wird nach lateral ausgerichtet.

Auf der rechten Bildhälfte kommt das linke Herz zur Darstellung. Je nach Angulierung kann zusätzlich zu den Ventrikeln und Vorhöfen auch die Aortenklappe mit Teilen der Aorta ascendens echokardiografisch dargestellt werden, welche sich als „5. Kammer" in der Nomenklatur dieses Schnittes niederschlägt.

- apikaler 4-Kammer-Blick *4Ch*
- apikaler 5-Kammer-Blick *5Ch*

aus: Kefalianakis u. a., Transthorakale Echokardiografie (ISBN 9783131542816) © 2011 Georg Thieme Verlag KG

Apikaler Kammerblick *(4Ch/5Ch)* (Abb.3.7) Durch Kippbewegungen kann die optimalste Schnittebene empirisch detektiert werden.

Abb. 3.**7 a**

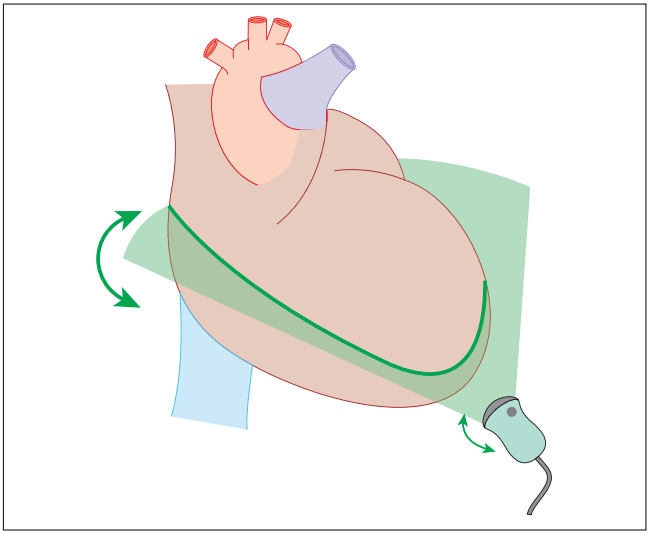

Abb. 3.**7 b**

aus: Kefalianakis u. a., Transthorakale Echokardiografie (ISBN 9783131542816) © 2011 Georg Thieme Verlag KG

Apikaler 4-Kammer-Blick *4Ch* (Abb. 3.8) Dieser Schnitt eignet sich insbesondere zur Größeneinschätzung der kardialen Abschnitte, zur Funktionsprüfung von Mitral- und Trikuspidalklappe und zur Abschätzung der linksventrikulären Funktion.

Linker Ventrikel **LV**
Rechter Ventrikel **RV**
Linker Vorhof **LA**
Rechter Vorhof **RA**
Mitralklappe **MK**
Trikuspidalklappe **TK**

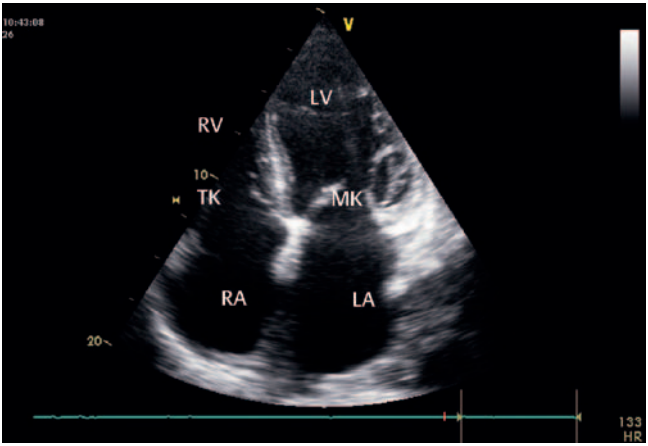

Abb. 3.**8**

aus: Kefalianakis u. a., Transthorakale Echokardiografie (ISBN 9783131542816) © 2011 Georg Thieme Verlag KG