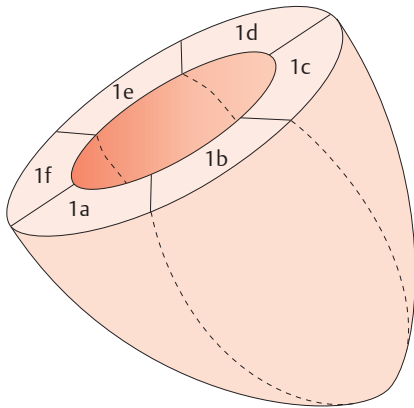
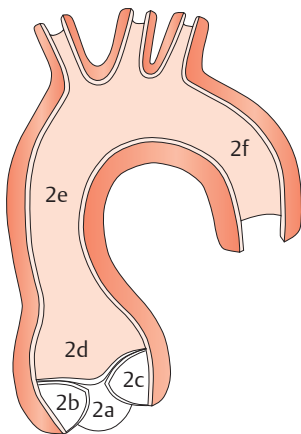


### linker Ventrikel



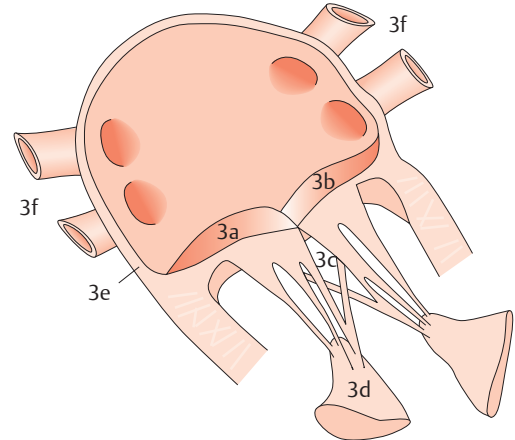
- |                 |              |
|-----------------|--------------|
| 1a anteroseptal | 1d posterior |
| 1b anterior     | 1e inferior  |
| 1c lateral      | 1f septal    |

### Aorta



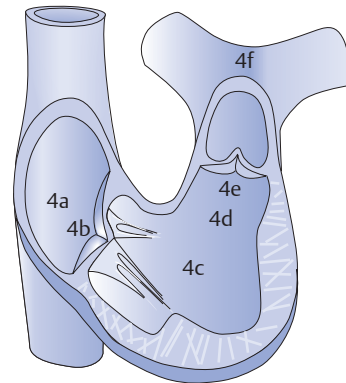
- |                                |                     |
|--------------------------------|---------------------|
| 2a nichtkoronare Aortenklappe  | 2d Aortenbulbus     |
| 2b rechtskoronare Aortenklappe | 2e Aorta ascendens  |
| 2c linkskoronare Aortenklappe  | 2f Aorta descendens |

### linker Vorhof & Mitralklappe



- |                         |                   |
|-------------------------|-------------------|
| 3a vorderes Mitralsegel | 3d Papillarmuskel |
| 3b hinteres Mitralsegel | 3e Septum         |
| 3c Sehnenfäden          | 3f Lungenvenen    |

### rechtes Herz



- |                      |                                    |
|----------------------|------------------------------------|
| 4a Vorhof            | 4d rechtsventrikuläre Ausflussbahn |
| 4b Trikuspidalklappe | 4e Pulmonalklappe                  |
| 4c Ventrikel         | 4f Pulmonalarterie                 |



**Übersichtliche Darstellung der Echokardiografie-relevanten Herzstrukturen als praktisches Lesezeichen!**  
Einfach das Lesezeichen den Grafiken gegenüberlegen. Die Bildbeschriftung auf dem Lesezeichen bezieht sich auf die Ziffern in den Abbildungen im Buch.