Behrbohm , Funktionell-ästhetische Chirurgie der Nase, (ISBN 3131311614) © 2003 Georg Thieme Verlag

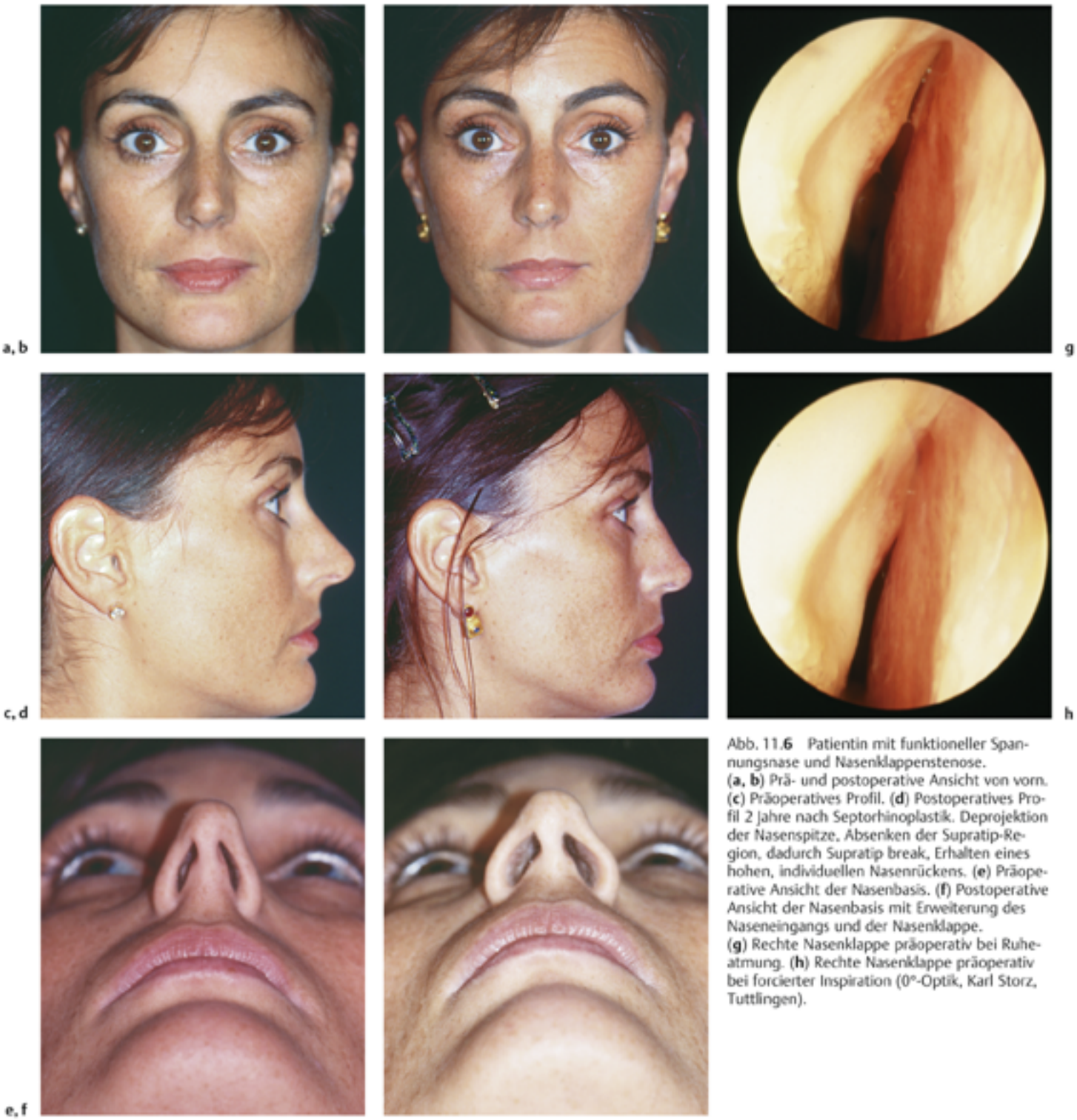

Abb. 11.6 Patientin mit funktioneller Spannungsnase und Nasenklappenstenose. (**a, b**) Prä- und postoperative Ansicht von vorn. (**c**) Präoperatives Profil. (**d**) Postoperatives Profil 2 Jahre nach Septorhinoplastik. Deprojektion der Nasenspitze, Absenken der Supratip-Region, dadurch Supratip break, Erhalten eines hohen, individuellen Nasenrückens. (**e**) Präoperative Ansicht der Nasenbasis. (**f**) Postoperative Ansicht der Nasenbasis mit Erweiterung des Naseneingangs und der Nasenklappe. (**g**) Rechte Nasenklappe präoperativ bei Ruheatmung. (**h**) Rechte Nasenklappe präoperativ bei forcierter Inspiration (0°-Optik, Karl Storz, Tuttlingen).

Ästhetische Indikationen

Die funktionelle Spannungsnase wird durch eine Hyperplasie des Septumknorpels charakterisiert. Typischerweise ist dieser in dorsobasaler Richtung zu lang und führt zu einer Aufrichtung der Dreiecksknorpel und des knorpeligen Nasenrückens. Der knorpelige Nasenrücken ist typischerweise konvex oder kann in einen knorpeligen Höcker übergehen, der sich im Rhinion knöchern fortsetzt. Je nach Größe des Höckers wird der Nasofrontalwinkel verkleinert. Nicht selten sind die Hyperplasien der einzelnen Knorpel auch mit einem vergrößerten Längenwachstum verbunden, was zum Eindruck der Langnase führt.

Je nach anatomischer Situation entstehen bei der funktionellen Spannungsnase typische Veränderungen der Supratip-Tipregion. Der Supratip point wandert auf das Niveau der Tip defining points. Die Spitze verliert an Definition (siehe Abb. 11.5).