Bemerkungen

Typische Veränderungen für einen **linksanterioren Hemiblock**: über –30 ° hinaus gedrehte Herzachse, bis V_6 durchgehende große S-Zacken, langsamer R-Zuwachs in den BWA, deutlich nach links verschobene R/S-Umschlagszone.

Zum linksanterioren Hemiblock gehören keine Erregungsrückbildungsstörungen. Liegen diese vor, so handelt es sich um eine gesonderte Störung.

Ein positiver Lewis-Index (Grenzwert 1,7 mV) ist bei einem linksanterioren Hemiblock nicht zu verwerten (auch bei anderen intraventrikulären Erregungsleitungsstörungen (Schenkelblockbildern z. B.) sind die Hypertrophie-Indizes nicht gültig.

Linksanteriorer Hemiblock:

- über –40 ° hinaus gedrehte Herzachse
- langsamer R-Zuwachs in den Brustwandableitungen
- nach links verlagerte R/S-Umschlagszone
- bis V_6 durchgehende relativ große S-Zacken

Relativ große S-Zacken in V_6 bei:

- linksanteriorem Hemiblock (LAH)
- Sagittaltyp (S_I-Q_{III}-Typ; S_I-S_{II}-S_{III}-Typ)
- Rechtsschenkelblock (RSB)

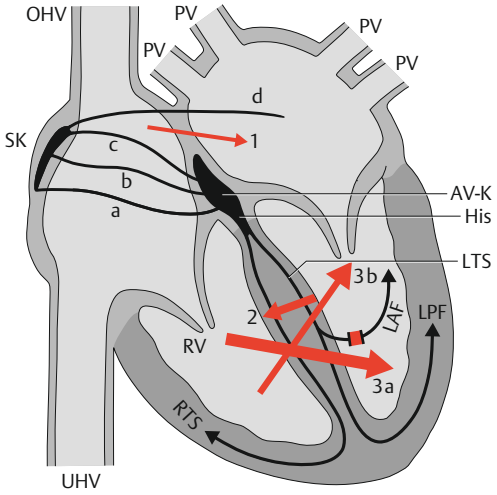

Pfeil 1: Vorhofvektor
Pfeil 2: Septaler Vektor
Initialer ventrikulärer Vektor
Pfeil 3a: Vektor der gesamten freien Ventrikel-Muskulatur
Pfeil 3b: Vektor des Erregungsgebietes des linksanterioren Faszikels

Angaben zur Person:

Geschl. ♀ / 33 Jahre — 90,4 kg — 166 cm

Kreatinin: 1,0 (n= 0,4–1,3) mg/dl — Hypertonie: ☐ ja ☒ nein ☐ labile

Kalium: 4,3 (n= 3,5–5,5) mmol/l — aktueller RR: 120/80 mmHg

Herzwirksame Medikamente: keine

Anamnese, Befunde: Depression, Suizidversuch

Auswertung:

Zeiten:	P: 0,10	PQ: 0,16	QRS: 0,09	QT: 0,32 s	Frequenz 98/min
Achsen:	P: + 50 °	QRS: –50 °	T: ~+ 60 ° (flach)		
Hypertrophie-Indizes:	Lewis: 1,5 mV	Sokolow: 1,3 mV			
Q-Zacken in BWA:	–				
R-Zuwachs in BWA:	☐ regelmäßig	☒ langsam ☐ kein R-Zuwachs von V bis V ☐ R-Reduktion von V bis V ☐ R-Verlust von V bis V	☐ schnell	☐ abrupt in V	
R/S-Umschlagzone:	zwischen V und V		bei V_6	☐ bis V_6 nicht erreicht	
S-Zacken in BWA:	bis V_6	☐ klein	☐ mittel	☒ groß	Voltage: o. B.
Formveränderungen:	P: – QRS: – ST: – T: flach V_5 V_6				

Beurteilung: ☒ regelmäßig ☐ unregelmäßig ☒ normfrequent

☒ Sinusrhythmus ☐ absolute Arrhythmie ☐ ☐ bradykard ☐ tachykard

Extrasystolie:	–
Intraatriale Leitungsstörungen:	–
Überleitungsstörungen:	–
Lagetyp:	überdrehter Linkstyp
Intraventrikuläre Leitungsstörung:	LAH
Infarkt:	–
Hypertrophiezeichen:	nicht gültig bei LAH
Erregungsrückbildungsstörungen:	leichte, unspezifische VW-lateral
weitere Diagnosen:	–
Hauptdiagnosen:	LAH

aus: Klinge, EKG-Auswertung leicht gemacht (ISBN 9783135968070) © 2012 Georg Thieme Verlag KG

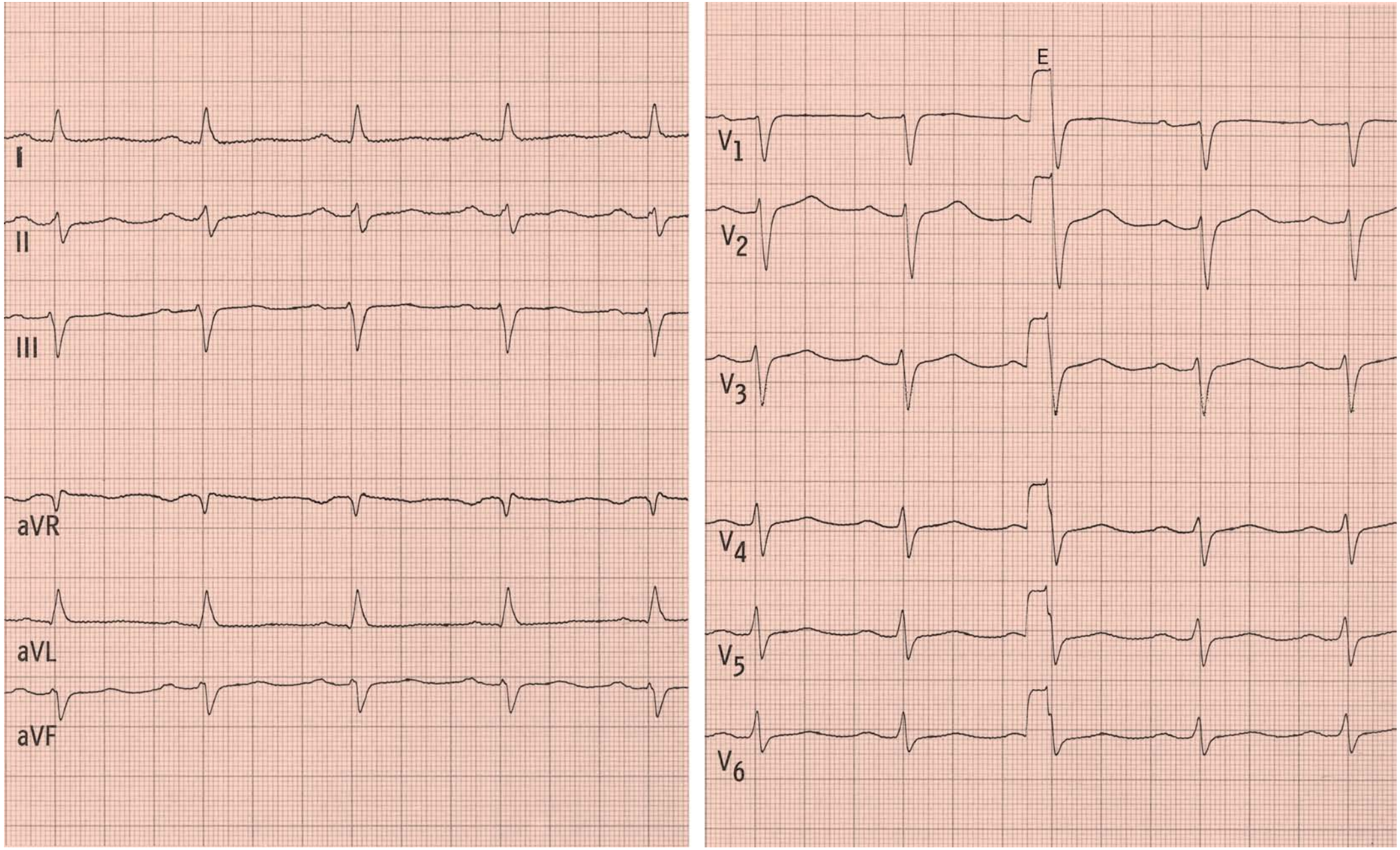

aus: Klinge, EKG-Auswertung leicht gemacht (ISBN 9783135968070) © 2012 Georg Thieme Verlag KG

Bemerkungen

Auch für einen **linksanterioren Hemiblock** (LAH; der an der über –30° hinaus gedrehten Herzachse, den bis V_6 durchgehenden S-Zacken sowie dem langsamen R-Zuwachs in den BWA zu erkennen ist) sind QS-Komplexe in V_1 bis V_3 atypisch: Vgl. EKG 34. Beim LAH erfolgt der R-Zuwachs zwar langsam, aber stetig. Hier fehlen R-Zacken von V_1 bis V_3, es liegt also mit Sicherheit – trotz LAH erkennbar – ein **supraapikaler Vorderwandinfarkt** im Stadium III vor.

Ein weiteres Erkennungszeichen für den Infarkt bietet die Q-Zacke vor der kleinen „versenkten" R-Zacke in V_3.

Die ST-Strecken-Senkungen in V_4 bis V_6 gehören weder zum LAH noch zu dem supraapikalen Vorderwandinfarkt, sie sind als gesonderte Erregungsrückbildungsstörungen vom Innenschichtläsionstyp zu bezeichnen. Kontrolle nach Digitalisauslass.

In dem **unten abgebildeten EKG** liegt ebenfalls ein LAH vor, allerdings ist die intraventrikuläre Erregungsleitung darüber hinaus deutlich verzögert. Der R-Zuwachs in den BWA ist – wie meist bei dem LAH – äußerst langsam, ein sicheres Kriterium für einen Infarkt liegt nicht vor. Die Wahrscheinlichkeit, dass die intraventrikuläre Erregungsausbreitungsverzögerung infarktbedingt ist (Differenzialdiagnose: Kardiomyopathie) ist groß, deshalb sollte man durch die Zusatzableitungen V_1 bis V_6 2 ICR höher nach solchen Veränderungen suchen: auch hier fehlt ein R-Zuwachs von V_1 bis V_3. aber in V_4" ist eine Q-Zacke zu sehen, die auf jeden Fall als ein Infarkt-Q zu klassifizieren ist. Die Größe der Q-Zacken nimmt nach lateral (V_5 und V_6) ab.
Zeitwerte: P: 0,10; PQ: 0,16; QRS: 0,13; QT: 0,41 s; f: 60/min.
Achsen: P: +10°; QRS: –50°; T: +80°. Vergleiche EKG Nr. 3 und Nr. 34.

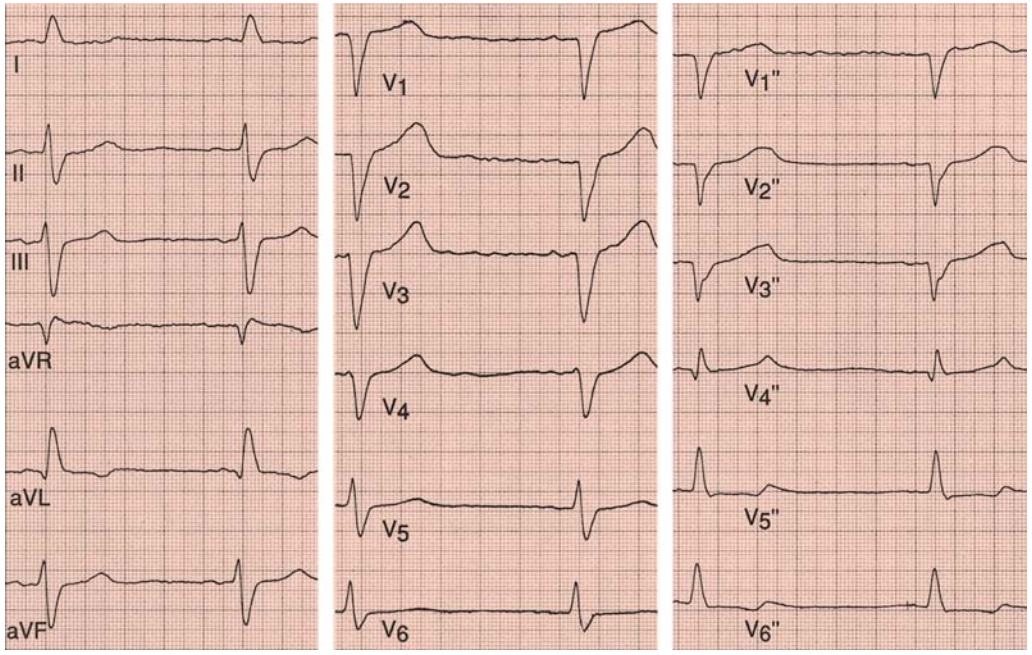

Angaben zur Person:

Geschl. ♂ / 78 Jahre — 60 kg — 162 cm

Kreatinin: 0,8 (n= 0,4–1,3) mg/dl — Hypertonie: ☐ ja ☒ nein ☐ labile

Kalium: 3,9 (n= 3,5–5,5) mmol/l — aktueller RR: 130/60 mmHg

Herzwirksame Medikamente: Digoxin 3 × 0,2 mg (seit Jahren!) aus unklarer Indikation

Anamnese, Befunde: Erysipel linker Unterschenkel, kardiale Anamnese leer

Auswertung:

Zeiten:	P: 0,10	PQ: 0,25	QRS: 0,10	QT: 0,40 s	Frequenz 82/min
Achsen:	P: +60°	QRS: –50°	T: +60°		
Hypertrophie-Indizes:	Lewis: 1,1 mV		Sokolow: 2,8 mV		
Q-Zacken in BWA:	QS V_1 V_2, QrS V_3				
R-Zuwachs in BWA:	☐ regelmäßig	☐ langsam ☐ kein R-Zuwachs von V bis V ☐ R-Reduktion von V bis V ☐ R-Verlust von V bis V	☐ schnell	☒ abrupt in V_4	
R/S-Umschlagzone:	zwischen V_3 und V_4		bei V	☐ bis V_6 nicht erreicht	
S-Zacken in BWA:	bis V_6	☐ klein	☒ mittel	☐ groß	Voltage: o. B.
Formveränderungen:	P: – QRS: QS III?, rS III?, qrS aVF, qrS II ST: um 0,1 mV horizontal gesenkt V_4–V_6 T: –				

Beurteilung: ☒ regelmäßig ☐ unregelmäßig ☒ normfrequent

☒ Sinusrhythmus ☐ absolute Arrhythmie ☐ ☐ bradykard ☐ tachykard

Extrasystolie:	–
Intraatriale Leitungsstörungen:	–
Überleitungsstörungen:	I. Grades mit sehr langer Überleitungszeit (f = 82/min!)
Lagetyp:	überdrehter Linkstyp
Intraventrikuläre Leitungsstörung:	LAH
Infarkt:	supraapikaler VW-Infarkt Stadium III, inferiorer Infarkt Stadium III bei LAH nicht sicher auszuschließen
Hypertrophiezeichen:	–
Erregungsrückbildungsstörungen:	leichte, vom Innenschichtläsionstyp, VW apikal-lateral
weitere Diagnosen:	–
Hauptdiagnosen:	LAH, Herzinfarkt, AV-Block I

aus: Klinge, EKG-Auswertung leicht gemacht (ISBN 9783135968070) © 2012 Georg Thieme Verlag KG

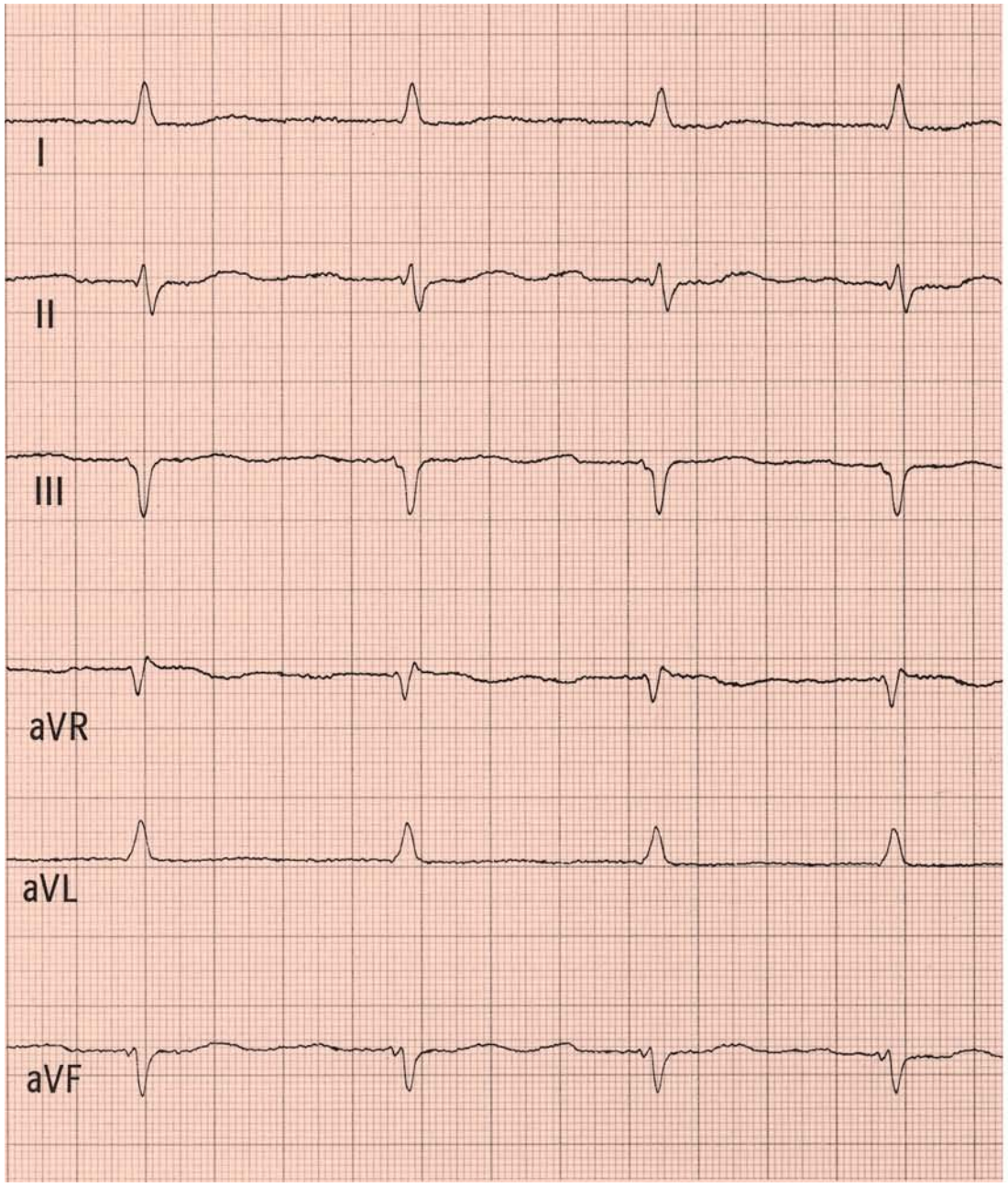

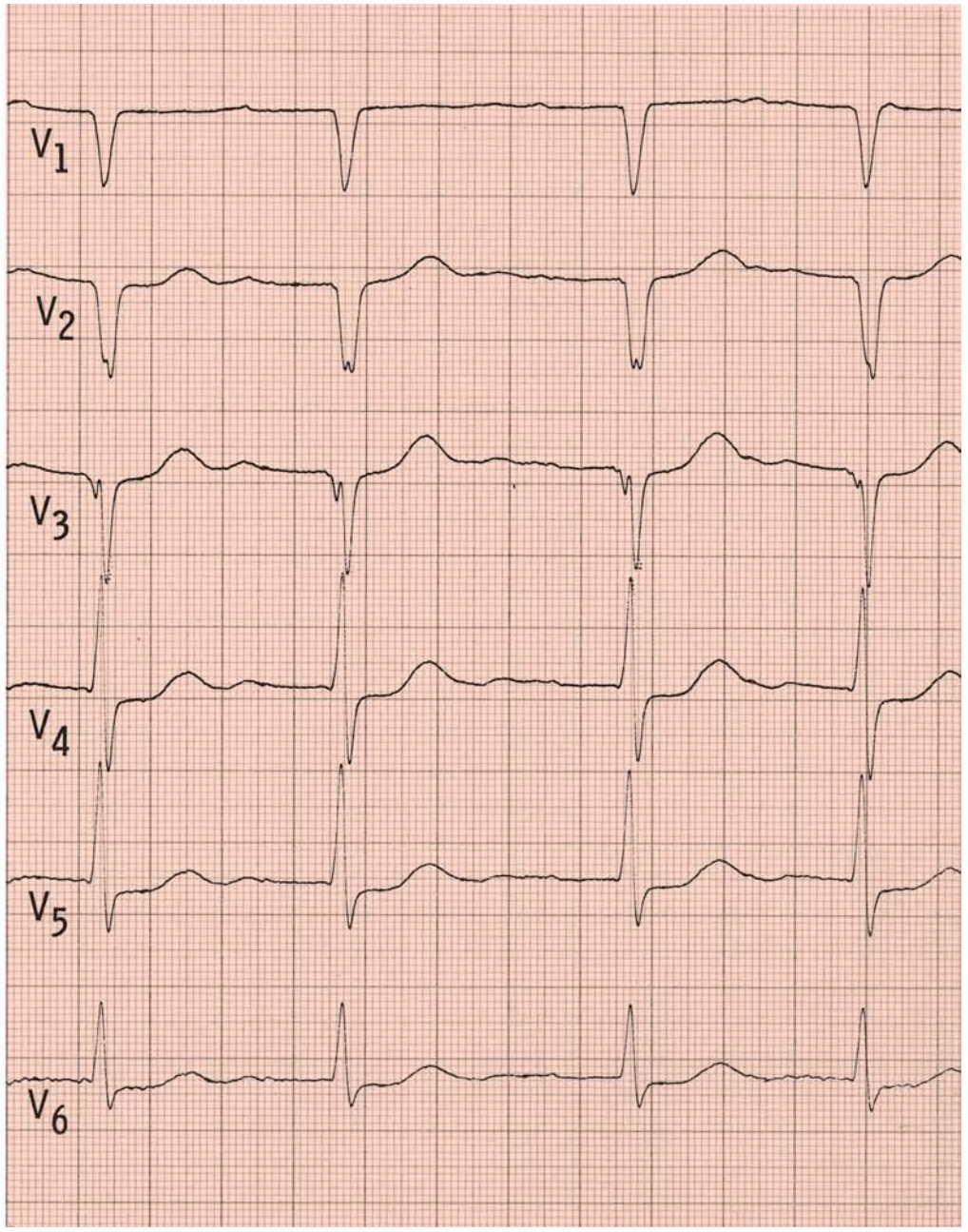

aus: Klinge, EKG-Auswertung leicht gemacht (ISBN 9783135968070) © 2012 Georg Thieme Verlag KG

Bemerkungen

Der langsame R-Zuwachs in den BWA ist auf den Linkslagetyp zurückzuführen. Auch kleine S-Zacken in V_6 sind bei einem Linkslagetyp „erlaubt“ und allein nicht hinweisend auf einen linksanterioren Hemiblock.

Die **Erregungsrückbildungsstörungen vom Innenschichtläsionstyp** sind recht ausgeprägt – sie sind sicher nicht allein digitalisbedingt.

Digitalis verursacht nicht nur muldenförmige ST-Strecken-Veränderungen, es kann auch zu unspezifischen Veränderungen wie ST-Deszension oder T-Abflachung sowie auch gelegentlich zu horizontalen ST-Strecken-Senkungen führen. Unabhängig von den EKG-Veränderungen sollte man erwägen, Digitalis abzusetzen. Die Diuretikamedikation könnte verstärkt werden, zusätzlich ein ACE-Hemmer in langsam ansteigender Dosierung verordnet werden und z. B. Nitrate als Vorlastsenker. Bei dem Alter der Patientin ist die Digitalisdosis auch bei noch normalem Kreatininwert auf jeden Fall zu hoch und der Nutzen von Digitalis in einem solchen Fall fraglich.

Klassifikation der Erregungsrückbildungsstörungen siehe Seite 6–8.

EKG Nr. 36

Angaben zur Person:

Geschl. ♀ / 81 Jahre — 48,5 kg — 157 cm

Kreatinin: 1,3 (n= 0,4–1,3) mg/dl — Hypertonie: ☐ ja ☒ nein ☐ labile

Kalium: 4,0 (n= 3,5–5,5) mmol/l — aktueller RR: 135/70 mmHg

Herzwirksame Medikamente: Digoxin 2 × 0,2 mg, Diuretika

Anamnese, Befunde: Angina pectoris, Linksherzkompensation, Nierenzyste, Varizen beider Unterschenkel

Auswertung:

Zeiten:	P: 0,10	PQ: 0,22	QRS: 0,09	QT: ~0,34 s	Frequenz 65/min
Achsen:	P: + 80 °	QRS: 0 °	T: –120 ° (flach)		
Hypertrophie-Indizes:	Lewis: 0,8 mV		Sokolow: 2,5 mV		
Q-Zacken in BWA:	–				
R-Zuwachs in BWA:	☒ regelmäßig	☒ langsam ☐ kein R-Zuwachs von V bis V ☐ R-Reduktion von V bis V ☐ R-Verlust von V bis V	☐ schnell	☐ abrupt in V	
R/S-Umschlagzone:	zwischen V_3 und V_4		bei V	☐ bis V_6 nicht erreicht	
S-Zacken in BWA:	bis V_6	☒ klein	☐ mittel	☐ groß	Voltage: peripher 0,9 mV
Formveränderungen:	P: – QRS: – ST: um ca. 0,1 mV horizontal gesenkt V_4–V_6, zusätzlich deszendierend T: präterminal negativ V_4–V_6				

Beurteilung: ☒ regelmäßig ☐ unregelmäßig ☒ normfrequent

☒ Sinusrhythmus ☐ absolute Arrhythmie ☐ ☐ bradykard ☐ tachykard

Extrasystolie:	–
Intraatriale Leitungsstörungen:	–
Überleitungsstörungen:	I. Grades
Lagetyp:	Linkstyp
Intraventrikuläre Leitungsstörung:	–
Infarkt:	–
Hypertrophiezeichen:	–
Erregungsrückbildungsstörungen:	mittelgradige, vom Innenschichtläsionstyp, VW apikal-lateral
weitere Diagnosen:	–

Hauptdiagnosen: AV-Block, Erregungsrückbildungsstörungen

aus: Klinge, EKG-Auswertung leicht gemacht (ISBN 9783135968070) © 2012 Georg Thieme Verlag KG

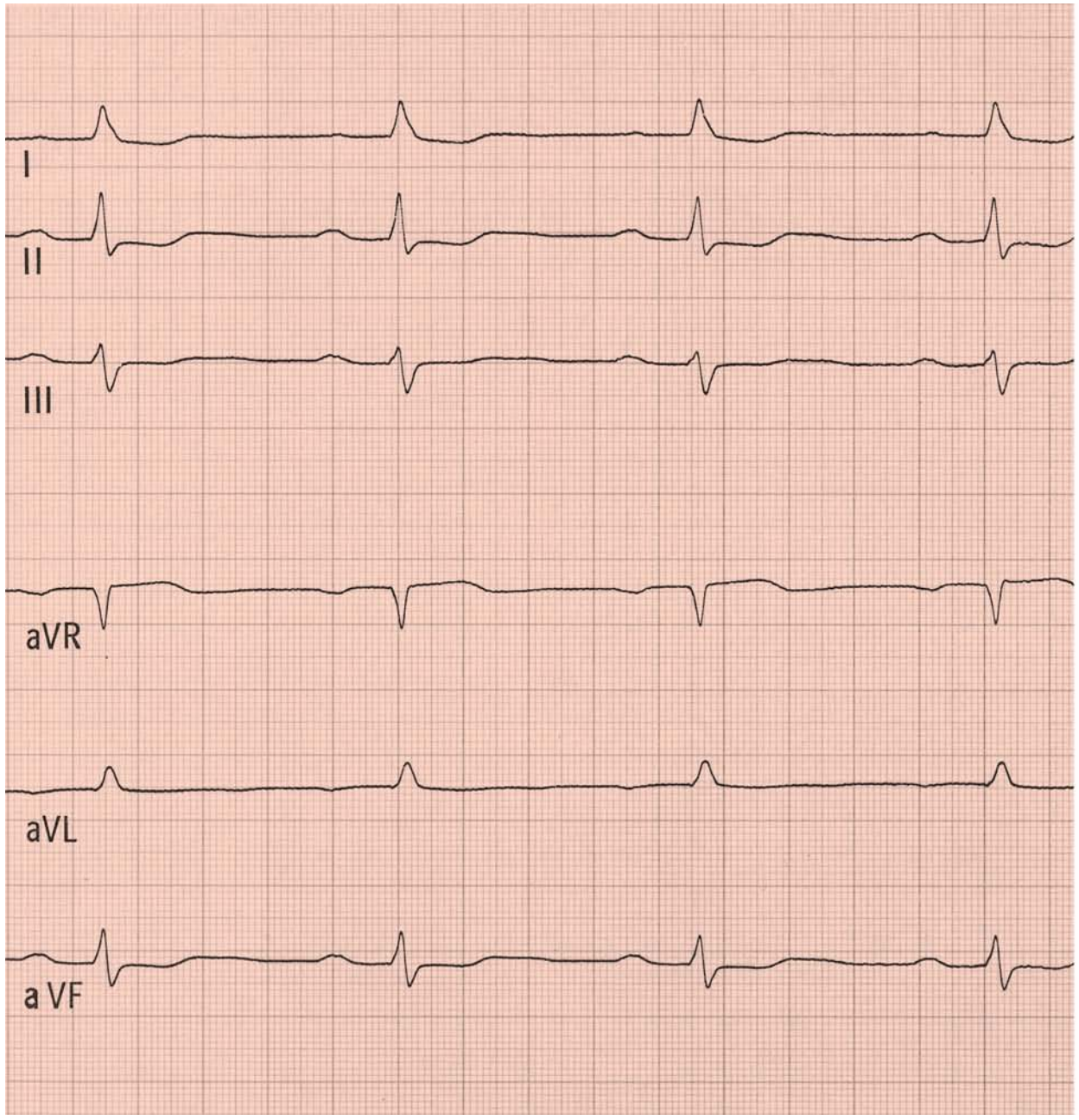

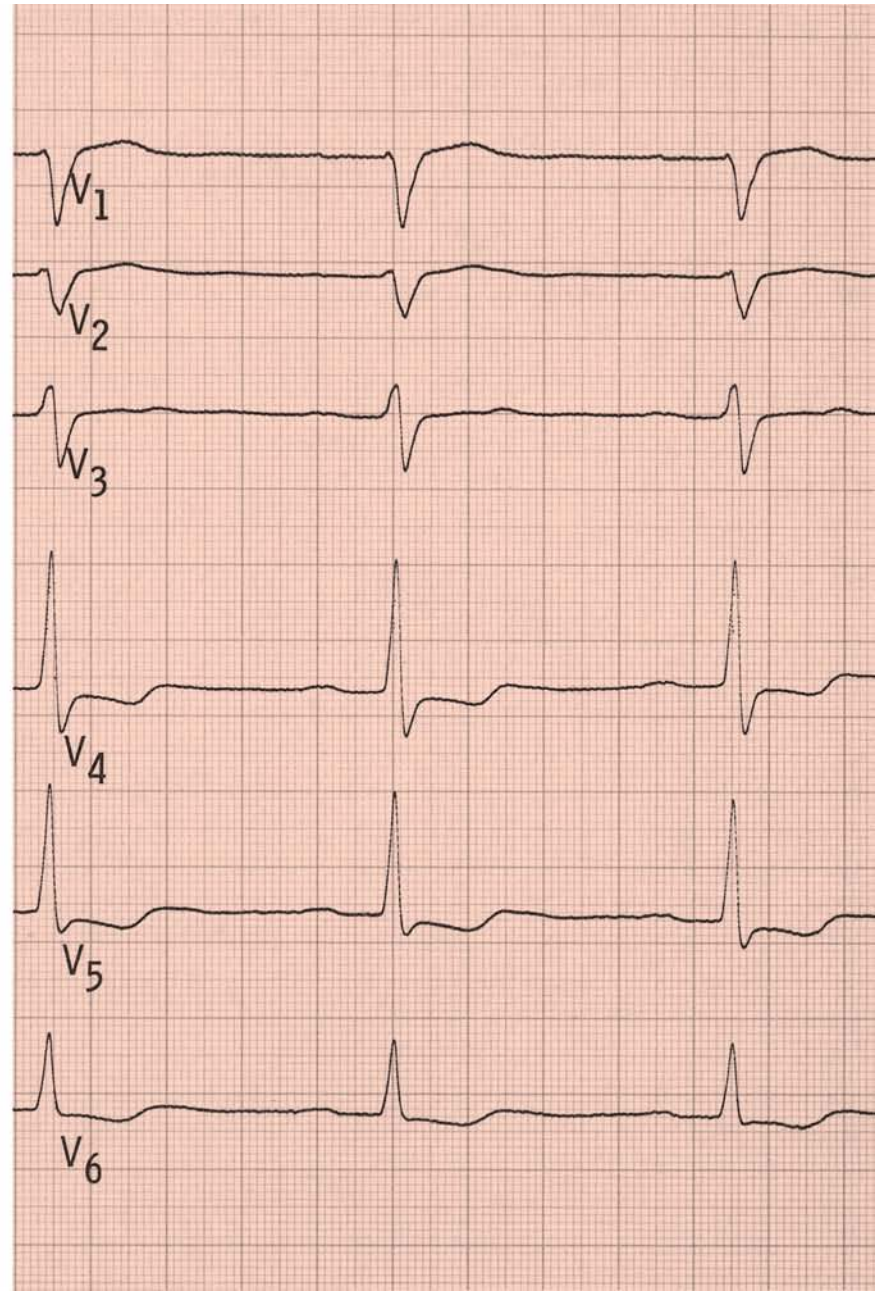

aus: Klinge, EKG-Auswertung leicht gemacht (ISBN 9783135968070) © 2012 Georg Thieme Verlag KG